

ÉCOLE DE TECHNOLOGIE SUPÉRIEURE
UNIVERSITÉ DU QUÉBEC

THÈSE PAR ARTICLES PRÉSENTÉE À
L'ÉCOLE DE TECHNOLOGIE SUPÉRIEURE

COMME EXIGENCE PARTIELLE
À L'OBTENTION DU
DOCTORAT EN GÉNIE
Ph.D.

PAR
Ali MEGHOUFEL

ANALYSE DES IMAGES ÉCHOGRAPHIQUES DU TENDON ÉQUIN

MONTRÉAL, LE 30 MAI 2011

©Tous droits réservés, Ali Meghoufel, 2011

©Tous droits réservés

Cette licence signifie qu'il est interdit de reproduire, d'enregistrer ou de diffuser en tout ou en partie, le présent document. Le lecteur qui désire imprimer ou conserver sur un autre media une partie importante de ce document, doit obligatoirement en demander l'autorisation à l'auteur.

PRÉSENTATION DU JURY

CETTE THÈSE A ÉTÉ ÉVALUÉE

PAR UN JURY COMPOSÉ DE :

M. Jacques A. de Guise, directeur de thèse
Département de génie de la production automatisée à l'École de technologie supérieure

M. Guy Cloutier, codirecteur de thèse
Département de radiologie, radio-oncologie et de médecine nucléaire à l'Université de Montréal

M. Jean-Marc Lina, professeur, président du jury
Département de génie électrique à l'École de technologie supérieure

M. Richard Lepage, professeur, membre du jury
Département de génie de la production automatisée à l'École de technologie supérieure

M. Thomas Moser, examinateur externe
Département de radiologie, radio-oncologie et de médecine nucléaire à l'Université de Montréal

ELLE A FAIT L'OBJET D'UNE SOUTENANCE DEVANT JURY ET PUBLIC

LE 18 MAI 2011

À L'ÉCOLE DE TECHNOLOGIE SUPÉRIEURE

REMERCIEMENTS

Ce projet a été effectué au Laboratoire de recherche en imagerie et orthopédie (LIO) de l'École de Technologie Supérieure (ETS), en étroite collaboration avec le Laboratoire de biorhéologie et d'ultrasonographie médicale (LBUM) du Centre de recherche du Centre hospitalier de l'Université de Montréal. Tout au long de ma formation doctorale, j'y ai bénéficié du savoir-faire et d'une grande rigueur de recherche.

Je remercie sincèrement mon directeur de recherche, Dr Jacques A. de Guise, professeur au département de génie de la production automatisée à l'ETS et directeur du LIO, pour ses conseils au cours du projet, pour la confiance qu'il m'a accordée dès mon arrivée au LIO et pour son appui financier. Je remercie aussi mon codirecteur de recherche, Dr Guy Cloutier, professeur au département de radiologie, radio-oncologie et médecine nucléaire à l'Université de Montréal et directeur du LBUM, pour ses précieux conseils et la qualité de ses commentaires et suggestions qui m'ont aidé à mener à terme cette recherche.

Je voudrais remercier la Dre Nathalie Crevier-Denoix de l'Unité INRA-ENVA de Biomécanique et Pathologie Locomotrice du Cheval, École Nationale Vétérinaire d'Alfort (France), pour son support logistique, ses suggestions et pour les diverses discussions que j'ai pu avoir avec elle.

Et pour finir, je remercie tous les membres du LIO et du LBUM, ma famille et mes amis de m'avoir soutenu et supporté durant ces années de thèse, en particulier mes parents Miloud et Baya, ma femme Lucica, ma fille Sarah, mes frères et sœurs et tous les autres qui se reconnaîtront.

ANALYSE DES IMAGES ÉCHOGRAPHIQUES DU TENDON ÉQUIN

Ali MEGHOUFEL

RÉSUMÉ

Les articulations du cheval de sport de haut niveau sont très sollicitées, ce qui peut entraîner de multiples tendinopathies telles que la déchirure ou la rupture du Tendon Fléchisseur Superficiel du Doigt (SDFT). L'imagerie par échographie, peu coûteuse, non invasive et propice à l'exploration de la structure interne du SDFT est régulièrement utilisée pour évaluer l'intégrité du tendon. Cependant, le pronostic fonctionnel sur l'état des tendons à partir des examens cliniques est souvent difficile à poser. Cette difficulté résulte du manque d'information *a priori* des structures visibles sur les images échographiques cliniques qui peut entraîner une interprétation subjective ou erronée sur l'état du tendon. Une autre difficulté est le manque d'outils en imagerie pour supporter les vétérinaires dans leur prise de décision.

Dans cette recherche, nous nous intéressons à développer une méthode d'analyse pour évaluer objectivement la structure interne des SDFTs à partir des examens cliniques. Deux axes de recherche sont privilégiés :

- La simulation, dans des conditions réalistes, de la propagation des ondes ultrasonores à travers la structure tendineuse, dans le but de reproduire l'aspect général clinique des images échographiques. Les résultats de la simulation nous aideront à déduire l'information sur le contenu structural observé sur les images cliniques des tendons sains et lésés. Cette information servira ensuite à :
- L'élaboration de méthodes de segmentation de la structure interne et de la quantification de la densité des faisceaux fibreux des tendons SDFTs à partir des examens cliniques.

La simulation nous a permis de noter d'une manière objective que les structures hyperéchogènes observées sur les échographies des tendons normaux sont les résultats de la rétrodiffusion des ondes ultrasonores sur les interstices qui entourent les faisceaux fibreux. Les interstices qui génèrent les structures hyperéchogènes à une fréquence de 7,5 MHz sont ceux qui ont des épaisseurs supérieures à la longueur d'onde acoustique λ ($\sim 256 \mu\text{m}$) selon l'axe de propagation des ondes ultrasonores. Les méthodes de segmentation utilisées se résument en deux approches principales : une première méthode est dédiée exclusivement à la segmentation des échographies du SDFT et combine une méthode de décompression logarithmique et des opérations morphologiques. Une deuxième approche, plus générale, est dédiée à la segmentation des échographies et des macrophotographies du SDFT. Elle se base essentiellement sur un nouvel algorithme d'amincissement morphologique.

VIII

La quantification de la structure interne des tendons SDFT a permis de discerner objectivement les tendons normaux des lésés. L'analyse statistique sur la densité des faisceaux fibreux, évaluée à partir des examens cliniques sur des sites préférentiels des SDFTs normaux a montré une faible densité sur le site distal. Cette analyse a été corroborée par l'application de la même approche de segmentation et de quantification sur une base de données d'images macrophotographiques des SDFTs. Cela peut traduire une faiblesse en traction mécanique du site distal et expliquer la fréquence élevée des blessures sur ce site. Ces résultats pourront éventuellement être adaptés à l'étude des tendons et des ligaments chez l'humain.

Mots-Clés : Tendon équin, images échographiques, simulation, segmentation, faisceaux fibreux, quantification, structures internes 2D/3D.

ULTRASOUND B-SCAN IMAGE ANALYSIS OF THE EQUINE TENDON

Ali MEGHOUFEL

ABSTRACT

The articulations of the horse of competition are very solicited, which may result in multiple tendinopathies such as tearing or rupture of the Superficial Digital Flexor Tendon (SDFT). Ultrasound imaging, inexpensive, non-invasive and conducive to explore the internal structure of the tendon is regularly used to assess the integrity of the SDFT. However, the functional prognosis on the state of the SDFTs from the clinical B-scan images is often difficult. This difficulty results from the lack of prior information of the observed structures on the B-scan images, which can lead to subjective interpretation or incorrect statement on the integrity of the tendon. The absence of imaging tools also limits veterinarians in their clinical decision.

In this research, we focus on developing an analytical method to objectively assess the internal structure of the SDFTs from clinical B-scan images. Two axes of research are chosen:

- A simulation, under realistic conditions, of the propagation of ultrasonic waves through the tendon structure in order to reproduce the clinical appearance of the clinical ultrasound B-scan images. The simulation results helped us to deduce information about the structural content observed in the clinical images of normal and injured SDFTs. This information was then used for:
- A segmentation of the internal structure and quantification of the fiber fascicle bundle densities of the SDFTs from clinical ultrasound B-scan images.

The simulation allowed us to note objectively that the hyperechoic structures observed on B-scans of normal SDFTs are the results of reflection and scattering of the ultrasonic waves at the interfascicular spaces that surround fiber bundles. The interfascicular spaces that generate hyperechoic structures at a frequency of 7.5 MHz are those which have thicknesses greater than the acoustic wavelength λ ($\sim 256 \mu\text{m}$) along the axis of the ultrasonic wave propagation. The segmentation method used can be summarized into two main approaches: the first approach is dedicated exclusively to the SDFT B-scans and it combines the logarithmic decompression and morphological operations. A second approach, more general, is used to segment SDFT B-scans and macro-photographic images. This later is based on a new morphological thinning algorithm.

Quantification of the internal structure of SDFTs discriminated objectively normal from injured SDFTs. Statistical analysis on the fiber fascicle bundle densities over the preferential

sites of SDFTs showed a low density at the distal site. This analysis was corroborated by applying the same segmentation and quantification approaches on a macro-photographic image dataset of SDFTs. This structural observation may reflect the weaknesses of the mechanical strength of the distal site and its predominance for injuries. In conclusion, these results could possibly be adapted to the study of human tendons and ligaments.

Keywords: Equine tendon, B-scan images, simulation, segmentation, fiber bundles, statistical analysis, 2D/3D internal structures.

TABLE DES MATIÈRES

	Page
INTRODUCTION	1
CHAPITRE 1 TENDON FLÉCHISSEUR SUPERFICIEL DU DOIGT DU CHEVAL ET IMAGERIE ÉCHOGRAPHIQUE	5
1.1 Introduction.....	5
1.2 Le tendon fléchisseur superficiel du doigt du cheval.....	5
1.2.1 Anatomie.....	5
1.2.2 Propriétés mécaniques	9
1.2.3 Tendinopathies.....	10
1.2.4 Échographie musculo-tendineuse	12
1.2.5 Limites du diagnostic par échographie musculo-tendineuse	13
1.3 Imagerie échographique.....	14
1.3.1 Interaction des ondes US et de la matière.....	16
1.3.2 Modes de représentation des échographies.....	18
1.3.3 Notion de diffuseurs cohérents et non cohérents et qualité de l'image	20
1.3.4 Le speckle	20
1.4 Conclusion	21
CHAPITRE 2 REVUE DE LA LITTÉRATURE	23
2.1 Introduction.....	23
2.2 Travaux sur le SDFT.....	23
2.2.1 Analyse des échographies des tendons	23
2.2.1.1 Analyse des échographies du SDFT	23
2.2.1.2 Analyse des échographies d'autres tendons que le SDFT	33
2.2.2 Quantification de faisceaux fibreux du SDFT par histomorphométrie et macromorphométrie.....	34
2.2.3 Évaluation des propriétés mécaniques du SDFT	38
2.2.4 Évaluation des propriétés acoustiques des composants du SDFT	41
2.2.5 Modélisation 3D et cinématique des articulations : application sur le SDFT	41
2.2.6 Conclusion des travaux sur le SDFT	42
2.3 Traitement des échographies générales dans la littérature.....	43
2.3.1 Filtrage du speckle	43
2.3.2 Opérations morphologiques mathématiques.....	44
2.3.3 Diffusion non linéaire anisotrope.....	45
2.3.4 Méthodes variationnelles	48
2.3.5 Filtre de chocs	52
2.3.6 Analyse des échographies par simulation.....	53
2.4 Synthèse générale.....	54

CHAPITRE 3	PROBLÉMATIQUE DE RECHERCHE ET OBJECTIFS DE LA THÈSE	55
3.1	Problématique de recherche.....	55
3.2	Hypothèses.....	55
3.3	Objectifs de la recherche.....	56
CHAPITRE 4	DESCRIPTION SOMMAIRE DES MÉTHODES D'ANALYSE DES ÉCHOGRAPHIES DU SDFT	57
4.1	Introduction.....	57
4.2	Base de données.....	57
	4.2.1 Base de données des échographies	58
	4.2.2 Base de donnée des macrophotographies	59
4.3	Simulation.....	59
	4.3.1 Équation de la propagation des ondes US à travers le tissu SDFT	61
	4.3.2 Modèle de formation linéaire de Bamber et Dickinson	62
	4.3.3 Résumé de l'analyse par simulation des échographies du SDFT	63
4.4	Méthodes de segmentation.....	63
	4.4.1 Décompression logarithmique et opérations morphologiques.....	64
	4.4.2 Algorithme d'amincissement et opérations morphologiques	64
4.5	Présentation sommaire des articles	65
	4.5.1 Article n°1	65
	4.5.2 Article n°2	66
	4.5.3 Article n°3	66
CHAPITRE 5	ULTRASOUND B-SCAN IMAGE SIMULATION, SEGMENTATION, AND ANALYSIS OF THE EQUINE TENDON.....	69
5.1	Introduction.....	72
5.2	Methods.....	74
	5.2.1 Simulation strategy	74
	5.2.1.1 Microstructure and B-scan features of the SDFT	74
	5.2.1.2 Data collection of B-scan and macrophotograph images of the SDFT.....	76
	5.2.1.3 Simulation model : The 2D acoustic wave equation propagation through a SDFT tissue	78
	5.2.1.4 SDFT tissue modeling for Wave2000 Pro implementation.....	79
	5.2.2 Image quantification method	80
	5.2.2.1 Decompression process of B-scan images.....	81
	5.2.2.2 Binary operations.....	83
	5.2.2.3 Watershed closing operation.....	83
5.3	Results.....	84
	5.3.1 Simulation model and assessment of its validity	84
	5.3.1.1 Simulation of a pathological SDFT	86
	5.3.1.2 Effect on the insonification frequency on simulations	87
	5.3.2 Segmentation results	88

5.3.2.1	Quantification of fiber bundles on two SDFT simulated specimens.....	89
5.3.2.2	Quantification of fiber bundles on the whole <i>in vivo</i> B-scan data sets.....	90
5.4	Discussion and conclusion.....	92
5.5	Acknowledgments.....	94
CHAPITRE 6	TISSUE CHARACTERIZATION OF EQUINE TENDONS WITH CLINICAL B-SCAN IMAGES USING A SHOCK FILTER ALGORITHM.....	95
6.1	Introduction.....	98
6.2	Previous shock filter models.....	102
6.3	Segmentation method.....	109
6.3.1	The thinning shock algorithm.....	110
6.3.1.1	One-dimensional thinning shock algorithm.....	110
6.3.1.1.1	The shock function of the classical deconvolution algorithm.....	111
6.3.1.1.2	The shock function of our original thinning algorithm.....	112
6.3.1.2	Two-dimensional thinning shock algorithm.....	114
6.3.2	Complementary morphological closing operations.....	115
6.4	Validation.....	116
6.4.1	Simulated B-scan image dataset.....	116
6.4.2	Clinical B-scan image dataset.....	119
6.5	Results.....	119
6.5.1	Segmentation results.....	119
6.5.2	Quantification of fiber bundle densities.....	123
6.5.2.1	Fiber bundle densities in simulated B-scan images.....	123
6.5.2.2	Discrimination of <i>in vivo</i> normal versus injured SDFTs.....	123
6.5.2.3	Fiber bundle densities at three sites along the metacarpal of normal SDFTs.....	123
6.6	Summary and conclusion.....	124
6.7	Acknowledgements.....	127
CHAPITRE 7	3D INTERNAL STRUCTURE CHARACTERIZATION OF THE EQUINE TENDON WITH MACRO-PHOTOGRAPHIC AND B-SCAN ULTRASOUND IMAGES.....	129
7.1	Introduction.....	132
7.2	Materials and Methods.....	134
7.2.1	Macro-photograph data collection.....	134
7.2.2	Segmentation technique.....	136
7.3	Results.....	136
7.3.1	Segmentation performance.....	136
7.3.2	Differentiating normal from injured SDFTs.....	137
7.3.3	Density distribution of fiber bundles at different sites of normal SDFTs.....	138

7.4	Discussion and summary	140
7.5	Aknowledgments	142
CHAPITRE 8 DISCUSSION GÉNÉRALE		143
8.1	Résumé et originalité du travail	143
8.2	Limites de l'analyse	148
8.3	Travaux futurs	150
8.3.1	Optimisation et amélioration de la segmentation.....	150
8.3.2	Classification du processus de cicatrisation.....	150
8.3.3	Relation entre la densité des faisceaux fibreux et les propriétés mécaniques du SDFT	151
8.3.4	Généralisation de la quantification	151
8.4	Travaux publiés en annexes	151
CONCLUSION.....		153
ANNEXE I	SIMULATION DES ÉCHOGRAPHIES PAR RÉOLUTION DE L'ÉQUATION DE PROPAGATION DES ONDES ULTRASONORES À TRAVERS UN TISSU BIOLOGIQUE	155
ANNEXE II	SIMULATION DES ÉCHOGRAPHIES PAR LE MODÈLE LINÉAIRE DE BAMBER ET DICKINSON.....	161
ANNEXE III	RÉSULTATS DE SIMULATION COMPLÉMENTAIRES PAR LE MODÈLE WAVE2000 PRO ET PAR LE MODÈLE DE BAMBER ET DICKINSON	165
ANNEXE IV	BREVET PUBLIÉ EN RELATION AVEC LE PROJET DE RECHERCHE.....	167
ANNEXE V	ARTICLES DE CONFÉRENCE PUBLIÉS EN RELATION AVEC LE PROJET DE RECHERCHE	185
ANNEXE VI	RÉSUMÉS PUBLIÉS DANS DES COMPTES RENDUS DE CONFÉRENCE EN RELATION AVEC PROJET DE RECHERCHE	195
BIBLIOGRAPHIE.....		199

LISTE DES TABLEAUX

	Page
Tableau 0.1	Investissements de capitaux par secteur dans l'industrie équestre2
Tableau 1.1	Paramètres bioacoustiques pour différents milieux biologiques16
Tableau 2.1	Méthodes d'analyse des échographies du SDFT32
Tableau 2.2	Valeurs quantitatives de la structure interne de différents tendons38
Tableau 5.1	Acoustical parameters of the SDFT components (Goss et Dunn, 1980; Kuo, Li et Li, 2001; Moyer et Ridge, 1997). Parameters ρ , λ , and μ are the volumetric density, first and second Lamé coefficients respectively80
Tableau 5.2	Fiber fascicle bundle number and their corresponding areas computed from two SDFT samples90
Tableau 5.3	Fiber bundle number and areas in mm ² for 8 normal and 5 injured SDFTs scanned <i>in vivo</i> . <i>p</i> -values are reported for group differences91
Tableau 7.1	FBD and their corresponding FBA for the macro-photographic image dataset. <i>p</i> -values are reported for the group differences of each dataset138

LISTE DES FIGURES

		Page
Figure 1.1	L'emplacement et la forme du SDFT sur la jambe du cheval. (a) Appareil musculo-tendineux de la jambe du cheval ; et (b) le SDFT isolé.	6
Figure 1.2	Architecture du SDFT et dimension de faisceaux fibreux.	8
Figure 1.3	Section transversale du SDFT montrant les structures des faisceaux fibreux et les interstices.	9
Figure 1.4	Images échographiques en mode B du SDFT. Vue de plan de coupe et vue longitudinale : (a)-(b) d'un SDFT normal ; et (c)-(d) d'un SDFT lésé.	13
Figure 1.5	Les différents types de diffusion des ondes US.	17
Figure 2.1	Échographie d'un SDFT : (a) normal; et (b) lésé.	24
Figure 2.2	Procédé d'acquisition optimal des images échographiques du SDFT.	26
Figure 2.3	Corrélation géométrique entre une échographie et sa coupe anatomique correspondante du SDFT. (a) échographie en mode B ; (b) coupe anatomique correspondante obtenue par histologie ; (c) la moyenne des intensités des cinq échographies avoisinantes de l'échographie d'intérêt ; et (d) projection des structures hyperéchogènes extraites de l'image en (c) sur l'image anatomique en (b).	27
Figure 2.4	Caractérisation d'une lésion tendineuse à l'aide du logiciel EchoQuant 3D. (a) Interface 2D du logiciel EchoQuant et identification de contours ; et (b) volume 3D de la lésion.	30
Figure 2.5	Structure 3D du SDFT reconstruite à partir des macrophotographies sériées segmentées.	37
Figure 2.6	Modèle 3D de la cinématique de la jambe du cheval.	42
Figure 4.1	Échographie de la région palmaire de la jambe du cheval. (a) La région du SDFT est identifiée sur l'échographie globale par le logiciel EchoQuant (Pourcelot et al., (2006)); et (b) la région échographique du SDFT isolée.	58

Figure 5.1 (a)	Hierarchical organization of the tendon (Kastelic, Galeski et Baer, 1978) ; (b) microstructure of a SDFT CSA showing fiber fascicle bundles and the interfascicular spaces (Miles et al., 1996).....	75
Figure 5.2	Typical macro-photograph images of a SDFT. The dark lines are the interfascicular spaces, and the structures enclosed by the endotendon are fiber fascicle bundles : (a) proximal CSA ; (b) middle CSA ; and (c) distal CSA.....	78
Figure 5.3	A schematic diagram of the different stages of the proposed imaging technique.....	81
Figure 5.4	Simulation result at a 7.5-MHz central frequency : (a) SDFT tissue model of Figure 5.2(a) ; (b) simulated B-scan image using the Wave2000 Pro Model ; and (c) Measured histogram and the estimated Nakagami PDF in the area of interest identified on panel b.....	85
Figure 5.5	Comparison of macro-photography and simulated B-mode structures. (a) Different interfascicular space thicknesses identified by macro-photography ; (b) SDFT tissue model structures ; and (c) corresponding B-scan image simulated by the Wave2000 Pro model.....	86
Figure 5.6 (a)	A macro-photography of CSA of the modeled injured SDFT ; (b) a simulated B-scan image of an injured SDFT with the Wave2000 Pro model by considering a 7.5 MHz central frequency ; and (c) a clinical B-scan image representing a recent injury, scanned at 7.5 MHz.....	87
Figure 5.7	B-scan images of a normal SDFT simulated at different frequencies by the Wave 2000 Pro model at : (a) 5 MHz ; (b) 7.5 MHz ; (c) 10 MHz and (d) 13 MHz.....	88
Figure 5.8	Extraction of fiber bundle structures from a simulated B-scan image using the proposed imaging technique. Projection of the identified closed structures over the simulated and the macro-photography images of: (a) and (b) a normal SDFT ; (c) and (d) an injured SDFT.....	89
Figure 5.9	Fiber bundle structures extraction from a clinical B-scan image by the proposed imaging technique. (a) Original B-scan image ; (b) uncompressed 2D RF envelope ; (c) binary operations ; (d) Watershed closing operation ; and (e) projection of the closed structures over the original B-scan image.....	91
Figure 5.10	3D views of a part of SDFT. Top and longitudinal cuts of tendon : (a)-(b) a normal SDFT ; and (c)-(d) an injured SDFT.....	94

Figure 6.1 (a) Hierarchical organization of the tendon (Kastelic, Galeski et Baer, 1978) ; and (b) three metacarpal sites of the SDFT.....99

Figure 6.2 2D B-scan images of metacarpal SDFTs. Cross sectional and longitudinal views of a normal SDFT, (a) and (b), and of an injured SDFT, (c) and (d).....100

Figure 6.3 Piece-wise segmentation of a curved noise-free 1D signal.104

Figure 6.4 1D shock deconvolution process of eq. 6.5 with various Gaussian smoothing kernels σ . Top row (from left) : (a) original noise-free signal (sine wave) ; (b) noise-free signal restored by the shock filter ; (c) original signal + white Gaussian noise defined with a SNR=10 ; bottom: noised signal restored using Gaussian deblurring (d) with $\sigma = 1.5$; (e) $\sigma = 3$; and (f) $\sigma = 5$105

Figure 6.5 Mosaic of images and their corresponding intensity profiles, as measured along the arrow seen in each frame. First row (from left) : (a) original image, (b) speckle noised image (additive Gaussian noise with a SNR=10) ; second row : (c) Osher and Rudin shock (1990, 1987) enhancement, (d) Alvarez and Mazzora (1994) enhancement ($k = 0.3$ and $\sigma = 5$); third row :(e) Kornprobst, Deriche and Aubert (1997) enhancement ($\alpha_d = 0.6$, $\alpha_r = 0.4$, $\tau = 0.1$ and $\sigma = 2$), (f) Coulon and Arridge (2000) enhancement ($\alpha = 1$, $k = 10$ and $\sigma = 2$) ; fourth row : (g) Gilboa, Sochen and Zeevi (2002) enhancement ($\lambda_1 [r = 0.7, \theta = \pi/6]$, $\lambda_2 = 0.3$ and $a = 0.3$) ; and (h) Remaki and Cheriet (2003) enhancement ($\sigma = 2$).109

Figure 6.6 Changes in shock algorithm properties according to the sign of the shock function F . Restoration after 30 iterations of the noise-free curved 1D signal ($u^{0,0} = \sin(x)$) by : (a) the classical 1D deconvolution shock algorithm, and (b) our original 1D thinning shock algorithm.....113

Figure 6.7 On left-hand panels, the solution is shown using the classical deconvolution shock algorithm for the initial smoothed signal $u^{0,0} = \sin(5x) + \cos(7x)$. We note discontinuities at the location of the zero-crossings of $u^{0,0}$. On right-hand panels, the solution is shown using our original thinning shock algorithm applied on the same signal $u^{0,0}$. The thinning occurs at the location of the local maxima of $u^{0,0}$. (a) Original signal ; (b) signal sequence at iteration 8 ; and (c) signal sequence at iteration 30.....114

Figure 6.8 Simulation results by the Bamber and Dickinson model (1980) at a 7.5 MHz central frequency. (a)-(b) macro-photography CSA of a

	normal and an injured SDFT, (c)-(d) corresponding acoustical impedance map of (a) and (b); and (e)-(f) corresponding simulated B-scan images based on acoustical impedances in (c) and (d).	118
Figure 6.9	Segmentation results on simulated B-scan images. (a)-(b) Thinned structures of images in Figure 6.8(e) and (f), respectively. Superposition of extracted closed structures : (c)-(d) on the simulated B-scan images of Figure 6.8(e) and (f), and (e)-(f) overlay on the macro-photography images of Figure 6.8(a) and (b).	120
Figure 6.10	Segmentation results of clinical B-scan images. (a)-(b) B-scan images of normal (and corresponding 3D surfaces of the zoomed area of interest) and injured SDFTs, (c)-(d) thinned hyper-echoic structures of panels (a) and (b), and (e)-(f) superposition of extracted closed contours over original images in panels (a) and (b).	122
Figure 6.11	Fiber bundle density (FBD) at each site of the 8 normal SDFTs.	124
Figure 6.12	Various 3D views of different sites of a healthy tendon located in the metacarpal region.	127
Figure 7.1	Typical macro-photographic and B-scan ultrasound images of a SDFT. (a) CSA of a normal SDFT at the proximal site; (b) CSA of a damaged tissue in healing at the distal site; and (c) B-scan ultrasound image at the distal site (Meghoufel et al., 2011b).	135
Figure 7.2	Segmentation of interfascicular spaces on macro-photographic and B-scan ultrasound images of Figure 7.1. (a) Interfascicular spaces fully segmented; (b) interfascicular spaces partially segmented because of the presence of lesions; and (c) hyperechoic structures fully segmented on B-scan ultrasound image (Meghoufel et al., 2011b).	137
Figure 7.3	FBD values at various sites of a normal SDFT from each dataset.	139
Figure 7.4	3D views of three selected sites : (a), (b), and (c) are the proximal, middle and distal sites of a normal SDFT ; and (d) represents disrupted fiber bundles at the distal site of an injured SDFT.	140
Figure 8.1	Prototype d'une sonde échographique semi-circulaire proposé par Rouyer, Mensah et Lasaygues (2010).	149

LISTE DES ABRÉVIATIONS, SIGLES ET ACRONYMES

2D	Deux Dimensions
3D	Trois Dimensions
CT-scan	Tomographie axiale Calculée par ordinateur
EDPs	Équation aux Dérivées Partielles
GVF	<i>Gradient Vector Flow</i>
IRM	Imagerie par Résonance Magnétique
LPE	Ligne de Partage des Eaux
ME	Module d'Élasticité ou Module de Young
Mode B	Mode Brillance
N	Newton
ND	Nombre de Diffuseurs
PSF	<i>Point Spread Function</i>
RIS	Réponse Impulsionnelle du Système
RF	Radio Fréquence
SNR	<i>Signal to Noise Ratio</i>
SDFT	<i>Superficial Digital Flexor Tendon</i>
TGC	Compensation Temps Gain
US	Ultrason

LISTE DES SYMBOLES ET UNITÉS DE MESURE

α	Coefficient d'absorption des ondes ultrasonores
β	Compressibilité volumique du milieu biologique en $\text{kg}^{-1} \cdot \text{s}^{-2}$
σ	Paramètre du lissage du filtre Gaussien
λ	La longueur d'onde associée à la fréquence f en m Elle désigne aussi le 1 ^{er} coefficient de Lamé (Chapitre 5, section 5.2.1.3)
ρ	Masse volumique du milieu biologique en $\text{kg} \cdot \text{m}^{-3}$
m	Mètre
mm	Millimètre
μm	Micromètre
nm	Nanomètre
s	Seconde
μs	Microseconde
kg	kilogramme
MHz	Méga Hertz
f	Fréquence d'émission de la sonde échographique
c	Vitesse de propagation des ondes ultrasonores en $\text{m} \cdot \text{s}^{-1}$
Z	Impédance acoustique en $\text{kg} \cdot \text{m}^{-2} \cdot \text{s}^{-1}$ ou Rayleigh
dB	Décibel

INTRODUCTION

Depuis la nuit des temps, l'homme a toujours désiré aller plus vite pour faciliter ses déplacements. Pour ce faire, l'homme a réussi à dresser le cheval pour le monter et l'atteler. Dès l'an 776 avant J.-C., les courses hippiques ont été introduites comme discipline olympique (France-Galop, 2008, p. 19). Homère décrit dans l'Iliade une course organisée par le grec Achille pour célébrer sa victoire sur le troyen Hector. Tarquin l'Ancien fit bâtir le premier hippodrome à Rome (600 ans avant J.-C.). Par la suite, ce sont les Anglais qui ont élaboré les règles des courses modernes ; ils ont créé la race de base des compétitions hippiques, le *Thoroughbred*, pur-sang en français. Tous ces événements ont donné naissance au sport équestre. Voici quelques faits marquants de l'évolution des courses de chevaux (France-Galop, 2008) :

- en 1157, première course dotée d'un prix de 40 livres d'or remportée par Richard Cœur de Lion ;
- en 1512, sous Henry VIII, instauration des premières lois sur les courses de chevaux en Angleterre ;
- en 1671, les premières courses régulières ont lieu à Newmarket en Angleterre ;
- en 1776, les premières courses régulières ont lieu en France.

Le sport équestre est considéré comme une industrie très importante dans le développement des secteurs agricole, vétérinaire, paris sportifs, etc... Plusieurs écuries investissent dans l'élevage de chevaux de compétition, dans l'embauche de vétérinaires d'expérience, d'éleveurs et d'entraîneurs dans le but de fournir des soins quotidiens au cheval et des conditions optimales pour l'entraînement, la compétition et la convalescence. Voici quelques chiffres qui traduisent l'impact de cette industrie sur l'économie de quelques pays :

- Canada - Équine Canada (2010) : les investissements totaux dans le domaine du sport équestre sont évalués à 12 560 280 790 \$ (voir le Tableau 0.1 ci-contre) :

Tableau 0.1 Investissements de capitaux par secteur dans l'industrie équestre
Tiré d'Équine Canada (2010, p. 61)

Secteurs de l'industrie équine	Total des investissements
Chevaux	1 688 836 417 \$
Harnachement et sellerie	887 113 010 \$
Équipement utilisé pour les chevaux	1 207 371 441 \$
Améliorations des installations utilisées pour les chevaux	8 776 959 922 \$
TOTAL	12 560 280 790 \$

- Province de Québec - la Filière du cheval, Québec, Canada (2007) : le parc équestre est composé de plus de 63 000 chevaux et on compte 5 500 chevaux utilisés régulièrement en course. On dénombre plus de 800 entreprises équines. La moitié d'entre elles font l'élevage alors que les autres offrent des services équestres variés.
- Province de l'Ontario - Commission des courses de l'Ontario, Canada (2010) : l'industrie hippique contribue au développement du secteur agricole et génère quelques 60 000 emplois directs et indirects. Les dépenses annuelles liées à l'élevage dépassent les 2 milliards de dollars.
- France - Les Haras Nationaux (2002) : les courses de chevaux constituent un domaine industriel très organisé dirigé par 248 sociétés de courses. Elles génèrent quelques 1 370 emplois. Près de 2 262 événements ont eu lieu en 2000 sur 263 hippodromes représentant 16 500 courses et rassemblant plus de 25 800 chevaux différents, au cours de 2 262 journées de courses. Six millions de parieurs, soit 14% de la population française âgée de plus de 18 ans, ont joué 6.02 milliards d'euros sur les courses en 2000. La prise de paris génère ainsi 17 860 emplois à temps plein.

Le cheval de sport, par son statut d'athlète animal, est orienté vers l'entraînement et la compétition dès son jeune âge. La précocité de la mise à l'entraînement et l'intensité des performances demandées sont génératrices d'un accroissement et d'une diversification de la pathologie locomotrice. Les muscles et les articulations du cheval de sport de haut niveau sont très sollicités, ce qui peut entraîner de multiples tendinopathies telles que la déchirure ou la rupture du Tendon Fléchisseur Superficiel du Doigt (SDFT). Pour le diagnostic et le suivi des lésions, l'échographie apparaît comme la technique de choix (Denoix et Busoni, 1999; Denoix 1995). Grâce à leurs grandes dimensions et leurs emplacements superficiels sur la jambe du cheval, l'échographie permet une évaluation efficace des SDFTs. Néanmoins, la compréhension de la structure interne à partir des images échographiques et l'établissement d'un pronostic fonctionnel des tendinopathies, qui conditionne la reprise de l'entraînement, sont souvent difficiles à établir. Ces difficultés résultent du manque de l'information *a priori* sur le contenu structurel des échographies cliniques qui peut induire à une analyse subjective sur l'état du tendon.

La connaissance actuelle de l'organisation bi/tri-dimensionnelle (2D/3D) des faisceaux fibreux qui constituent la structure interne du SDFT est très fragmentaire et ne repose que sur quelques études morphologiques basées, par exemple, sur des images échographiques de faibles contraste et résolution et sur des images histologiques (Campbell et Grainger, 2001; Davankar et al., 1996; Ferrari et al., 2006; Gillis, 1996; Gillis et al., 1995; Gillis et al., 1997; Kastelic, Galeski et Baer, 1978; Kobayashi et al., 1999; Kraus et al., 1995; Nam-Deuk et al., 1998; Van Schie et al., 2000a; Van Schie, Bakker et van Weeren, 1999; Van Schie et Bakker, 2000; Van Schie et al., 2003; Webbon, 1973; 1977; 1978; Wood, Sehgal et Reef, 1994). L'extraction d'une structure interne 2D/3D représentative de la réalité anatomique du SDFT, à partir des échographies acquises *in vivo*, pourrait permettre une analyse quantitative approfondie et objective sur l'organisation des faisceaux fibreux au sein des SDFTs normaux et lésés.

Le but de cette thèse est de développer une méthode d'analyse des images échographiques 2D/3D du SDFT. Cette méthode vise à mieux comprendre leur contenu informationnel et d'établir des connaissances *a priori* pour toutes structures visibles sur les images. L'information *a priori* établie peut ensuite être utilisée pour extraire les structures internes du SDFT à partir des échographies. Une quantification objective des faisceaux fibreux constituant le tendon pourrait permettre de discerner un tendon normal d'un autre lésé, de déterminer avec plus de justesse si le tendon est suffisamment guéri pour que le cheval puisse reprendre l'entraînement, de comprendre les propriétés mécaniques du tendon de même que de localiser et prédire les sites préférentiels des lésions. Une visualisation dans l'espace 2D/3D pourrait éventuellement fournir aux cliniciens et aux vétérinaires un outil pour apprécier l'intégrité du tendon, l'étendue de la lésion et l'agencement des différents tissus de maturité différente.

Cette thèse comprend huit chapitres. Le premier est consacré à l'anatomie fonctionnelle et les tendinopathies du SDFT ainsi qu'à l'imagerie échographique. Le deuxième présente une revue de littérature qui se divise en deux parties : la première étant consacrée à la description de différentes études menées sur le SDFT et la deuxième au traitement des images échographiques en général. Le chapitre 3 décrit la problématique, les hypothèses et les objectifs de cette thèse alors que le chapitre 4 résume les méthodes d'analyses des images échographiques que nous avons proposées et introduit sommairement les articles publiés ou soumis dans le cadre de ce projet. Ces articles sont présentés aux chapitres 5, 6 et 7, puis cette thèse se termine par le chapitre de discussion générale et une conclusion.

CHAPITRE 1

TENDON FLÉCHISSEUR SUPERFICIEL DU DOIGT DU CHEVAL ET IMAGERIE ÉCHOGRAPHIQUE

1.1 Introduction

Dans ce chapitre, nous nous intéressons d'abord à la description de l'anatomie, des propriétés mécaniques, des tendinopathies et de l'échographie musculo-tendineuse du SDFT et ensuite de façon plus spécifique, à l'imagerie échographique.

1.2 Le tendon fléchisseur superficiel du doigt du cheval

1.2.1 Anatomie

Le cheval de course est constamment exposé aux blessures ; en particulier au niveau des articulations. Les articulations des membres inférieurs (genou, épaule et tendon) sont évidemment les plus exposées. La rupture ou déchirure des tendons de support situés sur les jambes du cheval est donc l'une des principales causes du retrait du cheval de l'entraînement et de la course. Le SDFT est le plus souvent atteint, cela est dû probablement à son emplacement sur la jambe du cheval et à son rôle de transmission de forces entre muscles, os et sabots (voir Figure 1.1). Lorsque les tendons sont endommagés, il s'agit d'un trouble appelé tendinopathie ou tendinite. Nous traiterons des tendinopathies plus en détails à la section 1.2.3.

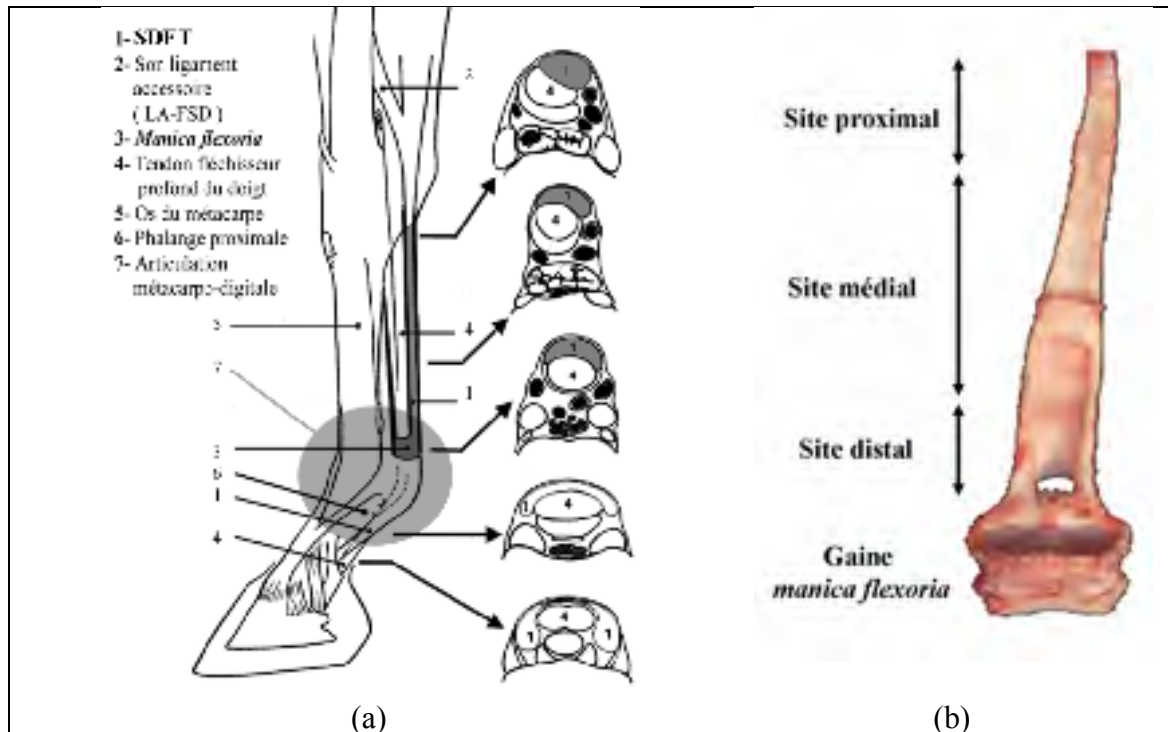


Figure 1.1 L'emplacement et la forme du SDFT sur la jambe du cheval.
 (a) Appareil musculo-tendineux de la jambe du cheval ; et (b) le SDFT isolé.
 (a) Tirée de Leblond (2006) qui l'a adapté de Denoix (1996)

Comme il est montré à la Figure 1.1(a), le SDFT est localisé sur l'arrière des jambes du cheval et il relie le muscle fléchisseur superficiel à la phalange proximale (Leblond, 2006). Il se place à l'arrière de l'os métacarpien principal et passe à travers une gaine fibreuse appelée *manica flexoria* (tel qu'illustré à la Figure 1.1(b)), située dans la région de l'articulation métacarpo-digitale (Crevier-Denoix et al., 1996; Denoix, 1996; Terzian, 2003).

La région métacarpo-digitale de la Figure 1.1(a) est névralgique pour tout mouvement : sa forme et ses attaches sont responsables de la transmission des forces entre les muscles, les os et les sabots. Ces caractéristiques favorisent grandement les blessures très fréquentes dans cette région (Birch, Bailey et Goodship, 1998; Webbon, 1977).

Le SDFT est un tissu conjonctif dense caractérisé par un filament hiérarchique incorporé dans une matrice hydrophile avec les cellules relativement petites appelées fibroblastes (la taille de la cellule est de l'ordre de 18x6 micromètre (μm)) (Fandre, 1999; Kastelic, Galeski et Baer, 1978). La matrice extracellulaire se compose du collagène, de l'élastine, des protéoglycanes et des glycoprotéines (Fandre, 1999).

Le SDFT est organisé selon une hiérarchie spécifique comme il est montré à la Figure 1.2. Il a pour constituant essentiel le collagène, protéine fibreuse dont les molécules s'agencent pour former des microfibrilles, elles-mêmes regroupées en fibrilles puis en fibres qui sont à leur tour assemblées en faisceaux dits primaires (Crevier-Denoix et al., 1998; Fandre, 1999; Van Schie et al., 2003; Van Schie et al., 2000b). Les faisceaux secondaires regroupent les primaires, les faisceaux tertiaires regroupent les secondaires. Tous les faisceaux sont délimités par des couches minces d'un tissu conjonctif transverse interfasciculaire lâche appelé *endotendon* ou interstice (appellation en anglais dans les articles : *interfascicular spaces*). Ces derniers véhiculent des vaisseaux sanguins longitudinaux de petit calibre, ainsi que des faisceaux lymphatiques et des nerfs. Ils sont essentiels au renforcement mécanique du tendon (Terzian, 2003). Les faisceaux fibreux ont, à l'état normal, une orientation longitudinale, parallèle au grand axe du SDFT. Cette organisation confère au tendon sa propriété de résistance en traction. Ainsi, dans le cadre du suivi d'une lésion tendineuse, la quantification des fibres encore intactes présente un intérêt de pronostic évident. Les données sur la taille de chaque structure présente sur la Figure 1.2 ont été compilées en fonction des données trouvées dans la littérature (Davankar et al., 1996; Kobayashi et al., 1999; Leblond, 2006).

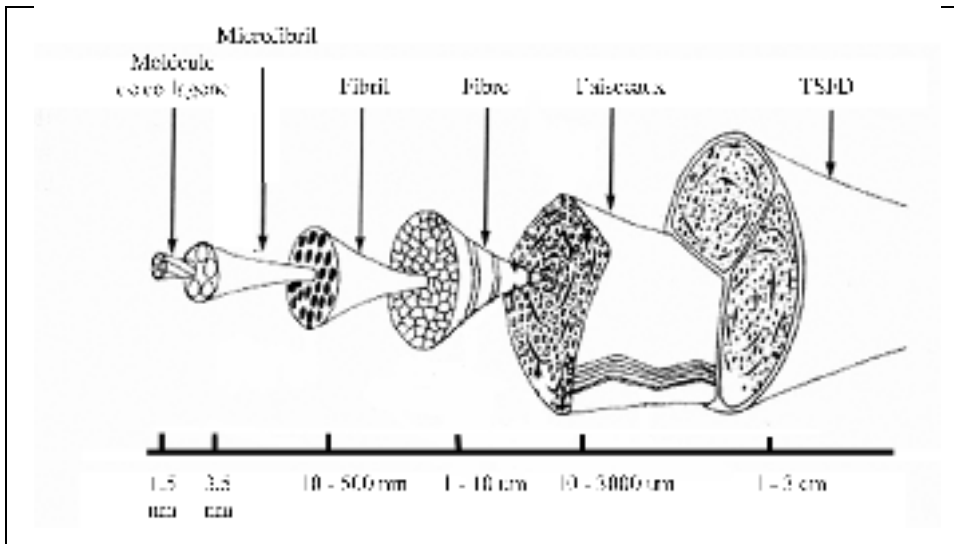


Figure 1.2 Architecture du SDFT et dimension de faisceaux fibreux.
Adaptée de Kastelic, Galeski et Baer (1978)

Le collagène est le composant principal du SDFT (Elliott, 1965; Miles et al., 1996; Webbon, 1978). Il représente 80% de la matière sèche et 30% de la masse totale. Le tendon contient une grande quantité d'eau (54-85 % de la masse totale) et seulement 3% de protéoglycanes, de glycoprotéines et d'élastine (Birch, Bailey et Goodship, 1998; Jozsa et Kannus, 1997). La Figure 1.3 montre que les interstices ne contiennent pas le même collagène que celui situé dans les faisceaux fibreux (Miles et al., 1996).

Les analyses biochimiques ont révélé la présence de deux types de collagène : types I & III (Fandre, 1999). Dans le tendon normal du cheval adulte, le collagène de type I est prédominant (95%) (Birch, Bailey et Goodship, 1998; Garcia, Hornof et Insana, 2003; Jozsa et Kannus, 1997). Le collagène du type I a une faible élasticité mécanique. Il est très résistant aux forces appliquées en traction et il constitue principalement les fibres parallèles à l'axe de transmission de forces. Le collagène du type III occupe 3-4 % du collagène total et il rentre dans la formation des fibres de petites tailles, qui sont moins résistantes et orientées de façon isotrope (Jozsa et Kannus, 1997). Il est également présent dans les interstices. Les molécules

des deux types sont similaires, cependant le diamètre des fibrilles qui constituent le collagène du type III est inférieur à celui de celles qui constituent le collagène du type I. La portion relative de ces deux types de collagène détermine ainsi les propriétés mécaniques du tendon (Fandre, 1999).




Figure 1.3 Section transversale du SDFT montrant les structures des faisceaux fibreux et les interstices.
Adaptée de Miles et al., (1996)

1.2.2 Propriétés mécaniques

La résistance en traction du tendon est parmi les plus élevées de tous les tissus mous de l'organisme humain et de tous les animaux confondus (Fandre, 1999). À l'observation de coupes longitudinales, le tendon a un aspect plissé et ondulé sous forme de zigzag. Cette forme est liée à la structure de la fibrille du collagène et contribue au comportement mécanique du SDFT (Fandre, 1999; Smith et Webon, 1996). Cette caractéristique permet aux fibres du collagène d'être étirées, comme un amortisseur à ressort, de 3 à 5 % de sa longueur initiale sans causer de dommages structuraux. Nous parlons ici d'une déformation élastique où le tendon retrouve sa forme initiale après déformation. Une déformation de 5 à 8% est considérée comme une déformation viscoélastique, i.e. que la courbe contrainte-déformation est non linéaire. Si cette déformation atteint 8 à 12 % d'élongation, elle peut causer la rupture

du tendon (nous parlons de la mécanique de la rupture). Par ailleurs, étant donné que ces fibres sont toutes disposées parallèlement à la direction de la force de tension exercée par le muscle, le tendon n'est que légèrement extensible et possède un Module d'Élasticité (ME) très élevé, appelé aussi module de Young (Crevier-Denoix et al., 1996; Crevier-Denoix et al., 1998).

1.2.3 Tendinopathies

Une tendinopathie est définie comme étant une inflammation du tendon due à des blessures qui engendrent une dégradation partielle ou totale des fibres du tendon. Les causes les plus courantes des blessures sont nombreuses : mauvaise qualité des aplombs, poids excessif du cheval, effort excessif, surmenage, mouvements répétitifs ou mouvements soudains inhabituels (Fandre, 1999). Au cours de la maturité du cheval, l'usure des tendons provoque des centaines de déchirures microscopiques qui affectent leur élasticité. Une lésion bénigne affecte seulement les fibrilles alors que des lésions plus importantes peuvent provoquer la rupture totale du tendon (Leblond, 2006). Mais quelle que soit l'ampleur de la lésion, complète ou partielle, l'architecture interne du tendon est modifiée de façon permanente, ce qui influence ses propriétés mécaniques (résistance moindre en traction mécanique (Kuo, Li et Li, 2001)).

Tel qu'illustré précédemment à la Figure 1.1(b), la forme extérieure du SDFT varie le long de son axe principal. Trois sites préférentiels diffèrent par leur forme extérieure : les sites proximal, médial et distal. Le site proximal décrit le point d'attache du tendon au muscle fléchisseur superficiel et il a une forme approximativement circulaire. Le site distal métacarpien décrit le point d'attache du tendon à la phalange proximale et se termine par la gaine *manica flexoria* ; il est mince, aplati et en forme de croissant. Finalement, le site médial du tendon est plus ou moins elliptique. Les sites proximal, médial et distal occupent respectivement 25%, 50% et 25% de la longueur totale du tendon. Le site distal métacarpien est le plus affecté par les lésions (Crevier-Denoix et al., 1998; O'Sullivan, 2007), sûrement à

cause de l'épaisseur moindre de cette région et du fait que la tension y est à son maximum (Webbon, 1977).

Suite à une tendinopathie, le processus de la cicatrisation naturelle du SDFT se fait en trois phases (Fandre, 1999). La première phase est l'inflammation. Elle survient pendant les quatre premiers jours qui suivent le trauma. Cette phase, accompagnée généralement par une hémorragie, est un prérequis nécessaire à la cicatrisation et elle est caractérisée par des phénomènes vasculaires et cellulaires. Au cours de cette phase, les cellules du tissu lésé injectent de l'histamine, engendrant une vasodilatation brève des vaisseaux adjacents non lésés. Les cellules inflammatoires sont alors transportées par voie sanguine pour préparer la cicatrisation. La reconstruction tissulaire constitue la deuxième phase et elle s'étend généralement entre le cinquième jour et la septième semaine post-trauma. Au cours de cette phase, on observe la réparation et la synthèse du collagène. Le site de la lésion se transforme en un tissu fibrovasculaire (ou tissu de granulation) composé principalement du collagène de type III. Les fibres ont une orientation aléatoire et isotrope affaiblissant la résistance du tendon en traction. Puis la dernière phase, la maturation, s'étend entre la septième semaine et le quatrième mois post-trauma. Durant cette phase, le collagène de type III est remplacé progressivement par celui de type I et les fibres s'orientent longitudinalement selon l'axe principal du tendon. Après la cicatrisation complète, les fibres sont pour la plupart orientées selon l'axe principal du tendon. Dans certains cas, l'organisation fibreuse originale est perdue à jamais, ce qui implique une faiblesse permanente du tendon (Terzian, 2003).

Le retour du cheval à la compétition est conditionné par l'état du tendon et il se fait d'une façon progressive. La rééducation du tendon qui dure normalement jusqu'à six mois se fait par une combinaison d'exercices optimaux à faire subir au cheval (Fandre, 1999; Leblond, 2006; Terzian, 2003). Des exercices non appropriés peuvent engendrer une réhabilitation plus lente et non optimale (Gillis, 1996; Terzian, 2003).

1.2.4 Échographie musculo-tendineuse

L'échographie musculo-tendineuse a fait d'énormes progrès depuis son introduction comme outil de diagnostic dans le domaine vétérinaire (Rantanen, 1982). Les caractéristiques du matériel utilisé, en particulier les sondes, ont en effet été grandement améliorées. L'imagerie par échographie, peu coûteuse, non invasive et mobile, est propice à l'exploration de la structure interne du SDFT, très réfléchissante des ondes ultrasonores (US). Cette technique est habituellement employée dans la pratique vétérinaire quotidienne à des fins de diagnostic pour l'évaluation périodique de la cicatrisation des lésions et pour l'évaluation des traitements. À l'aide d'une sonde échographique, les cliniciens peuvent qualitativement et subjectivement évaluer l'intégrité ou la rupture des tendons. Toutefois, ils n'ont pas d'outil fiable permettant de quantifier objectivement les structures internes (quantification de faisceaux fibreux).

Sur une image échographique en mode brillance (mode B)¹ d'un tendon normal, les faisceaux fibreux ne sont pas directement visibles. Seules des structures hyperéchogènes qui correspondent probablement et hypothétiquement à une portion du contour des interstices entourant les faisceaux fibreux sont observables selon l'axe de propagation des ondes US (Crevier-Denoix et al., 1998; Garcia, Hornof et Insana, 2003; Martinoli et al., 1993; Van Schie et al., 2003) [voir la Figure 1.4(a)-(b)]. Les régions du tendon où les faisceaux fibreux se sont rompus lors du trauma apparaissent sur l'image échographique sous forme de zones hypoéchogènes ou anéchogènes (voir la Figure 1.4(c)-(d)). Ces zones correspondent à des hémorragies, à du tissu fibrovasculaire ou à du tissu de granulation, très riches en fibroblastes (Van Schie et al., 2001). La quantification du nombre de faisceaux fibreux encore intacts au sein du tendon permet d'évaluer objectivement l'intégrité du tendon (normal ou lésé).

¹ Dans la suite du manuscrit, le terme « échographie » est utilisé pour faire référence à l'échographie en mode B. Le mode B est défini à la section 1.3.2.

1.2.5 Limites du diagnostic par échographie musculo-tendineuse

L'évaluation de la structure interne du SDFT par échographie repose sur l'analyse qualitative des textures en plans de coupe 2D, (Martinoli et al., 1993; Van Schie et al., 2003). Le manque de connaissance *a priori* sur le contenu informationnel de ces images limite fortement toute analyse objective.

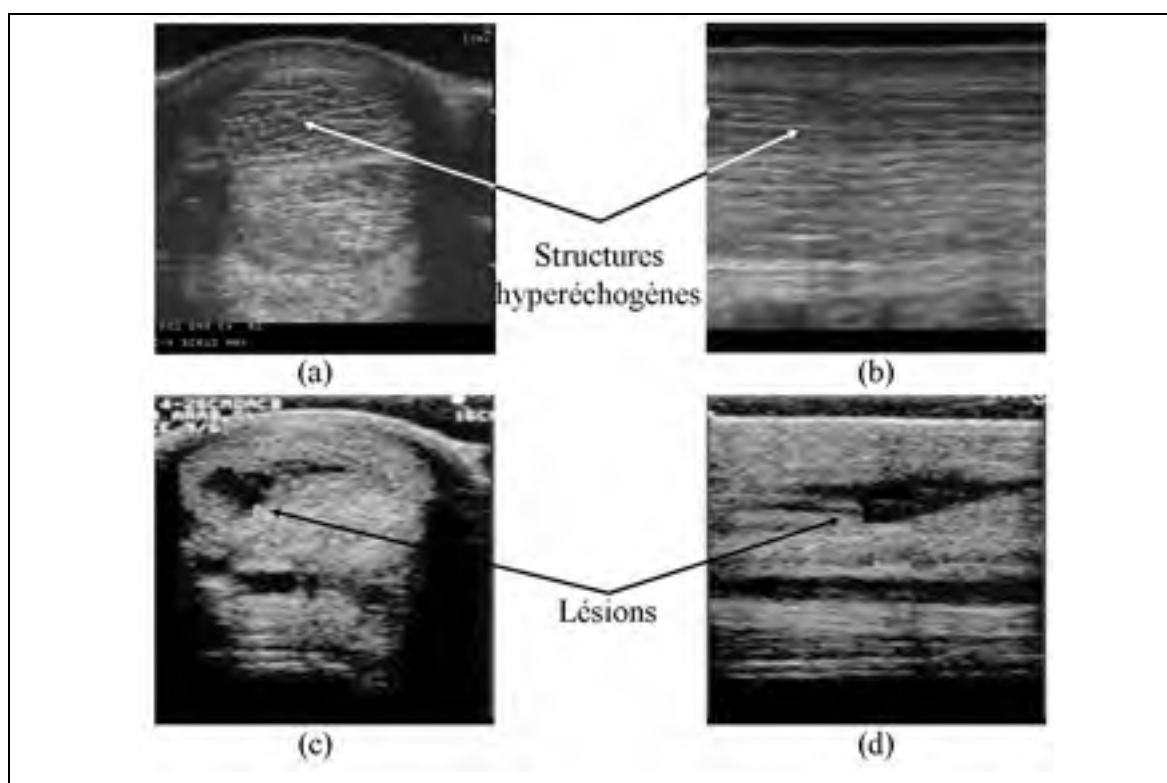


Figure 1.4 Images échographiques en mode B du SDFT. Vue de plan de coupe et vue longitudinale : (a)-(b) d'un SDFT normal ; et (c)-(d) d'un SDFT lésé.

Le principal défaut de l'imagerie échographique est une manifestation assimilable à du bruit appelée tache ou scintillement (speckle en anglais, terme que nous utiliserons dans ce manuscrit pour décrire ce bruit). Provenant directement du processus de formation des images échographiques, ce bruit est créé par les hétérogénéités des tissus biologiques traversés par les ondes US qui provoquent des phénomènes de réflexion, de réfraction et

surtout des interférences constructives et destructives des ondes US diffusées. La quantification des faisceaux fibreux à partir des échographies cliniques nous semble difficile voire impossible. En revanche, l'introduction de méthodes d'analyse adéquates et robustes pour extraire les faisceaux fibreux à partir des échographies du SDFT représente une alternative souhaitable pour quantifier les dimensions et le nombre des faisceaux fibreux. Par ailleurs, la visualisation dans l'espace 3D constituerait, pour le clinicien, une information de grande valeur car elle lui permettrait d'apprécier l'étendue de la lésion et l'agencement des faisceaux fibreux.

1.3 Imagerie échographique

Les ondes US sont des ondes mécaniques qui se propagent dans un milieu biologique ayant des fréquences comprises entre 2 et 100 Mégahertz (MHz) pour le domaine de l'application médicale (EDICERF, 2010). Les ondes US se propagent (longitudinalement et transversalement) en faisant vibrer les molécules présentes dans le milieu, nous parlons alors de la propagation de l'énergie sans transport de matière.

Les ultrasons en médecine sont utilisés à des fins diagnostiques ou thérapeutiques. Nous connaissons davantage les applications diagnostiques des ultrasons, mais il est à noter que les effets mécaniques des ondes US (onde de choc, cavitation) sont utilisés pour la destruction des calculs rénaux tandis que les effets thermiques (absorption de la chaleur) le sont pour l'ablation des tumeurs (Laugier et al., 2008). Les ondes US pénètrent facilement dans les tissus biologiques, cela permet l'exploration de la plupart des organes à l'exception du squelette et des poumons. Des images échographiques sont obtenues en analysant les échos réfléchis par les tissus. L'analyse des tissus en mouvement en mode *Doppler*, quant à elle, permet de réaliser une imagerie fonctionnelle de l'appareil cardiovasculaire et une évaluation des écoulements du sang dans l'arbre vasculaire (Laugier et al., 2008).

Une onde US peut être caractérisée par les paramètres bioacoustiques suivants :

- la fréquence d'émission [f] (en MHz) et la longueur d'onde associée [λ] (en m) ;
- la masse volumique du milieu biologique traversé [ρ] (en Kg.m^{-3}) ;
- la compressibilité volumique du milieu biologique traversé [β] (en $\text{Kg}^{-1}.\text{s}^2$) ;
- la vitesse de propagation (ou célérité) des ondes US dans le milieu biologique [c] (en m.s^{-1}) ;
- l'impédance acoustique [Z] du milieu biologique étudié (en $\text{Kg.m}^{-2}.\text{s}^{-1}$ ou en Rayleigh).

Dans un milieu donné, la longueur d'onde λ est reliée à la fréquence f par la formule :

$$\lambda = \frac{c}{f} \quad (1.1)$$

La célérité c de l'onde US dans le milieu traversé est reliée à la masse volumique ρ et à la compressibilité volumique d'un matériau β par la formule suivante :

$$c = \frac{1}{\sqrt{\rho \cdot \beta}} \quad (1.2)$$

L'impédance acoustique Z s'exprime par

$$Z = \rho \cdot c \quad (1.3)$$

Elle est d'autant plus grande que la densité est importante et que la compressibilité est faible. Elle traduit l'aptitude d'un milieu donné à la pénétration des ultrasons. Elle est faible pour l'air et très élevée pour l'os.

Le Tableau 1.1 représente les différentes valeurs caractéristiques de ces variables pour des matériaux biologiques.

Tableau 1.1 Paramètres bioacoustiques pour différents milieux biologiques
Tiré d'Ogier (2005, p. 19)

Matériaux biologiques	ρ en kg.m^{-3}	β en $\text{Kg}^{-1}.\text{s}^2$	c en m.s^{-1}	Z en $\text{kg.m}^{-2}.\text{s}^{-1}$ (MRayl)
Gras	950	508	1440	1,37
Neurones	1030	410	1540	1,59
Rein	1040	396	1557	1,62
Foie	1060	375-394	1547-1585	1,64-1,68
Rate	1060	380-389	1556-1575	1,65-1,67
Os	1380-1810	25-100	2700-4100	3,75-7,40

1.3.1 Interaction des ondes US et de la matière

Les ondes US vont interagir avec les milieux qu'ils traversent et génèrent des phénomènes qui aboutissent à leur atténuation :

- absorption de l'onde US dans les milieux homogènes ;
- réflexions, réfractions et diffusions dans les milieux hétérogènes.

Absorption des ondes US dans un milieu homogène : l'intensité de l'onde US I diminue de façon exponentielle en fonction d'un coefficient d'absorption α (Miles, 1996) et de la distance par rapport à la source selon l'axe de propagation des ondes US (Ox) [équation 1.4]. Cette absorption est liée à des mécanismes de conduction thermique et de viscosité qui sont

étroitement dépendants de la fréquence d'émission f (EDICERF, 2010). Des fréquences élevées provoquent de très nombreuses vibrations qui favorisent le transfert de l'énergie et l'atténuation rapide de l'intensité de l'onde US.

$$I(x) = I_0 e^{-\alpha x} \quad (1.4)$$

Interaction des ondes US et d'une interface : les tissus biologiques traversés par une onde US diffusent ou réfléchissent l'onde incidente. Il existe trois types d'interaction selon la taille D des particules traversées dans la direction de propagation des ondes US (EDICERF, 2010), [voir la Figure 1.5] :

- $\lambda \gg D$: diffusion multidirectionnelle isotrope (toutes directions) ;
- $\lambda \approx D$: diffusion vers l'avant et vers l'arrière ;
- $\lambda < D$: rétrodiffusion ou réflexion cohérente (vers l'arrière).

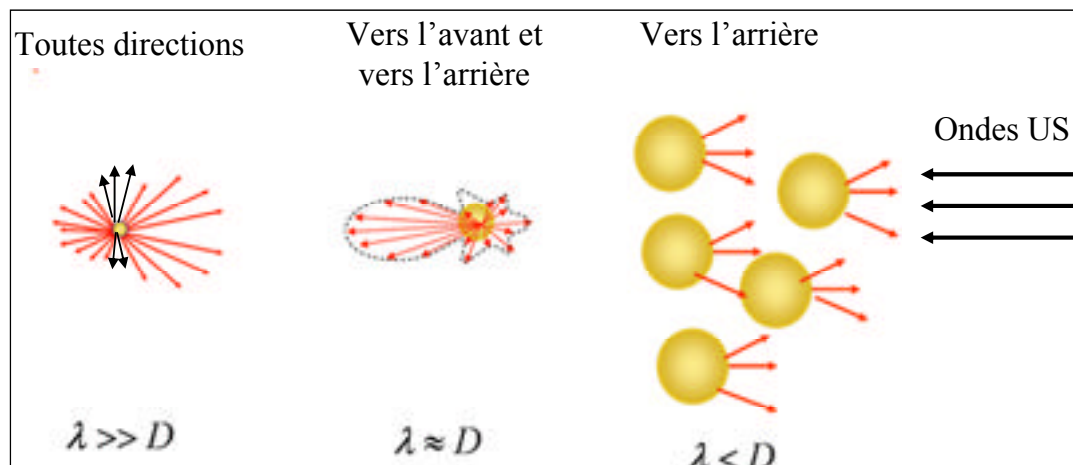


Figure 1.5 Les différents types de diffusion des ondes US.

Compte tenu du fait que les échos sont renvoyés dans de nombreuses directions, l'orientation de la sonde a beaucoup d'importance pour faire apparaître les contours des organes sur l'échographie. Les faisceaux des ondes US doivent être les plus perpendiculaires possible par rapport aux contours de l'organe pour bien les délimiter.

Tout milieu biologique est constitué physiquement de particules nommées diffuseurs. L'interaction des ondes US avec l'ensemble de ces diffuseurs engendre des interférences acoustiques entraînant la formation du speckle (EDICERF, 2010). Ces interférences peuvent être constructives (renforcement de l'énergie), destructives (diminution de l'énergie) ou aboutir à la formation d'ondes stationnaires. Ce phénomène d'interférence provoque des fluctuations statistiques qui ne reflètent pas réellement la distribution des diffuseurs dans le tissu. Sur une échographie, le speckle dû à la juxtaposition des pixels sombres et clairs n'est donc pas la reproduction fidèle des points de diffusion mais correspond au bruit d'interférence. Ce bruit participe grandement à la médiocrité de la résolution spatiale en échographie.

1.3.2 Modes de représentation des échographies

Les signaux recueillis par la sonde échographique et envoyés au récepteur sont transformés généralement en trois modes de représentation (Tauber, 2005).

Le mode A : correspond à l'affichage de l'amplitude du signal de Radio Fréquence (RF) recueilli selon une direction unique par la sonde en fonction de la profondeur. Les caractéristiques du milieu biologique sont véhiculées par ce signal RF sous forme d'amplitude et de fréquence.

Le mode B : les signaux RF transmis par la sonde jusqu'au récepteur subissent plusieurs prétraitements mathématiques pour faciliter l'affichage d'une image échographique en mode B (B = brillance).

- **Amplification :** le signal RF capturé par le récepteur est amplifié afin d'atténuer la décroissance de l'amplitude du signal en fonction de la profondeur. Le gain est exprimé en décibels (dB).

- **Compensation** : les objets de même nature qui sont situés à des profondeurs différentes renvoient des signaux qui sont amplifiés en fonction de leur temps de vol (le temps d'un aller-retour du signal). Cette opération s'appelle la compensation temps-gain (TGC).

- **Démodulation** : c'est la transformation des signaux RF pour récupérer l'information véhiculée par l'onde porteuse. C'est le signal démodulé qui est utilisé pour l'affichage. Mathématiquement, c'est la transformée d'Hilbert (Bracewell, 1986) qui sert à récupérer l'enveloppe du signal RF 2D.

- **Compression** : l'amplitude de l'enveloppe de tous les signaux RF 2D reçus par le récepteur est répartie sur une large plage. Pour visualiser tous les signaux, une compression logarithmique est souvent appliquée sur l'enveloppe des signaux RF 2D (il existe d'autres opérateurs mathématiques de compression). La taille de la plage des amplitudes est appelée dynamique du signal (Dutt et Greenleaf, 1996). Nous reviendrons sur la compression logarithmique lorsque nous aborderons l'article n°1 (Meghoufel et al., 2010) au chapitre 5.

- **Filtrage** : cette opération est nécessaire au lissage du signal compressé logarithmiquement pour améliorer la qualité de l'image, mais également pour éliminer les signaux indésirables dont la fréquence est aberrante.

Le mode M : le mode M (M = mouvement), technique similaire au mode A, est utilisée pour l'analyse du mouvement tissulaire. Ce mode de représentation est obtenu en faisant défiler sur un moniteur vidéo les signaux RF successifs correspondants à une même direction de tir (Bonnin et al., 2004). Ce mode est utilisé en échocardiographie pour l'analyse des mouvements des valves cardiaques.

1.3.3 Notion de diffuseurs cohérents et non cohérents et qualité de l'image

Au cours de la propagation des ondes US à travers un milieu biologique, l'arrangement des diffuseurs (les particules) au sein du milieu détermine la nature de la diffusion. Ainsi, si leur arrangement est aléatoire, la diffusion est non cohérente et génère le speckle. Si leur arrangement est périodique, une composante cohérente est formée sur l'échographie.

La résolution spatiale diffère en échographie selon trois axes (EDICERF, 2010) :

- **Résolution axiale** : c'est l'aptitude à différencier des détails placés dans l'axe de propagation des ondes US. Elle dépend de la longueur d'onde et de la durée de l'impulsion transmise au transducteur.
- **Résolution latérale** : c'est l'aptitude à différencier des détails placés dans le plan de coupe perpendiculairement à l'axe de propagation des ultrasons. Elle est moins bonne que la précédente et est liée au diamètre du faisceau lui-même dépendant de l'ouverture à l'émission, de la focalisation, de la profondeur et de la densité des lignes ultrasonores (les lignes en mode A).
- **Résolution transversale** : c'est l'épaisseur de la coupe qui dépend de la focalisation transversale. Elle est généralement optimisée à l'aide d'une lentille acoustique placée sur la face du transducteur.

1.3.4 Le speckle

Une cellule de résolution représente le volume occupé à chaque instant par l'impulsion ultrasonore. Le speckle se forme lorsque le signal reçu d'une cellule de résolution spécifique se compose d'une somme en amplitude et en phase de différents diffuseurs disposés aléatoirement dans cette cellule et ayant des statistiques indépendantes. Le modèle du speckle est classé en trois catégories selon le nombre de diffuseurs (ND) par cellule de résolution (Wagner et al., 1983) :

- i. le speckle complètement formé ou développé se produit lorsque le ND dans les cellules qui contribuent à l'écho avoisine un nombre de 10 diffuseurs par cellule de résolution. Le speckle peut alors être modélisé par une distribution de **Rayleigh** avec un rapport signal/bruit des amplitudes du signal (*SNR* en anglais) constant de 1,92 ;
- ii. lorsque le ND effectif par cellule de résolution est faible (moins de 10 diffuseurs), le speckle est moins développé. Il suit alors la distribution statistique **K** et est associé à un *SNR* inférieur à 1,92 ;
- iii. si une structure cohérente spatialement invariante est présente dans la région de diffuseurs aléatoires ($ND \gg 10$), le modèle **Rician** (distribution de **Rice**) peut alors être utilisé, auquel cas, le rapport *SNR* est supérieur à 1,92.

Il est possible de décrire les statistiques de l'écho rétrodiffusé dans un modèle universel simple pour la caractérisation des tissus en utilisant la distribution de Nakagami (Shankar, 2000). La fonction densité de probabilité de Nakagami dispose de deux paramètres m et Ω , où m représente la forme de la distribution et Ω représente un paramètre d'échelle. La distribution de Nakagami est une distribution de **Rayleigh** pour $m=1$, une distribution de **Rice** pour $m > 1$ et une **K** distribution pour $m \in]0; 0,5[$.

1.4 Conclusion

L'imagerie échographique, régulièrement utilisée dans le milieu vétérinaire, offre la possibilité d'évaluer subjectivement les SDFTs sans toutefois répondre d'une manière objective sur le pronostic fonctionnel des tendinopathies et de se prononcer si le tendon est suffisamment restauré pour que le cheval puisse reprendre l'entraînement. Dans le chapitre suivant, nous décrirons entre autres les travaux menés sur l'analyse des échographies des SDFTs, sous forme d'une revue de la littérature. Aussi, nous aborderons le domaine du

traitement des images échographiques générales, riche par la multitude de méthodes de segmentation et de quantification. À travers cette revue de la littérature sur le traitement des échographies, nous pourrions s'inspirer des problématiques existantes, proposer des méthodes de segmentation pour extraire la structure interne du SDFT et augmenter la précision de l'évaluation.

CHAPITRE 2

REVUE DE LA LITTÉRATURE

2.1 Introduction

Dans ce chapitre, nous décrirons les travaux majeurs menés sur le SDFT qui nous seront utiles, à savoir : l'analyse des images échographiques, histologiques, macrophotographiques, la caractérisation des propriétés mécaniques et la détermination des composants du SDFT ainsi que leurs propriétés acoustiques. Une revue de la littérature sur le traitement des images échographiques est ensuite décrite pour pouvoir situer nos besoins en outils d'imagerie et les solutions que nous souhaitons fournir pour résoudre notre problématique.

2.2 Travaux sur le SDFT

2.2.1 Analyse des échographies des tendons

Cette section est consacrée aux quelques travaux menés sur le traitement des images échographiques du SDFT ainsi qu'aux travaux portant sur le traitement des échographies d'autres tendons.

2.2.1.1 Analyse des échographies du SDFT

L'étude de Wood, Sehgal et Reff (1994) : cette étude est dédiée à la caractérisation 3D des SDFTs à partir des images échographiques 2D. Un logiciel commercial a été utilisé pour visualiser les lésions dans l'espace 3D. Les structures dont l'échogénicité est anormale (voir Figure 2.1) sont segmentées manuellement. L'identification 3D des volumes lésionnels a été utilisée pour le suivi de la régénération de nouveaux faisceaux fibreux. Toutefois, aucune analyse quantitative concernant les faisceaux fibreux n'a été entreprise dans ce travail.

Les travaux de Denoix et al., (1995; 1999) : l'analyse par échographie du SDFT a été effectuée en comparant des sections anatomiques aux images échographiques correspondantes (Denoix et Busoni, 1999; Denoix 1995). Ces études ont permis d'établir un modèle échographique de référence pour un SDFT normal, soit la présence de structures hyperéchogènes parallèles entre elles et perpendiculaires à l'axe de propagation des ondes US (voir Figure 2.1(a)). Cependant, la mise en correspondance entre les structures anatomiques et les structures observables sur les échographies n'a pas été concluante à cause de la difficulté à mettre en correspondance les coupes anatomiques avec les vraies images échographiques.




Figure 2.1 Échographie d'un SDFT : (a) normal; et (b) lésé.

L'étude de Nam-Deuk et al., (1998) : dans cette étude, les auteurs ont proposé une technique d'analyse de l'échotexture de l'image pour l'évaluation des lésions tendineuses. La méthode proposée se base sur une segmentation par ondelettes discrètes combinée à des algorithmes de classification pour la quantification des lésions. Des ondelettes discrètes ont été utilisées pour mesurer les pourcentages de la surface lésée et le degré d'alignement des faisceaux fibreux à partir des échographies 2D/3D. Les résultats montrent que les ondelettes peuvent

estimer ces paramètres (les pourcentages) qui ne reflètent pas toujours l'état des tendons et qui peuvent limiter les performances de la classification.

Les travaux de Van Schie et al., (1999; 2000; 2000a; 2000b; 2001; 2003) : ces travaux portent sur le développement de techniques d'imagerie servant à la quantification des structures internes du SDFT. Plusieurs approches ont été proposées, d'une part pour l'élaboration d'un procédé d'acquisition optimal des échographies, et d'autre part, pour la quantification des structures hyperéchogènes par des méthodes de traitement d'images. Ces méthodes sont décrites ci-dessous :

i) Procédé d'acquisition des échographies : influence des paramètres d'acquisition sur la formation des échographies : dans le cadre de la compréhension de la formation des échographies du SDFT, Van Schie, Bakker et van Weeren, (1999) ont mené une étude expérimentale de laquelle ils ont conclu que les images résultantes dépendent largement des paramètres et du dispositif d'acquisition tels que la fréquence d'émission et l'angle du balayage. En somme, ils ont établi un procédé d'acquisition optimal pour acquérir des échographies afin d'obtenir le maximum d'information sur la structure interne des tendons. L'acquisition se fait à main libre par balayage de la jambe du cheval (du haut-en-bas) par la sonde échographique. L'axe de la sonde doit être perpendiculaire à l'axe principal du tendon et parallèle au plan de coupe (voir la Figure 2.2). La fréquence optimale susceptible de générer le plus de structures hyperéchogènes, facilement identifiables, se situe entre 7.5 et 10 MHz.

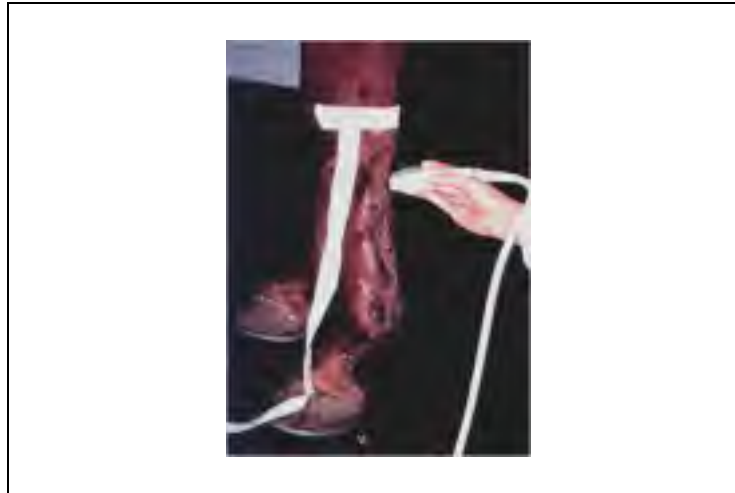

Figure 2.2 Procédé d'acquisition optimal des images échographiques du SDFT.
Tirée de l'ENVA (2010)

ii) *Analyse des échographies et quantification des structures hyperéchogènes par statistique du premier ordre* : les études menées par Van Schie et al., (2000a; 2003; 2000b) avaient pour objectif la quantification des SDFTs normaux et lésés par une analyse statistique du premier ordre appliquée sur les échographies (moyenne, écart type, variance, etc...). Les auteurs ont constaté que les statistiques du premier ordre diffèrent d'une image à une autre et ne reflètent en aucun cas une caractéristique unique pour quantifier d'une manière objective l'état du tendon.

iii) *Source des structures hyperéchogènes observées sur les échographies: comparaison géométrique entre coupes anatomiques et images échographiques acquises in vitro* : dans (Van Schie et Bakker, 2000; Van Schie et al., 2001), les auteurs ont essayé de discerner les structures hyperéchogènes formées par rétrodiffusion sur les interstices et les artéfacts, formées par le phénomène d'interférence. La mise en correspondance est basée sur une comparaison géométrique entre des coupes anatomiques et les échographies correspondantes acquises *in vitro*. Des repères mis en place avant les acquisitions des échographies et durant

la préparation des coupes anatomiques des SDFTs ont été utilisés pour faciliter la mise en correspondance. Après avoir identifié une coupe anatomique et son échographie correspondante, cette dernière est transformée en une nouvelle échographie qui est la moyenne des intensités de ces cinq échographies avoisinantes. Les auteurs ont conclu que les structures hyperéchogènes observées sur les échographies ne correspondaient pas aux interstices (voir la Figure 2.3). Cette affirmation contredit la conclusion faite par Denoix et Busoni (1999) et elle ne reflète pas la rétrodiffusion lors du passage des ondes US à travers les interstices. Ces disparités sont générées par la difficulté d'identifier objectivement une coupe anatomique et son échographie correspondante.

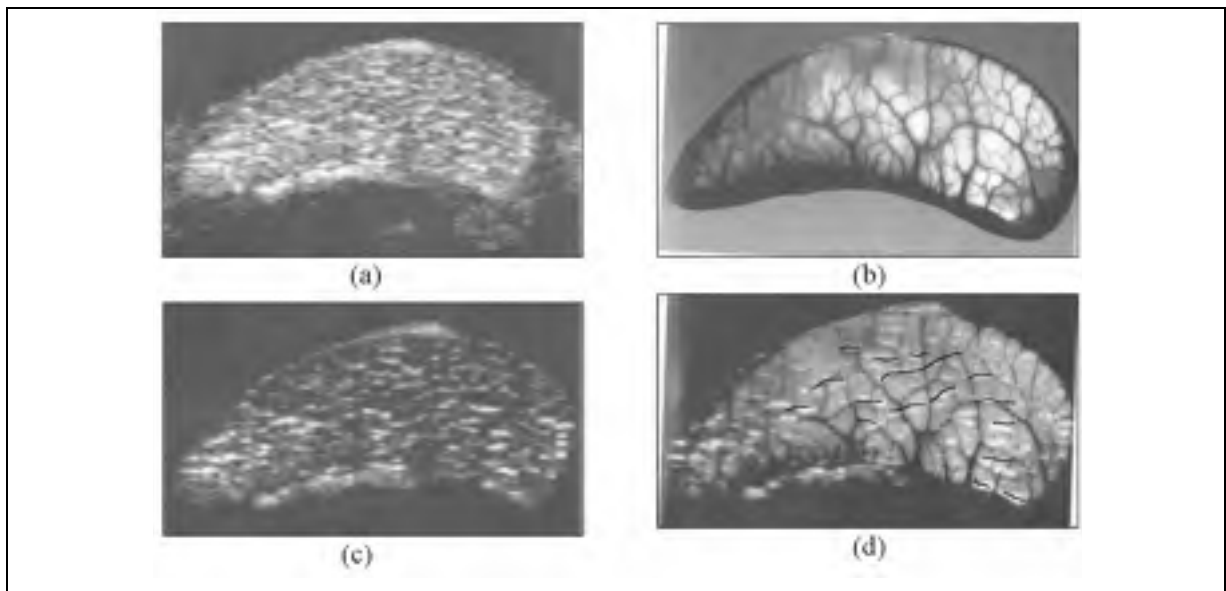


Figure 2.3 Corrélation géométrique entre une échographie et sa coupe anatomique correspondante du SDFT. (a) échographie en mode B ; (b) coupe anatomique correspondante obtenue par histologie ; (c) la moyenne des intensités des cinq échographies avoisinantes de l'échographie d'intérêt ; et (d) projection des structures hyperéchogènes extraites de l'image en (c) sur l'image anatomique en (b).

Tirée de Van Schie et al., (2001)

L'étude de Campbell et Grainger (2001) : Les auteurs ont testé différentes techniques d'imagerie dans l'évaluation des pathologies tendineuses du SDFT en mettant l'accent sur l'échographie et l'imagerie par résonance magnétique (IRM). Dans cette étude, il a été démontré que la radiographie standard et la tomographie axiale assistée par ordinateur (CT-scan) n'ont qu'un rôle limité dans le diagnostic d'anomalie du tendon, contrairement à l'échographie et à l'IRM. Cependant, la complexité de l'utilisation de l'IRM en milieu vétérinaire dans l'évaluation du SDFT favorise l'échographie qui est plus simple à utiliser.

L'étude de Garcia, Hornof et Insana (2003) : cette étude avait comme objectif d'analyser la rétrodiffusion des structures microscopiques dont les épaisseurs sont très petites par rapport à la longueur d'onde λ associée à une fréquence d'émission comprise entre 7.5 et 10 MHz. Les auteurs ont utilisé l'analyse spectrale des signaux RF 2D capturés au niveau du récepteur, des modèles mathématiques de simulation ainsi que des images IRM. Les résultats montrent la faisabilité de l'analyse spectrale pour détecter les microstructures du tendon. Néanmoins, cette étude ne permet pas de quantifier les structures internes sous forme de faisceaux fibreux fermés. Cette étude a aussi permis de valider le procédé d'acquisition proposé par Van Schie, Bakker et Van Weeren (1999).

Travaux de l'équipe de Crevier-Denoix et al., (2005; 2006) : les travaux de l'équipe du Dre Crevier-Denoix de l'unité mixte de recherche de biomécanique et pathologie locomotrice du cheval sont destinés à identifier et à documenter les lésions des tendons équins en utilisant l'imagerie échographique. Cette équipe a conçu un logiciel, l'EchoQuant 3D (Pourcelot et al., 2006), dédié à la quantification de l'état du SDFT en se basant sur l'analyse de l'échogénicité des lésions tendineuses et permettant d'en fournir une représentation en 3D à partir des échographies 2D (voir la Figure 2.4). Sur les échographies d'un film numérisé d'un SDFT lésé, l'utilisateur doit placer manuellement quelques points de contrôle sur le contour à extraire (la région correspondante à une lésion). Par la suite, une interpolation mathématique permet de construire une courbe fermée à partir de ces points délimitant la lésion (région

hypoéchogène). Ce logiciel a été utilisé pour la comparaison qualitative de l'échogénicité de tendons normaux et lésés (Crevier-Denoix et al., 2005). Toutefois, aucune quantification de faisceaux fibreux n'est réalisable par ce logiciel. Pour pallier ce manque, deux projets sont nés en collaboration avec le Laboratoire de recherche en imagerie et orthopédie (LIO). Le premier a fait l'objet d'une maîtrise effectuée par Leblond (2006) et le deuxième est décrit dans la présente thèse de doctorat. Le travail de Leblond sera présenté à la section 2.2.2.

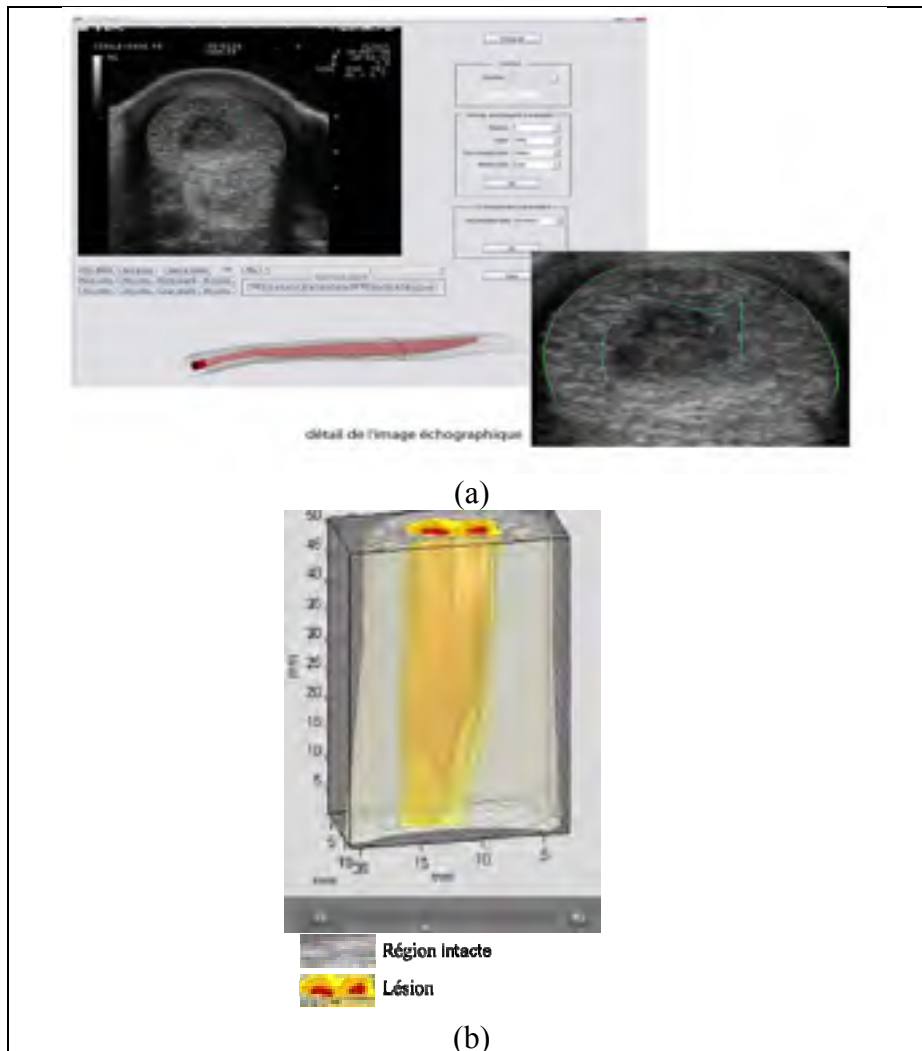


Figure 2.4 Caractérisation d'une lésion tendineuse à l'aide du logiciel EchoQuant 3D. (a) Interface 2D du logiciel EchoQuant et identification de contours ; et (b) volume 3D de la lésion.

(a) Tirée de Lechartier, (2007, p. 41)

(b) Tirée de l'ENVA (2010)

L'étude de Ferrari et al., (2006) : le but du travail était d'évaluer l'exactitude et la précision de l'acquisition 3D des échographies à main libre pour la détermination du volume des lésions. Les lésions ont été créées artificiellement sur des SDFTs cadavériques par injection de collagénase². À l'aide d'un logiciel 3D développé par cette équipe, une segmentation manuelle répétée a été effectuée sur les échographies résultantes pour extraire les volumes lésionnaires. La segmentation 3D des lésions a été bien réussie comparativement aux volumes des lésions créés artificiellement et analysés histologiquement. Cette caractérisation est similaire à celles développée par Wood, Sehgal et Reff (1994) et par Pourcelot et al., (2006) décrites ci-haut.

Conclusion : la revue de littérature sur l'analyse des échographies du SDFT montre que la compréhension de la formation des structures hyperéchogènes sur les images ainsi que la segmentation et la quantification de la structure interne restent limitées. Les méthodes de segmentation répertoriées ci-haut sont plutôt dédiées à la délimitation des lésions (structures hypoéchogènes). Elles se font manuellement à l'aide de logiciels ou automatiquement par des mesures statistiques du premier ordre de l'échotexture. Pour pallier l'absence d'une quantification objective de la structure interne du SDFT, une segmentation appropriée des échographies est nécessaire pour pouvoir extraire de façon précise et robuste les faisceaux fibreux qui constituent la matrice principale de cette structure et en connaître plus sur l'intégrité du tendon. Le Tableau 2.1 présente une synthèse des méthodes d'analyse des échographies du SDFT.

² Molécule utilisée pour la destruction du collagène

Tableau 2.1 Méthodes d'analyse des échographies du SDFT

Méthodes	Résultats		
	<i>Conclusion principale</i>	<i>Q.L.</i> 2D/3D	<i>Q.F.F.</i> 2D/3D
Wood, Sehgal et Reef, (1994) : segmentation manuelle des contours lésionnaires (logiciel 3D)	Segmentation acceptable des volumes lésionnels	✓	✗
Denoix et Bussoni (1999); et Denoix (1995) : analyse qualitative des échographies du SDFT	Description du contenu des échographies des SDFTs normaux et lésés	✗	✗
Nam-Deuk et al., (1998) : détection de lésions (écho texture hypoéchogène) par ondelettes discrètes	Écho texture des lésions segmentée	✓	✗
Van Schie, Bakker et van Weeren, 1999 : protocole d'acquisition optimal des échographies	Protocole optimal déjà utilisé dans le milieu vétérinaire	✗	✗
Van Schie et al., (2000a; 2000b; et 2003) : analyse statistique du 1 ^{er} ordre et classification	Variabilité des statistiques du 1 ^{er} ordre des écho textures des tendons normaux et lésés	✗	✗
Van Schie et Bakker (2000) et Van Schie et al. (2001) : segmentation des structures hyperéchogènes	Identification erronée des structures responsables de la formation des structures hyperéchogènes	✗	✗
Campbell et Grainger, (2001) : évaluation du SDFT par différentes modalités d'imagerie	IRM & échographie exploitables Radiographie & CT-scans peu exploitables	✗	✗
Garcia, Hornof et Insana, (2003) : analyse spectrale	Rétrodiffusion des microstructures par analyse spectrale des signaux RF	✗	✗
Pourcelot et al., (2006) : segmentation manuelle des contours lésionnaires (logiciel 3D)	Développement d'un logiciel commercial (L'EchoQuant 3D).	✓	✗
Ferrari et al., (2006) : segmentation manuelle des contours lésionnaires (logiciel 3D)	Segmentation acceptable des volumes lésionnels	✓	✗

*Légendes :**Q.L.* : quantification de la lésion

✓ : oui

Q.F.F. : quantification des faisceaux fibreux

✗ : non

2.2.1.2 Analyse des échographies d'autres tendons que le SDFT

L'étude de Fornage (1986) : une évaluation qualitative des échographies des tendons d'Achille humains pathologiques a été réalisée dans cette étude. L'étude a mené à une classification des écotextures des hémorragies, des ruptures partielles, des calcifications et des tissus cicatrisés. L'apparence échographique du tendon d'Achille normal a été décrite ainsi que les différentes lésions caractérisées généralement par une baisse de l'échogénicité selon le degré de sévérité des lésions.

L'étude de Martinoli et al., (1993) : les auteurs ont effectué une étude clinique pour évaluer qualitativement les variations des écotextures sur des tendons d'Achille humains et des tendons ovins à des fréquences différentes. Une corrélation anatomique a été réalisée *in vitro* en utilisant le marquage par des aiguilles placées sur les interstices avant l'acquisition des images. En augmentant graduellement la fréquence d'émission de 5 à 13 MHz, les auteurs ont observé que les structures hyperéchogènes deviennent fines et plus nombreuses, ce qui traduit l'interaction de la longueur d'onde λ avec les épaisseurs des interstices comme c'est expliqué à la section 1.3.2.

L'étude de Bashford et al., (2008) : dans cette étude, les auteurs ont utilisé une classification des écotextures du tendon d'Achille humain pour discriminer un tendon normal d'un tendon lésé. Pour ce faire, huit paramètres spatiaux fréquentiels ont été évalués à partir de régions d'intérêt des échographies des tendons sains et lésés. Une analyse quadratique discriminante basée sur ces paramètres a permis une classification avec un taux d'acceptation de 80%. Ce résultat de classification suscite de l'intérêt, cependant une étude sur la pertinence et la sensibilité des paramètres choisis est requise pour améliorer le taux de classification.

Conclusion : le tendon dont les échographies sont les plus étudiées dans la littérature est le tendon d'Achille humain. Toutefois, ces études se heurtent aux mêmes limitations que celles sur le SDFT et elles ne fournissent pas de quantification de la structure interne et de ses faisceaux fibreux. Une analyse quantitative réaliste du SDFT à partir de ces échographies pourrait fournir une solution globale pour les autres tendons chez l'humain et l'animal.

2.2.2 Quantification de faisceaux fibreux du SDFT par histomorphométrie et macromorphométrie

Travaux de Webbon (1973; 1977; 1978) : les travaux de Webbon portent sur la variation des structures internes des tendons en fonction de l'âge du cheval en utilisant l'histologie. L'aspect des SDFTs normaux a été exposé et la différence entre leurs structures histologiques a été précisée. Des modifications significatives entre des tendons de différents âges ont été observées. La densité des interstices, le nombre des faisceaux fibreux et des fibroblastes diminuent avec la maturation de l'animal. Aucune relation de cause à effet n'a été établie entre la diminution du nombre de fibroblaste due à la maturation et l'apparition des lésions.

L'étude de Kastelic Galeski et Baer (1978) : les données recueillies par ces auteurs sont considérées comme fondamentales. L'étude porte sur la représentation et la quantification de la structure interne des tendons du rat. Un modèle morphologique a été établi et des mesures de diamètre de toutes les structures (différents faisceaux, fibres, etc.) ont été compilées (voir la Figure 1.2).

L'étude de Krauss et al., (1995) : dans cette étude, les auteurs ont évalué la vascularité des tendons du cheval, en particulier du SDFT. L'approche utilisée se basait sur l'utilisation des agents de contraste et l'acquisition par CT-scan. Les résultats ont montré que la vascularisation est très présente et elle se trouve majoritairement dans la partie périphérique du SDFT et dans les interstices.

Travaux de Gillis (1996; 1995; 1997) : afin d'évaluer la morphologie du SDFT, Gillis et al., ont entrepris une quantification manuelle sur des images microscopiques des faisceaux fibreux des SDFTs normaux. Les résultats ont montré que les faisceaux sont épais au centre du tendon et minces en périphérie. Leur surface dans la partie du centre a été estimée à $1.41 \pm 0.52 \text{ mm}^2$. Les observations ont également montré que le nombre de faisceaux diminue avec l'âge, et qu'ils ne se renouvèlent pas à partir d'un certain âge. La moindre résistance des tendons et la fréquence élevée des blessures s'expliquent par l'usure des faisceaux et la perte de leur élasticité, qui les prédisposent aux blessures. En conclusion, les auteurs ont établi que le SDFT subit une diminution organisationnelle de la structure interne avec la maturation et le vieillissement. Les résultats de quantification de ces études nous servent de référence dans notre quantification clinique des faisceaux fibreux (articles n°1, 2 et 3 (Meghoufel et al., 2011a; , 2011b; Meghoufel et al., 2010), chapitres 5, 6 et 7).

L'étude de Danvakar et al., (1996) : cette étude a été menée pour quantifier le diamètre des fibrilles de collagènes des ligaments équins en fonction de l'âge de cheval. Les résultats ont montré une diminution de diamètre avec le vieillissement de l'animal et corroborent ceux déjà observés par Gillis et al., (1995; 1997) sur les SDFTs. Cela traduit une faiblesse mécanique des ligaments équins quand l'animal dépasse un certain âge.

L'étude de Jozsa et Kannus (1997) : dans cette étude, les auteurs ont estimé les diamètres des faisceaux fibreux du tendon d'Achille humain. Le diamètre d'un faisceau primaire varie entre 15 et 400 μm , celui du secondaire varie entre 150 et 1000 μm et le tertiaire varie entre 1000 et 3000 μm . Des résultats supplémentaires ont été compilés et publiés dans l'article (Kannus, 2000).

L'étude histologique de Crevier-Denoix et al., (1998) : les auteurs ont évalué les variations histologiques du SDFT selon l'âge du cheval et ils ont observé que l'ondulation des fibres et

la concentration des fibroblastes dans le tissu diminuent de façon significative avec l'avancement en âge de l'animal. Ces diminutions sont plus significatives sur les sites proximal et médial. Les auteurs ont conclu que la faible ondulation des fibres est étroitement liée aux compressions et décompressions répétitives des forces de traction exercées sur le SDFT.

L'étude de Kobayashi et al., (1999) : dans cette étude, les auteurs ont analysé la relation entre la morphologie et la concentration des fibroblastes qui constituent la matrice extracellulaire des SDFTs lésés. Les examens histopathologiques ont montré une granulation importante avec des fibroblastes activés pour reconstruire les fibrilles et les fibres endommagées. Les fibres de collagène se structurent de façon irrégulière et anisotrope. Le diamètre des fibrilles saines et lésées a été estimé respectivement à 360 et 240 nanomètres (nm). La minceur des fibrilles lésées traduit la faible élasticité et la résistance moindre d'un tendon lésé par rapport à un tendon sain.

Projet de maîtrise de Leblond (2006) : ce travail a fait l'objet d'un mémoire de maîtrise effectuée à l'École de Technologie Supérieure. Il a été mené pour pallier au manque d'études sur la caractérisation de l'architecture interne du SDFT à l'aide d'images macrophotographiques représentant des coupes anatomiques transverses des tendons. Une méthodologie d'acquisition a été développée permettant d'obtenir des coupes planes, minces, parallèles et espacées régulièrement. Elle consistait tout d'abord à prélever des tendons sur les jambes cadavériques des chevaux, puis à les immerger dans de la résine de plastique pour les fixer. Une fois fixés, les tendons sont coupés en tranches et photographiés par un système d'imagerie approprié. Huit tendons sains et deux lésés ont été analysés. Les images macrophotographiques ont été redimensionnées, recalées et rehaussées à l'aide d'un logiciel développé pour ce projet. L'extraction des structures contenues sur les macrophotographies 2D a été réalisée par la méthode de segmentation "Ligne de Partage des Eaux" (LPE) (ou *Watershed* en anglais).

Une analyse quantitative 2D/3D a ensuite été réalisée sur les images segmentées. L'analyse quantitative portait sur le calcul du rayon des faisceaux fermés et leur agencement caractérisé par la longueur et le volume de chaque faisceau fibreux (voir la Figure 2.5). L'analyse quantitative a été menée sur les sites proximal, médial et distal. Les résultats de la quantification obtenus sur le calcul des rayons de faisceaux fibreux pour les tendons normaux corroborent avec ceux déjà obtenus par (Gillis et al., 1997). Cependant, l'estimation de la longueur et du volume des faisceaux fibreux présente quelques lacunes. Suivant la règle établie qui stipulait qu'un faisceau qui se fusionne ou qui se divise est considéré comme terminé (fin d'un faisceau et naissance de nouveaux faisceaux), la longueur moyenne des faisceaux a été estimée étant l'épaisseur d'une seule coupe. Par ailleurs, un autre résultat intéressant montre que le nombre de faisceaux est plus élevé sur le site proximal que sur les sites médial et distal.

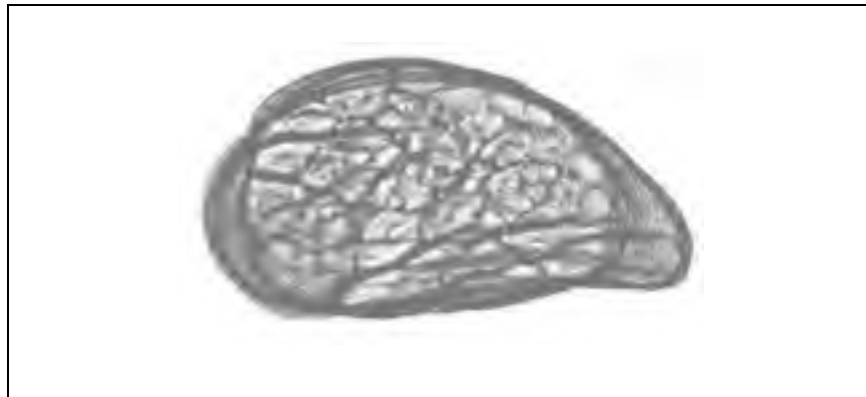

Figure 2.5 Structure 3D du SDFT reconstruite à partir des macrophotographies sériées segmentées.
Tirée de Leblond (2006)

La base de données des images macrophotographiques de Leblond 2006 est utilisée dans la présente thèse à des fins de simulation des échographies (articles n°1 et 2 (Meghoufel et al., 2011b; Meghoufel et al., 2010), chapitres 5&6) et de quantification de la structure interne du tendon (article n°3, (Meghoufel et al., 2011a), chapitre 7). Le Tableau 2.2 est un résumé des

diamètres de la plupart des structures constituant différents tendons répertoriées par les différentes études citées ci-haut.

Tableau 2.2 Valeurs quantitatives de la structure interne de différents tendons

Auteurs	Analyse quantitative par	Résultats
Kastelic, Galeski et Baer (1978)	Microscopie sur le tendon du Rat (voir Figure 1.2)	Diamètre des fibrilles : 10-500 nm Diamètre des fibres : 1-10 μm Diamètre des faisceaux (1,2 et 3) : 10-3000 μm
Gillis et al., (1995, 1996, 1997)	Histomorphométrie sur le SDFT	Surface moyenne des faisceaux fibreux dans la partie du centre du SDFT : $1.41 \pm 0.52 \text{ mm}^2$
Kobayashi et al., (1999)	Microscopie sur le SDFT	Diamètre d'une fibrille saine : 360 nm Diamètre d'une fibrille lésée : 240 nm
Jozsa et Kannus (2000) et Kannus (2000)	Microscopie & histologie sur le tendon d'Achille humain	Diamètre du faisceau primaire : 15-400 μm Diamètre du faisceau secondaire : 150-1000 μm Diamètre du faisceau tertiaire : 1000-3000 μm
Leblond (2006, 2008)	Macromorphométrie sur le SDFT	<u>8 spécimens normaux et 2 spécimens lésés</u> Nombre moyen de faisceaux : 1241 ± 652 Surface moyenne des faisceaux : $2.65 \pm 1.40 \text{ mm}^2$ <u>*2 spécimens normaux utilisés pour la simulation</u> Nombre moyen de faisceaux : 42 ± 5 Surface moyenne des faisceaux : $1.76 \pm 0.60 \text{ mm}^2$

* Les macrophotographies de ces deux spécimens ont été utilisées pour la simulation Meghoul et al., (2011b; 2010).

2.2.3 Évaluation des propriétés mécaniques du SDFT

L'étude de Kuo, Li et Li (2001) : l'élasticité des tendons d'Achille bovins a été évaluée par une approche basée sur le calcul du ME (module d'élasticité) dans la direction transversale, supposé isotrope et la direction longitudinale du tendon (axe principal). Les auteurs ont montré que l'isotropie transversale du ME était valable (la valeur du ME est équivalente dans toutes les directions du plan transverse). La valeur du ME dans la direction longitudinale a été estimée selon des charges spécifiques (9000 ± 3000 Newton (N)).

L'étude de Suganuma et Kakamura (2004) : l'objectif de cette étude était d'examiner si la tension du tendon pouvait être mesurée en utilisant l'impédance électrique. La relation entre l'impédance électrique du tendon et la force de traction a été examinée sur 15 tendons. Les résultats ont montré la faisabilité de la mesure de la tension en traction initiale en utilisant l'impédance électrique. Les auteurs ont démontré que la valeur de l'impédance estimée sert d'abord à déterminer la tension initiale appliquée sur le tendon (au repos) et ensuite la tension additionnelle due à la traction.

L'étude de Dowling et Dart (2005) : dans cette étude, les propriétés mécaniques du SDFT ont été évaluées dans des situations *in vitro*. Les résultats montrent que les tendons des chevaux matures ont une capacité limitée de récupération après les exercices et imposent une récupération très lente. Les tendons des chevaux jeunes (poulains) ont une capacité d'adaptation et de récupération très grande après les exercices et les compétitions. Les résultats ont montré que la force appliquée maximale de rupture du SDFT varie entre $7,4 \pm 0,8$ et $9,3 \pm 1,3 \cdot 10^3$ N pour les chevaux âgés de 5 mois et varie entre $11,5 \pm 1,1$ et $12,4 \pm 1,3 \cdot 10^3$ N pour les chevaux âgés de 11 mois.

Travaux de Crevier-Denoix (1996; 1997; 2005; 2009a; 2009a) : les propriétés mécaniques des SDFTs cadavériques normaux ont été estimées dans Crevier-Denoix et al., (1996). Les spécimens ont été soumis à des tests de traction jusqu'à la rupture. Les résultats ont montré que les tendons se rompent quand leur élongation atteint $12,5 \pm 1,7$ % de leur longueur initiale, qui correspond à une force de traction estimée à $12,4 \pm 1,3 \cdot 10^3$ N.

Un procédé ultrasonore développé au sein de l'équipe du Dre Crevier-Denoix permet de quantifier de façon non-invasive la force qui s'exerce dans les tendons. Ce procédé est basé sur l'existence d'une relation, démontrée expérimentalement, entre la vitesse des ultrasons se propageant le long du tendon et la force à laquelle ce tendon est soumis. D'abord, l'étude

menée par Crevier-Denoix et al., (2005) avait comme objectif l'évaluation de la relation entre la force de traction appliquée sur le tendon, l'échogénicité des échographies et les propriétés mécaniques du SDFT (le ME), notamment en cas de lésions. Les contraintes ont été déterminées à l'essai, et le ME a été évalué. Dans des conditions *in vitro*, une corrélation significative a été observée entre le ME et l'état des tendons pathologiques. Les auteurs ont aussi montré que les propriétés mécaniques du SDFT normal sont homogènes sur les sites proximal, médial et distal. Dans une autre étude, Crevier-Denoix et al., (1997) ont montré que les allongements des tendons lésés sont de beaucoup inférieurs à ceux observés sur les tendons normaux (Crevier-Denoix et al., 1996) dans des conditions *in vitro*. Cette perte d'élasticité représente la caractéristique principale de la lésion. Toutefois, ces conclusions n'ont pas été confirmées dans des conditions *in vivo*.

Le logiciel EchoQuant (Pourcelot et al., 2006), décrit antérieurement, est aussi utilisé pour mesurer les forces exercées *in vivo* sur le tendon en utilisant les ondes US. Les forces agissant sur les tendons peuvent être mesurées en se basant sur l'analyse de la propagation de la vitesse de l'onde US. Il a été démontré que la vitesse d'une onde US se propageant le long de l'axe principal du tendon augmente avec la force appliquée. Dans le cas des ondes de compression se propageant sans engendrer de déformation transverse (le cas du SDFT) la vitesse de l'onde US est proportionnelle à la racine carrée du module d'élasticité (le module de Young E), et de la racine carrée de la force appliquée (Bercoff et al., 2004). Ainsi, le procédé ultrasonore décrit ci-haut a été appliqué pour la quantification de l'effet de ferrures correctrices sur la tension du SDFT du cheval (Crevier-Denoix et al., 2009a; Ravary et al., 2004). Les travaux se sont poursuivis dans trois directions : (i) *in vivo*, chez le cheval pour évaluer l'effet de la nature du sol sur la force qui s'exerce sur le SDFT ; (ii) *in vivo*, chez l'Homme, sur le tendon d'Achille et le tendon rotulien et (iii) *in vitro* avec des tendons de cheval explantés, pour étudier les facteurs qui influencent la vitesse de propagation des ondes US dans le SDFT (Crevier-Denoix et al., 2009b).

Étude de Vergari et al., (2010) : l'évaluation de la pression exercée sur les SDFTs (pression = la force de traction appliquée / la surface de la section transverse du tendon (SSTT)) se base sur l'hypothèse que la SSTT est une constante. Dans cette étude, les auteurs ont estimé cette pression en évaluant en situation de charge quasi-statique la SSTT par un dispositif laser. Des SDFTs cadavériques ont été soumis à des forces de traction jusqu'à la rupture. Les résultats ont montré que la SSTT diminue linéairement jusqu'à $-10,7 \pm 2,8$ % par rapport à la SSTT d'un SDFT au repos lorsqu'il y'a rupture. Inversement, La pression augmente atteignant jusqu'à 7,1 à 13,6% de plus à ce qui a déjà été estimé par Crevier-Denoix et al., (2005).

2.2.4 Évaluation des propriétés acoustiques des composants du SDFT

Travaux de Miles (1996) : les travaux de Miles portent sur la caractérisation des propriétés acoustiques des composants du SDFT dans des conditions *in vitro*. Les études menées par Miles (1996) et Miles et al., (1996) avaient comme objectif de déterminer la vitesse, l'atténuation et le coefficient de la rétrodiffusion des ondes US selon les axes principaux du tendon. Les auteurs ont montré des aspects très importants de la propagation des ondes US. Ils ont observé que la rétrodiffusion est plus importante dans la section transverse perpendiculaire à l'axe principal du SDFT. La vitesse de propagation des ondes US en section transverse a été estimée à 1650 m.s^{-1} .

2.2.5 Modélisation 3D et cinématique des articulations : application sur le SDFT

Travaux de Lawson (2007a; 2007b) : les travaux conduits dans ce domaine portent sur la quantification de l'effet de ferrures correctrices utilisées sur différents sols, au pas et au trot. Un modèle 3D a été développé (Lawson et al., 2007a; 2007b) à partir d'images numériques des os de l'extrémité distale de membres antérieurs (voir la Figure 2.6). Ces images sont obtenues par coupes IRM. Les tendons et les ligaments d'intérêt sur ces images ont été segmentés par le logiciel EchoQuant (Pourcelot et al., 2006). Cette modélisation sert à calculer les déformations tendineuses en mouvement lors de modifications d'appui du pied

provoquées par des ferrures correctrices. Cette modélisation permet aussi d'évaluer, de façon indirecte, les effets de ces ferrures sur la tension des tendons.



Figure 2.6 Modèle 3D de la cinématique de la jambe du cheval.
Tirée de l'ENVA (2010)

2.2.6 Conclusion des travaux sur le SDFT

Les études sur l'anatomie du SDFT, ses conditions de blessures et son suivi lors de la cicatrisation ont été menées selon plusieurs axes. D'abord, l'analyse des images échographiques, anatomiques, histologiques et macrophotographiques a dressé un portrait global de la structure interne, sans toutefois fournir une quantification précise des faisceaux fibreux constituant un tendon sain ou lésé. L'évaluation des propriétés mécaniques a pu déterminer avec exactitude les charges maximales qu'un SDFT normal ou lésé peut supporter lors de l'entraînement ou la compétition. Les propriétés acoustiques du SDFT, reliées aux propriétés mécaniques, sont aussi nécessaires pour comprendre l'état du tendon et elles nous seront utiles pour reproduire l'aspect réel d'une échographie d'un tendon sain ou lésé en simulant la propagation des ondes US à travers le tissu du SDFT. Le prochain axe d'étude sur le SDFT serait de proposer une analyse quantitative des faisceaux fibreux qui constitue la structure interne du tendon. La densité des faisceaux fibreux pourrait éventuellement être corrélée aux propriétés mécaniques du SDFT (par exemple, le ME). Une telle information

faciliterait la compréhension des conditions de blessures et aiderait à prévenir les sites prédisposés aux blessures.

2.3 Traitement des échographies générales dans la littérature

Dans cette section, nous relatons les méthodes de traitement d'images les plus utilisées dans l'analyse des échographies en commençant par les plus classiques aux plus récentes. Cette revue nous permettra de dresser nos besoins en techniques d'imagerie pour mener à bien la résolution de notre problématique. La diffusion non linéaire (section 2.3.3) et les méthodes variationnelles (section 2.3.4) sont parmi les approches les plus utilisées dans la littérature, et elles seront plus détaillées. Les filtres de chocs (section 2.3.5) et l'analyse des échographies par simulation (section 2.3.6) sont respectivement les synopsis d'un nouvel algorithme présenté au chapitre 6 (article n°2, (Meghoufel et al., 2011b)) et de la simulation des échographies du SDFT présentée aux chapitres 5 et 6 (articles 1 et 2, (Meghoufel et al., 2011b; Meghoufel et al., 2010)).

2.3.1 Filtrage du speckle

Filtres adaptatifs spécifiques au speckle : le filtrage du speckle par des filtres adaptatifs n'est plus d'actualité, néanmoins, les chercheurs qui s'intéressent à ce type de filtrage utilisent la mesure statistique du coefficient de variation local et global. Ces coefficients mesurent l'hétérogénéité de la scène. Lopèse, Touzin et Nezry (1990) ont montré que le coefficient local peut caractériser le speckle sur l'échographie et peut aider à différencier les zones homogènes des contours. D'autres techniques adaptatives de filtrage ont été développées pour la suppression du speckle et le rehaussement des arêtes (Bamber et Daft, 1986; Crawford, Bell et Bamber, 1993; Loupas, McDicken et Allan, 1989). Ces méthodes fonctionnent bien lorsqu'elles sont appliquées sur le signal RF 2D mais elles deviennent grandement inexactes avec le signal log-compressé, i.e. l'échographie en mode B.

Filtres médians : quelques chercheurs ont déjà utilisé les filtres médians sur les échographies. Czerwinski, Jones et O'Brien (1995) ont utilisé un filtre médian directionnel pour préserver les contours présents sur les images et pour réduire le speckle dont l'amplitude est aberrante. Ces filtres sont efficaces quand le speckle est totalement développé sur l'image échographique.

Déconvolution homomorphique : la déconvolution homomorphique est utilisée dans le domaine de la restauration des échographies qui sont formées par un processus non linéaire (voir la section 1.3.2). La restauration d'une échographie se base sur l'estimation précise de la fonction d'étalement du point, ou Réponse Impulsionnelle du Système d'imagerie (RIS) (*Point Spread Function* en anglais). Dans (Jirik et Taxt, 2006; Taxt, 2001), les auteurs ont estimé la RIS par la transformée du Cepstre (Bogert, Healy et Tukey, 1963). Shin et al., (2009) ont exploré la sensibilité de la RIS en se basant sur l'hypothèse de l'invariabilité de la RIS dans le plan latéral à la direction de la propagation des ondes US. Généralement, la qualité de la restauration de l'échographie dépend de l'estimation initiale de la RIS qui doit être proche de la RIS réelle, une tâche difficilement réalisable.

2.3.2 Opérations morphologiques mathématiques

Les opérateurs morphologiques mathématiques comme l'érosion, la dilatation, l'ouverture, la fermeture, la squelettisation sont largement utilisés dans le domaine du traitement des images. L'algorithme LPE (*Watershed*) est une autre opération morphologique plus complexe. Elle se base sur la description des images en termes géographiques (Tauber, 2005). Elle s'applique sur le gradient de l'image (surface morphologique) où le niveau de gris de chaque pixel correspond à une altitude. Une ligne de partage est alors définie comme étant la crête (sommet) formant la limite entre deux surfaces en pente (comme la crête d'une montagne) (Vincent et Soille, 1991). La sur-segmentation est la limitation majeure de l'algorithme LPE. Cela est dû à la présence de nombreux minima locaux sur l'image (signal

2D). Une autre limitation est sa sensibilité au bruit (le speckle) et il se distingue en plus par la mauvaise détection des régions d'intérêt dont les contours ont un faible contraste.

La segmentation des échographies par les opérations morphologiques a déjà été utilisée sur des échocardiogrammes par Shen et al., (2005) et par Cheng, Foo et Krishnan (2006) pour localiser le ventricule gauche du cœur. Toutefois, ces techniques sont fondées sur une interprétation subjective de l'échotexture des échographies, ce qui peut fausser les résultats de la segmentation. Généralement, les opérations morphologiques sont utilisées comme des étapes de segmentation et non comme des méthodes globales.

2.3.3 Diffusion non linéaire anisotrope

La diffusion anisotrope, d'abord proposée par Perona et Malik (1990) et ensuite améliorée par Alvarez, Lions et Morel (1992) permet l'atténuation du bruit et le rehaussement des arêtes sur les images. L'idée première est de rendre la diffusion dépendante du contenu de l'image et en particulier des contours. Elle applique un procédé non uniforme (anisotropique) qui réduit la diffusion dans les zones à fort gradient comme sur les échographies (le speckle). L'équation aux dérivées partielles (EDPs) s'écrit alors avec une fonction décroissante qui varie en fonction de la valeur du gradient de l'image. Cependant, ces modèles s'avèrent inefficaces dans les zones où le bruit présente de fortes discontinuités, comme c'est le cas pour les échographies.

Depuis leur introduction, plusieurs améliorations ont été apportées au modèle original de la diffusion non anisotrope. Weickert (1998) a proposé un schéma capable de prendre en compte les orientations des contours sur une image fortement bruitée. Weickert a proposé une diffusion tensorielle pour régulariser le modèle de Perona et Malik (1990) et la diffusion est liée principalement à des valeurs propres d'un tenseur proposé (généralement deux valeurs propres en chaque pixel de l'image, i.e. une matrice tenseur 2×2). Les valeurs propres de ce tenseur guident ensuite la diffusion. Le filtre peut détecter sur l'image des structures

isotropes, des lignes et des angles. La diffusion anisotropique appliquée sur les échographies est très peu exploitée. En effet, la particularité des échographies, tant par leur faible contraste que par leur bruit important, qui est un bruit multiplicatif (le speckle), n'incite pas les auteurs à se tourner vers la diffusion (la diffusion est efficace dans la réduction de bruit tant que celui-ci est additif et non multiplicatif).

Formulation mathématique de la diffusion : Le filtre de Perona et Malik (1990) est interprété comme une diffusion conditionnelle ; une forte diffusion dans les zones à faible gradient et faible diffusion dans les zones à fort gradient, où des discontinuités potentiellement intéressantes peuvent se trouver. Le modèle mathématique du filtre de Perona et Malik s'écrit comme suit :

$$I_t = \text{div}(c(|\nabla I|) \cdot \nabla I) \quad (2.1)$$

où I , t , div et ∇ indiquent respectivement l'image, le temps, l'opérateur divergence et le gradient. La fonction $c(\cdot)$ est une fonction décroissante qui vérifie : $c([0; +\infty]) = [1; 0]$.

Le filtre d'Alvarez, Lions et Morel (1992) a été proposé pour améliorer les performances du filtre de Perona et Malik. Le modèle mathématique 2D de ce filtre s'écrit comme suit :

$$I_t = c(|\nabla G_\sigma * I|) \cdot |\nabla I| \cdot \text{div}(\nabla I / |\nabla I|) \quad (2.2)$$

où G_σ est une gaussienne 2D d'écart type σ et "*" est l'opérateur convolution. Cette équation (2.2) peut s'interpréter comme un lissage anisotrope seulement le long des courbes de niveaux de l'image I .

La formulation tensorielle de la diffusion proposée par Weickert (1998) se base sur une substitution matricielle de la fonction $c(\cdot)$ de l'équation 2.1 par un tenseur D .

$$I_t = \text{div}(D.\nabla I) \quad (2.3)$$

avec $D \in \mathfrak{R}^{2 \times 2}$ est un tenseur symétrique semi-défini positif qui représente la diffusion. En chaque pixel, le tenseur D est défini comme une matrice 2x2, comme par exemple la hessienne (équation 2.4). Il est donc possible de privilégier une direction de diffusion par estimation des valeurs et des vecteurs propres en diagonalisant la hessienne.

$$D = \begin{bmatrix} I_{xx} & I_{xy} \\ I_{yx} & I_{yy} \end{bmatrix} \quad (2.4)$$

Quelques travaux majeurs de l'application de la diffusion dans le domaine du traitement des échographies sont cités ci-dessous :

L'étude de Yu et Acton (2002) : dans cette étude, les auteurs ont modifié le schéma classique de Perona Malik (1990) en introduisant un coefficient de variation instantanée calculé statistiquement sur l'image et qui est souvent utilisé comme détecteur de contours dans un contexte d'images fortement bruitées. La formulation proposée par les auteurs tient compte du bruit multiplicatif. La fiabilité de la méthode a été testée sur des échographies simulées et cliniques des carotides riches en information *a priori* (contours contrastés et un speckle totalement développé).

Étude de Abd-Elmoniem, Youssef et Kadah (2002) : dans cette étude, les auteurs ont proposé un modèle de diffusion non linéaire cohérente basé en grande partie sur les travaux de Weickert (1998). Trois modes de diffusion ont été présentés en fonction du speckle et de l'anisotropie de l'image échographique. Ce modèle se base sur l'hypothèse que le speckle est un bruit additif sur l'échographie et non multiplicatif. La validation a été effectuée sur

différentes échographies cliniques (rein, abdomen, cœur et artères). Les résultats montrent un filtrage et un rehaussement acceptable des contours sur les échographies.

L'étude de Munteanu et al., (2008) : Dans cette étude, les auteurs ont proposé un outil interactif de réduction de speckle par diffusion anisotrope (Alvarez, Lions et Morel, 1992) sur des échographies obstétriques et gynécologiques pour assister visuellement les cliniciens. Cet outil est totalement dédié à la pratique clinique et il offre un contrôle interactif des paramètres du filtre de la diffusion anisotrope selon la région explorée sur l'image.

L'étude de Yu, Tans et Wang (2010) : dans cette étude, les auteurs ont proposé une technique pour augmenter la performance de la diffusion anisotrope d'Alvarez, Lions et Morel (1992) en la jumelant à des mesures statistiques. L'application de cette technique sur des images cliniques de différents organes humains montre une efficacité relative.

Limitations de la diffusion non linéaire anisotrope : la diffusion non linéaire anisotrope donne de bons résultats dans le cadre d'images affectées par un bruit additif. Ce n'est généralement pas le cas pour des images échographiques où le speckle est considéré comme un bruit multiplicatif.

2.3.4 Méthodes variationnelles

Les approches variationnelles sont des méthodes de minimisation d'une fonctionnelle $E(s)$ dont la variable est le ou les contours "s" présents sur une image. La valeur optimale de cette minimisation est le résultat de la segmentation sur une image (par convention, plus la valeur optimale est faible, meilleure est la segmentation). La fonctionnelle à minimiser est appelée énergie totale. Les méthodes variationnelles sont utilisées pour la segmentation, le suivi d'objet et la reconstruction 3D à partir de plusieurs images. Selon la minimisation et les

contraintes associées pour la fonctionnelle à minimiser, plusieurs méthodes en découlent comme par exemple les contours actifs (*snakes*) et les courbes de niveaux (*level-sets*). Les méthodes variationnelles sont régies par des EDPs qui interviennent lors des dérivations formelles des équations d'Euler-Lagrange ou lorsqu'on cherche un minimum local ou global à l'aide de la descente des gradients (Deriche et Faugeras, 1995; Tauber, 2005).

Les contours actifs ont été introduits par Kass, Witkin et Terzopoulos (1988). Par définition, le contour actif (*snake*) est une courbe paramétrée, fermée ou non, continue, qui peut se déformer pour minimiser un critère. Le processus de déformation fait évoluer le contour actif de manière à minimiser la fonctionnelle soumise à des contraintes physiques : (i) les contraintes internes régulent la raideur et l'élasticité de la courbe (énergie interne) ; (ii) les contraintes externes sont fixées par l'utilisateur (énergie externe) ; et (iii) les contraintes de l'image (énergie liée à l'image). L'énergie totale ou la fonctionnelle globale à minimiser est la somme des trois énergies.

La formulation variationnelle des contours actifs se base sur la définition paramétrique de la courbe qui évolue au cours du temps. Nous représentons la courbe paramétrique par la variable globale $X(t) = (x(t), y(t))$, avec x et y les coordonnées cartésiennes dans le plan 2D (nous pouvons ajouter la variable $z(t)$ pour faire référence au 3D) et t est le temps. La fonctionnelle (l'énergie du contour actif) à minimiser s'écrit comme suit :

$$E_{snake} = \int_0^1 E_{interne} (X(t))dt + \int_0^1 E_{externe} (X(t))dt + \int_0^1 E_{image} (X(t))dt \quad (2.5)$$

Depuis leur introduction, plusieurs modifications ont été apportées pour améliorer le modèle classique. Nous pouvons citer les approches basées sur les contours (*based-contours*) comme : les contours actifs géodésiques (Caselles, Kimmel et Sapiro, 1997), les équations d'évolution sans passer par la minimisation de la fonctionnelle (Malladi, Sethian et Vemuri,

1995), la courbure maximale du contour (Delingette, Hebert et Ikeuchi, 1991), les ballons snakes (Cohen, 1991) et le champ des vecteurs gradients (GVF) (Xu et Prince, 1998).

D'autres approches sont basées sur les régions (*based-regions*) qui exploitent les caractéristiques des régions inférieures et supérieures autour du contour d'intérêt à extraire (Ronfard, 1996). Ces approches permettent de résoudre des problèmes pour lesquels il est difficile d'extraire les contours de l'objet. Dans ces approches, le contour actif est déformé sous l'action de forces normales au contour dont les intensités sont liées à une mesure de similitude entre les régions. Parmi ces méthodes nous retrouvons : les approches hybrides (Jehan-Besson, Barlaud et Aubert, 2002), les modèles déformables probabilistes (Staib et Duncan, 1992), des techniques utilisant les propriétés géométriques des objets (Leventon, Grimson et O. Faugeras, 2002) et le *fast marching* (Sethian, 1996).

Une nouvelle classe des contours actifs a été mise en œuvre implicitement, nommée les courbes de niveaux (*level-sets*) qui ont été introduites par Osher et Sethian (1988). Cette approche se résume en courbes qui évoluent sous l'influence d'une contrainte globale. L'idée principale est de représenter la courbe comme la ligne de niveau zéro d'une fonction en 3D. Le déplacement de la courbe est guidé par une EDP portant sur la surface en question. Contrairement aux contours actifs, la formulation des courbes de niveaux permet à la courbe de changer de topologie si les contours l'imposent et les propriétés géométriques du contour actif s'estiment à partir de la fonction surfacique associée.

Quelques études basées sur la segmentation des échographies par des méthodes variationnelles sont cités ci-dessous :

Projet de thèse de doctorat de Tauber (2005) : dans cette thèse, l'auteur a traité la sensibilité des contours actifs paramétriques au speckle contenu sur les échographies. L'auteur a proposé un nouveau modèle qui combine les *B-splines* et les contours actifs classiques, guidé par deux énergies externes nouvelles, spécifiquement adaptées à la segmentation des échographies fortement dégradées par le speckle. L'auteur a montré qu'une telle technique améliore grandement la précision de la segmentation des échographies des cavités cardiaques.

L'étude de Tao et Ragare (2005) : dans cette étude, les auteurs ont proposé une reformulation fondamentale de l'algorithme *tunneling descent* pour la méthode de courbe de niveau (*level-set*) pour échapper à des minima locaux non désirées. La précision de la segmentation des échographies du cœur montre l'apport de cette technique.

Étude de Cremers, Osher et Soatto (2006) : dans cette étude, les auteurs ont ajouté une mesure de dissemblance dans la fonctionnelle à minimiser. Cette solution supprime la nécessité d'optimiser itérativement les paramètres de la courbe de niveau (*level-set*). La méthode a été testée et validée sur une séquence d'images échographiques du ventricule gauche du cœur.

L'étude de Cardinal et al., (2006) : dans cette étude, les auteurs ont proposé et validé la méthode variationnelle du *fast marching* combinée à un modèle probabiliste. La méthode a été utilisée pour segmenter automatiquement les parois internes des artères sur des échographies intravasculaires (images IVUS). Les résultats ont montré la robustesse de la méthode utilisée dans la détection précise des parois internes.

Conclusion : La segmentation des structures anatomiques sur des échographies et la reconstruction de leurs formes sont des problèmes difficiles à résoudre à cause de la complexité et de la diversité de l'anatomie humaine et animale. Les méthodes variationnelles nécessitent pour la plupart une initialisation précise et elles sont peu robustes face au speckle.

La segmentation par des méthodes variationnelles des structures hyperéchogènes observées sur les échographies du SDFT est très difficile à cause de la topologie de ces structures et leur distribution sur l'échographie. En effet, ces approches ne sont pas adaptées pour segmenter des contours quasi-linéaires et multiples sur l'image comme c'est le cas sur les échographies du SDFT (les structures hyperéchogènes), mais sont plutôt adaptées à segmenter une seule structure fermée sur l'image.

2.3.5 Filtre de chocs

Les filtres de choc sont des EDPs non-linéaires de types hyperboliques qui mettent en jeu des phénomènes de propagation d'ondes mécaniques. Le caractère hyperbolique d'un système a une interprétation physique : il signifie que les ondes et l'énergie associée se propagent en temps finis suivant des directions particulières. Ces filtres sont largement utilisés dans le domaine de la mécanique des fluides pour la modélisation des écoulement de fluides autour d'objets dont la vitesse est supérieure à un seuil critique. L'utilisation des filtres de choc en traitement d'images a été proposé par Rudin (1987) pour permettre la restauration d'un signal courbé et continu en un signal étagé (constant par morceau). Pour résoudre de telles EDPs, il est nécessaire d'adjoindre des informations sur les conditions initiales et sur les conditions aux limites, lorsqu'on considère un domaine spatial borné comme c'est toujours le cas d'une image. Leur utilisation dans le domaine du traitement des images est très limitée. Les auteurs qui s'intéressent à ces filtres sont, pour la plupart, des mathématiciens et des physiciens qui utilisent des images générales pour valider des concepts mathématiques et non pour mettre en évidence une validation sur des bases de données (Alvarez et Mazorra, 1994; Coulon et Arridge, 2000; Gilboa, Sochen et Zeevi, 2002; Komprobst, Deriche et Aubert, 1997; Osher et

Rudin, 1991; Remaki et Cheriet, 2003; Rougon et Preteux, 1995; Welk, Weickert et Galic, 2007). L'utilisation du filtre de choc dans le domaine du traitement d'images médicales est quasi-inexistante et elle se résume au projet de maîtrise mené par Meghoufel (2004) et appliqué sur une base de données d'images radiographiques à rayons X pour l'extraction de points de référence à des fins de calibrage. Néanmoins, nous allons montrer son apport dans cette thèse, en introduisant un algorithme d'amincissement original qui dérive de ce filtre [article n°2, (Meghoufel et al., 2011b), chapitre 6].

2.3.6 Analyse des échographies par simulation

L'analyse des échographies se heurte souvent au manque d'information *a priori* sur le contenu informationnel de ces images. La segmentation et la quantification sont guidées par les structures observées sur les échographies, qui souvent ne correspondent pas à des structures réelles. Il est nécessaire de comprendre le processus de formation des échographies pour pouvoir distinguer les structures cohérentes des structures non cohérentes. Les restrictions imposées par les systèmes d'imagerie échographique pour extraire la structure du tissu des échos sont bien connues (Gore et Leeman, 1977) et une solution consiste à traiter les signaux RF maintenant fournis par quelques manufacturiers. Une autre alternative consiste à simuler des échographies synthétiques pour faciliter l'analyse et l'interprétation des échographies cliniques. La simulation se base généralement sur une modélisation numérique de la propagation des ondes US à travers un tissu biologique hétérogène. Cette propagation est régie par les équations de la propagation des ondes US décrites par le modèle de Voigt (Bercoff et al., 2004). Un schéma numérique très robuste a été publié dans le journal « Science » qui permet de simuler objectivement la propagation des ondes US à travers les milieux biologiques hétérogènes (Schechter et al., 1994). Ce schéma a été utilisé par Bercoff et al., (2004), par Luo et al., (1999) et par Haiat et al., (2007) pour comprendre l'interaction des ondes US avec les tissus mous et l'os.

Une autre formulation mathématique a été proposée dans la littérature par Bamber et Dickinson (1980) pour faciliter la simulation des échographies. Cette formulation dérive des équations du modèle de Voigt selon certaines hypothèses (ces hypothèses seront abordées dans le chapitre 4, section 4.3.2). Le modèle de Bamber et Dickinson (1980) a été utilisé pour comprendre la diminution de l'échogénicité des échographies lors d'une contraction du myocarde (Meunier et Bertrand, 1995) et pour étudier l'influence de la distorsion des tissus sur la qualité des échographies (Adrov et Chernomordik, 1995).

La simulation permet généralement une analyse objective de l'interaction entre les ondes US et les structures tissulaires.

2.4 Synthèse générale

Les méthodes dédiées au traitement des échographies du SDFT sont peu nombreuses et elles ne fournissent pas de réponses claires et précises pour la quantification et la segmentation des faisceaux fibreux qui constituent la structure interne du SDFT. La richesse du domaine du traitement des échographies de tous types nous encourage à appliquer des méthodes déjà existantes et de les adapter à notre problématique. La simulation des échographies est largement documentée dans la littérature et elle sera appliquée pour reproduire des échographies réalistes du SDFT faciles à analyser. L'exploration des méthodes de segmentation et le besoin d'extraire des structures hyperéchogènes sous forme de lignes parallèles, distribuées aléatoirement sur les échographies du SDFT nous empêchent d'utiliser des méthodes globales comme le filtrage, la diffusion anisotropique, les méthodes variationnelles, etc. Par contre, les méthodes morphologiques sont capables d'extraire ces structures individuellement. Selon nos objectifs et les hypothèses émises, nous allons aborder les méthodes de segmentation que nous proposons dans les chapitres suivants.

CHAPITRE 3

PROBLÉMATIQUE DE RECHERCHE ET OBJECTIFS DE LA THÈSE

3.1 Problématique de recherche

La quantification du nombre de faisceaux fibreux encore intacts au sein du SDFT lésé permet d'évaluer objectivement la sévérité de la tendinite. Mais c'est surtout ultérieurement, lorsque de nouvelles fibres de collagène seront produites par les fibroblastes et que la maturation cicatricielle sera en cours (alignement des fibres, au départ disposées de façon anarchique, selon l'axe principal du tendon et rassemblement de ces fibres en faisceaux) que la quantification des faisceaux fibreux prendra tout son intérêt. Cependant, les faisceaux fibreux ne sont pas directement visibles sur l'image échographique. Seules des structures hyperéchogènes, quasi-parallèles entre elles et perpendiculaires à l'axe de propagation des ondes US sont facilement observables. La compréhension de la formation de ces structures et de leur origine nous permettra d'établir objectivement de l'information *a priori* (jamais établie auparavant) sur le contenu des échographies du SDFT.

Connaissant l'origine de toutes les structures des échographies du SDFT, surtout l'origine des structures hyperéchogènes, l'extraction et la quantification des faisceaux fibreux constituant le tendon normal pourraient nous aider à apprécier objectivement si le tendon est suffisamment restauré pour que le cheval puisse reprendre l'entraînement, à discerner un tendon normal d'un tendon lésé, ainsi qu'à expliquer le comportement mécanique en traction du SDFT.

3.2 Hypothèses

Pour résoudre adéquatement cette problématique, nous formulons les hypothèses suivantes :

- il est possible de simuler de façon réaliste le processus de formation d'images échographiques du SDFT pour mieux comprendre les informations structurales pouvant en être déduites et d'extraire de l'information *a priori* ;
- la connaissance générée par la simulation du processus de formation d'images US du SDFT nous permettra de proposer des méthodes originales de segmentation des images permettant d'analyser quantitativement le SDFT.

3.3 Objectifs de la recherche

Dans cette thèse, nous nous intéressons aux tâches suivantes :

- la simulation, dans des conditions réalistes, de la propagation des ondes US à travers la structure tendineuse dans le but de reproduire l'aspect général des images échographiques et de mieux en comprendre le contenu structural ;
- l'élaboration de méthodes de segmentation des échographies afin de développer un outil fiable d'analyse des examens échographiques permettant de quantifier les faisceaux de fibres tendineuses encore intactes et de déduire la structure interne du SDFT.

CHAPITRE 4

DESCRIPTION SOMMAIRE DES MÉTHODES D'ANALYSE DES ÉCHOGRAPHIES DU SDFT

4.1 Introduction

Comme nous l'avons annoncé dans nos objectifs, nous nous intéressons à développer deux axes. Le premier axe est la simulation des images échographiques du SDFT qui nous permettra de comprendre le contenu informationnel de ces images et établir des connaissances *a priori* sur les structures visibles des échographies cliniques. Le second axe est la segmentation et la quantification de la structure interne du SDFT par des méthodes d'imagerie appropriées. Puisque la thèse est présentée sous la forme de trois articles, les prochaines sections permettront de résumer les informations sur le matériel et les méthodes utilisées, et aussi de situer les articles dans la thèse.

4.2 Base de données

Pour ce projet, nous avons utilisé deux bases de données : la première base de données est constituée d'échographies acquises cliniquement *in vivo* et elle est utilisée pour extraire les structures internes des tendons (articles n°1 et n°2, (Meghoufel et al., 2011b; Meghoufel et al., 2010), chapitres 5 et 6). La deuxième base de données est constituée de macrographies obtenues par Leblond (2006) et elle est utilisée comme un support pour la simulation (articles n°1 et n°2, (Meghoufel et al., 2011b; Meghoufel et al., 2010), chapitres 5 et 6) et pour l'extraction de la structure interne du SDFT (article n°3, (Meghoufel et al., 2011a), chapitre 7).

4.2.1 Base de données des échographies

Les échographies cliniques du SDTF ont été acquises sur des chevaux vivants à l'École Vétérinaire d'Alfort, Maisons-Alfort, Val-de-Marne (France). Des échographies de 8 tendons sains et 5 tendons blessés ont été obtenues. La sélection des chevaux était aléatoire sans tenir compte de leur âge ni de leur sexe. L'acquisition est faite selon le procédé de Van Schie, Bakker et van Weeren, (1999), soit à main libre par balayage du tendon de la partie proximale jusqu'à la partie distale de la jambe du cheval (du haut en bas) à l'aide d'une sonde échographique linéaire d'une fréquence de 7,5 MHz (SSD-2000, Aloka, Tokyo, Japon). Au total, 150 ± 20 images échographiques par tendon ont été obtenues pour la base de données. Le logiciel EchoQuant (Pourcelot et al., 2006) est utilisé pour identifier et isoler la région du SDTF à partir d'une échographie globale de la région palmaire de la jambe du cheval (voir la Figure 4.1).

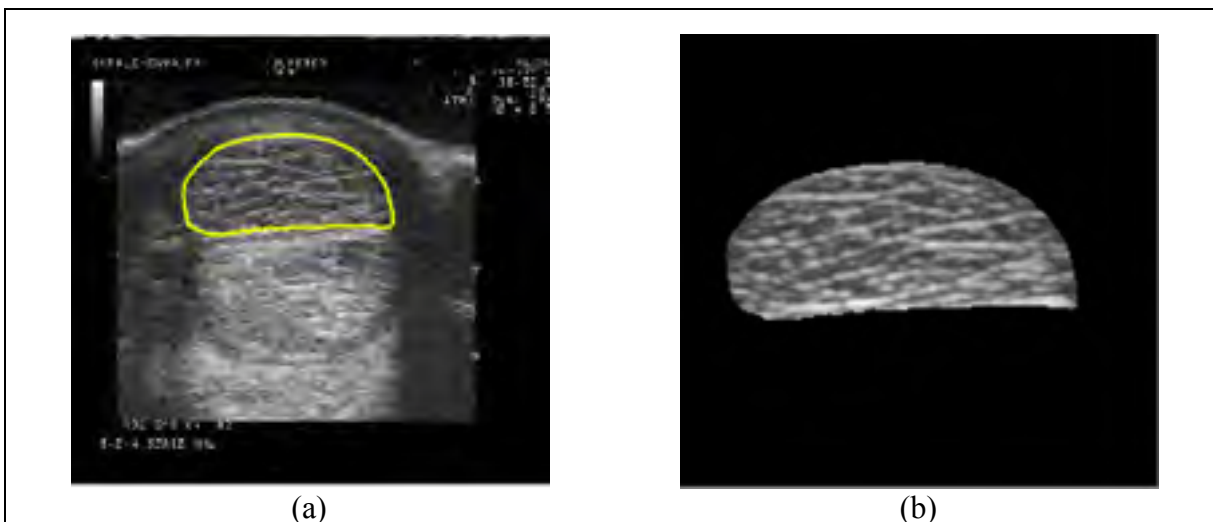


Figure 4.1 Échographie de la région palmaire de la jambe du cheval.
(a) La région du SDTF est identifiée sur l'échographie globale par le logiciel EchoQuant (Pourcelot et al., (2006));
et (b) la région échographique du SDTF isolée.

4.2.2 Base de donnée des macrophotographies

Les images macrophotographiques ont été obtenues par Leblond (2006) dans le cadre de son mémoire de maîtrise sur huit tendons sains et deux tendons lésés de chevaux euthanasiés. Leurs SDFTs ont été isolés puis disséqués en coupes anatomiques de 1,3 mm d'épaisseur. Les coupes anatomiques ont été photographiées et agrandies par caméra microscopique optique (Nikon SMZ-U, HFX DX). Les macrophotographies résultantes ont été ensuite rehaussées à l'aide d'un logiciel développé pour ce projet. Des macrophotographies typiques sont présentées à la Figure 5.2. Une moyenne de 71 ± 38 images ont été obtenues pour chaque tendon. Les chevaux utilisés pour la collecte des images macrographiques sont différents de ceux utilisés dans la collecte d'échographies.

4.3 Simulation

Afin de comprendre objectivement le contenu des échographies des sections transverses du SDFT, deux modèles de simulation ont été utilisés pour reproduire des échographies synthétiques : (i) un simulateur principal se base sur la résolution de l'équation de la propagation des ondes US à travers un tissu biologique mou par le Logiciel Wave2000 Pro (Cyberlogic Inc., New York, NY, États-Unis, 2010) et (ii) un simulateur complémentaire se base sur la formation d'images échographiques par le modèle linéaire de Bamber et Dickinson (1980).

Le premier simulateur (le principal) résout l'équation de la propagation des ondes US à travers le SDFT par le schéma numérique proposé par Schechter et al., (1994). Il nous semble idéal pour reproduire des échographies synthétiques (Meghoufel et al., 2010), car il nous permet de :

- définir le SDFT comme étant un domaine géométrique 2D incluant les vraies dimensions des composants du tendon (cartographie des composants). Les macrophotographies ont été utilisées pour cartographier le SDFT (voir Figure 5.2) ;
- reproduire les positions réelles du SDFT et de la sonde échographique conformément à une situation clinique (distance entre le SDFT et la sonde ainsi que l'angle du balayage) ;
- intégrer les propriétés bioacoustiques des composants du SDFT (la masse volumique ρ , les deux coefficients de Lamé λ , μ). Ces valeurs sont disponibles dans la littérature (Goss et Dunn, 1980; Kuo, Li et Li, 2001; Moyer et Ridge, 1997) ;
- définir la fréquence de l'émission ($f = 7,5$ MHz).

Le deuxième simulateur (le complémentaire) est celui du modèle linéaire de Bamber et Dickinson (1980). Ce modèle n'intègre pas l'ensemble des paramètres énumérés ci-haut avec le premier simulateur. Il se base sur une convolution linéaire entre la carte des impédances acoustiques (simulées à l'aide des macrophotographies du SDFT) et la RIS (l'excitation acoustique envoyée par la sonde échographique). La RIS approxime l'excitation initiale qui se propage à travers le tissu à la fréquence d'émission f . L'utilisation de ce modèle reste néanmoins restreinte, car il est utilisé seulement pour simuler des régions de petite taille et la convolution est régie par les hypothèses de Huygens (Benson et al., 2010). La motivation principale d'utiliser ce modèle est de reproduire le même contenu informationnel que celui produit par le simulateur principal. Une similarité entre les échographies simulées par les deux modèles renforcera l'établissement de l'information *a priori* des structures observées sur les échographies cliniques.

Les conditions expérimentales et cliniques que nous voulons reproduire sont :

- le tendon est balayé par une sonde échographique linéaire excitée par une impulsion sinusoïdale à une fréquence d'émission de 7.5 MHz ;
- le centre géométrique du tendon est placé à une distance de 12 mm de la sonde échographique (la focalisation). Cela représente approximativement la distance réelle en situation clinique entre la sonde placée sur la peau et l'emplacement du centre du SDFT sur la jambe.

Voici une brève description de chaque modèle.

4.3.1 Équation de la propagation des ondes US à travers le tissu SDFT

Le logiciel Wave2000 Pro (Cyberlogic Inc., New York, NY, États-Unis, 2006) est le simulateur principal des échographies du SDFT que nous avons choisi. Il se base sur la résolution numérique des équations de propagation des ondes US à travers un tissu biologique par la méthode de différences finies (Schechter et al., 1994). La formulation numérique du modèle de propagation et les paramètres de la simulation sont exposés dans l'Annexe I.

Ce logiciel est utilisé pour reproduire des échographies synthétiques. Une description de la simulation est exposée dans l'article n°1 (Meghoufel et al., 2010), chapitre 5. La simulation est supportée par des mesures statistiques pour valider la théorie de la propagation des US à travers le tissu SDFT. À l'aide de ce logiciel, nous avons exploré la rétrodiffusion selon les épaisseurs des interstices traversés dans l'axe de propagation des ondes US, la réponse acoustique d'une hémorragie (simulation d'un tendon lésé) et le changement de l'échotexture des images d'un tendon normal en fonction de l'augmentation de la fréquence d'émission f de 5 à 13 MHz.

4.3.2 Modèle de formation linéaire de Bamber et Dickinson

Contrairement au modèle complet de la simulation par Wave2000 Pro, le modèle de Bamber et Dickinson (1980) se base sur un modèle de formation linéaire d'images échographiques. Ce modèle est une approximation linéaire de l'équation de propagation 2D des ondes US à travers un tissu biologique. Il est formulé sous forme d'une convolution entre la carte des impédances acoustiques du milieu biologique (le SDFT) et la RIS qui caractérise l'imageur échographique selon des hypothèses de Huygens (Benson et al., 2010).

- i. la RIS (réponse impulsionnelle du système) est supposée invariante en espace et en temps ;
- ii. la région simulée doit avoir une superficie réelle de 1-2 cm² ;
- iii. la cible (la carte des impédances acoustiques) doit être située dans le champ éloigné (champ de Fraunhofer) ;
- iv. les ondes US propagées dans le tissu biologique sont supposées être planes.

Ces conditions sont applicables dans notre cas, la superficie d'une section transverse du SDFT varie entre 1 et 2 cm². Le fondement théorique de ce modèle est exposé à l'Annexe II et d'autres résultats supplémentaires de la simulation sont exposés à l'Annexe III.

Le modèle de Bamber et Dickinson est utilisé dans l'article n°2 (Meghoufel et al., 2011b), chapitre 6, pour simuler une base de données d'échographies synthétiques. Cette base de données est utilisée pour valider la robustesse et la précision de la méthode d'imagerie proposée dans cet article.

4.3.3 Résumé de l'analyse par simulation des échographies du SDFT

Cette analyse est un résumé des résultats produits à l'article n°1 (Meghoufel et al., 2010), chapitre 5, et corroborés par les résultats produits dans l'article n°2 (Meghoufel et al., 2011b), chapitre 6. D'abord, nous avons pu établir à l'aide du modèle de la simulation Wave2000 Pro que les structures hyperéchogènes observées sur les images échographiques sont produites par la rétrodiffusion des ondes US au niveau des interstices perpendiculaires aux ondes US et dont les épaisseurs sont supérieures à la longueur d'onde associée à la fréquence utilisée ($f = 7,5$ MHz et la longueur d'onde associée $\lambda \approx 205 \mu\text{m}$) (Meghoufel et al., 2010). Les mesures statistiques ont montré d'une manière objective que la simulation respecte la théorie de la formation des images échographiques. Les résultats de la simulation par le modèle de Bamber et Dickinson (1980) corroborent ceux produits par Wave2000 Pro (Meghoufel et al., 2011b). D'autres résultats supplémentaires de la simulation par les deux modèles sont exposés à l'Annexe III.

4.4 Méthodes de segmentation

Deux méthodes de segmentation ont été développées dans cette thèse. Une première méthode spécifique aux échographies du tendon a été proposée pour pallier l'absence de signaux RF au moment de l'acquisition des images. Une seconde méthode plus générale a aussi été développée afin de pouvoir traiter avec un même outil les images échographiques et macrophotographiques.

La première méthode de segmentation a été proposée au début de la thèse pour segmenter les structures visibles sur les échographies simulées et cliniques et nous permettre de déduire une structure interne du SDFT. Nous voulions faire une analyse comparative en proposant une deuxième méthode de segmentation générale, capable d'extraire les structures visibles d'abord sur les échographies et ensuite sur les macrophotographies héritées du travail effectué par Leblond (2006). L'obtention de structures semblables extraites à partir des deux

types d'images confirme que ces structures sont représentatives de la réalité anatomique du SDFT.

4.4.1 Décompression logarithmique et opérations morphologiques

La première méthode est une technique dédiée exclusivement à la segmentation des échographies simulées et cliniques. Elle combine d'abord le recouvrement par décompression logarithmique de l'enveloppe du signal RF 2D à partir de l'échographie en mode B, suivie par l'application d'opérations morphologiques sur l'enveloppe recouverte. La méthode de décompression est celle développée par Prager *et al.* (2003) sous l'hypothèse que la compression au niveau de la sonde échographique est logarithmique et que la fonction de la densité de la probabilité de l'enveloppe suit la loi exponentielle (Wagner et al., 1983). Les opérations morphologiques sont appliquées sur l'enveloppe recouverte pour caractériser l'architecture interne du tendon sous forme de structures fermées (plus de détails dans article n°1 (Meghoufel et al., 2010), chapitre 5).

4.4.2 Algorithme d'amincissement et opérations morphologiques

Une deuxième méthode de segmentation a été proposée dans le but de pouvoir segmenter les images échographiques simulées et cliniques (article n°2 (Meghoufel et al., 2011b), chapitre 6) et les macrophotographies (article n°3 (Meghoufel et al., 2011a), chapitre 7) de nos bases de données. Cette méthode se base essentiellement sur l'introduction d'un nouvel algorithme d'amincissement morphologique. Cet algorithme est inspiré de la déconvolution classique des filtres de choc dont nous avons modifié les propriétés analytiques de la fonction de choc afin d'obtenir la propriété d'amincissement. Cet algorithme est complété par l'algorithme du LPE pour terminer la segmentation de la structure interne du SDFT.

4.5 Présentation sommaire des articles

4.5.1 Article n°1

Article publié dans le journal “ Medical Physics ”, vol. 37, n° 3, p. 1038-1046, 2010.

L'étude menée dans cet article (Meghoufel et al., 2010) avait comme objectif principal la reproduction par simulation des échographies du SDFT sains et lésés. Le modèle de simulation utilisé est la résolution de l'équation de propagation des ondes US 2D à travers le tendon en utilisant le logiciel Wave2000 Pro (Cyberlogic Inc., New York, NY, États-Unis 2006). Les propriétés acoustiques des composants du tendon, le procédé d'acquisition, la fréquence d'émission utilisée et les positions relatives tendon-sonde ont été reproduites. Nous avons exploré par la simulation plusieurs points, soit la relation entre la longueur d'onde λ et les épaisseurs des interstices détectées selon l'axe de propagation des ondes US et l'évaluation du changement des échostructures en fonction de la variation de la fréquence d'émission sur un intervalle de 5–13 MHz. L'estimation de la fonction de densité de probabilité de l'échostructure des échographies simulées nous a permis de valider la simulation. En conclusion, nous avons réussi à identifier l'origine des structures hyperéchogènes observées sur les échographies du SDFT sain; il s'agit de la rétrodiffusion des ondes US sur les interstices dont les épaisseurs dans la direction de propagation des ondes US sont plus grandes que la longueur d'onde associée à la fréquence d'émission. Les résultats de la simulation ont été validés par une analyse quantitative sur le nombre moyen et la surface moyenne de faisceaux fibreux extraits par la première méthode de segmentation sur les échographies simulées, obtenues à partir des macrophotographies de deux SDFT. Ces macrophotographies ont fait l'objet d'une évaluation histomorphométrique (Leblond, 2006). La première méthode de segmentation a été ensuite utilisée pour extraire les faisceaux fibreux à partir des échographies cliniques de notre base de données. Nous avons réussi à démontrer que de telles mesures sont capables de nous fournir des informations précises sur l'intégrité du tendon, ce qui nous permet de discerner les tendons sains des lésés.

4.5.2 Article n°2

Article publié dans le journal "IEEE Transactions on Medical Imaging", Vol. 30, n° 3, p. 597-605, 2011.

La deuxième méthode de segmentation présentée dans cet article (Meghoufel et al., 2011b) est dédiée à traiter d'abord les échographies (article n°2) et ensuite les macrophotographies (article n°3) dans le but de trouver des structures internes semblables et représentatives de la réalité anatomique. La méthode est basée sur un nouvel algorithme morphologique que nous avons appelé algorithme d'amincissement de choc. Nous avons obtenu de nouvelles propriétés analytiques d'amincissement en proposant une nouvelle fonction de choc qui assure la propriété d'amincissement morphologique. Cet algorithme est combiné à l'algorithme LPE (*Watershed*) pour extraire l'architecture interne du SDFT sous forme de structures fermées. La validation est faite sur une base de données d'échographies simulées par le modèle de Bamber et Dickinson (1980) et ensuite sur la base de données d'échographies cliniques. Les résultats de quantification ont été semblables à ceux trouvés dans l'article n°1 (Meghoufel et al., 2010). De plus, nous avons pu identifier que le site distal du SDFT comportait une densité de faisceaux fibreux plus faible que les sites proximal et médial.

4.5.3 Article n°3

Article soumis au journal "Ultrasound in Medicine & Biology", February 2011.

La deuxième méthode de segmentation appliquée sur les échographies dans l'article n°2 (Meghoufel et al., 2011b) est également appliquée dans cet article sur les macrophotographies. Les résultats de la segmentation et de la quantification sont semblables à ceux trouvés à partir des échographies, ce qui démontre clairement que les structures extraites à partir des deux types d'images sont représentatives de la réalité anatomique du SDFT. Nous avons aussi validé que le site distal du SDFT comportait une densité de

faisceaux fibreux plus faible que les sites proximal et médial, ce qui peut expliquer sa prédominance aux blessures.

CHAPITRE 5

ULTRASOUND B-SCAN IMAGE SIMULATION, SEGMENTATION, AND ANALYSIS OF THE EQUINE TENDON

Ali Meghoufel^{1,2,3}, Guy Cloutier^{3,4}, Nathalie Crevier-Denoix⁵, and Jacques A. de Guise^{1,2}

¹Laboratoire de recherche en imagerie et orthopédie, University of Montreal Hospital (CRCHUM), Montréal, Québec, Canada

²Département du génie de la production automatisée, Ecole de Technologie Supérieure, University of Québec in Montreal, Montréal, Québec, Canada

³Laboratoire de biorhéologie et d'ultrasonographie médicale, University of Montreal Hospital (CRCHUM), Montréal, Québec, Canada

⁴Department of Radiology, Radio-Oncology and Nuclear Medicine, and Institute of Biomedical Engineering, University of Montreal, Montréal, Québec, Canada

⁵Biomécanique et Pathologie Locomotrice du Cheval, École Nationale Vétérinaire d'Alfort, Maisons - Alfort, France

This chapter is published as an article in “Medical Physics”, vol. 37, n° 3, p. 1038-1046, February 2010.

Résumé

Objectif : Une technique d'imagerie basée sur la décompression et de la segmentation des échographies avec les opérateurs morphologiques peut fournir une quantification de l'intégrité des SDFTs.

Méthodes : Deux approches complémentaires ont été utilisées : (i) la simulation des images échographiques pour mieux comprendre la relation entre le contenu formé sur l'échographie et les structures biologiques, et (ii) l'extraction et la quantification des structures tendineuses identifiées à l'étape (i) pour un diagnostic fiable de l'état des SDFTs.

Résultats : La simulation a révélé que les interstices sont la source de la formation des structures hyperéchogènes observées sur les échographies. La quantification appliquée sur une base de données d'échographies de 8 SDFTs normaux et 5 SDFTs blessés a révélé des différences significatives sur le nombre de faisceaux fibreux et leurs surfaces correspondantes : les valeurs moyennes sont de 50 ± 11 et $1.33 \pm 0.36 \text{ mm}^2$ pour les SDFTs normaux. Des valeurs différentes ont été observées pour les SDFTs blessés, le nombre moyen des faisceaux fibreux intacts a diminué à 40 ± 7 faisceaux ($p = 0.016$) ; inversement, la moyenne des surfaces des faisceaux fibreux a augmenté à $1.83 \pm 0.25 \text{ mm}^2$ ($p = 0.008$) ; ceci peut indiquer la destruction des faisceaux de petites tailles.

Conclusion : Cette technique peut fournir un outil pour l'évaluation rapide des structures tendineuses et pour permettre l'identification clinique de l'intégrité des SDFTs.

Mots-clés : Tendon équin, échographies, simulation, segmentation, analyse statistique, structures internes 2D/3D.

Abstract

Purpose: The hypothesis is that an imaging technique based on decompression and segmentation of B-scan images with morphological operators can provide a measurement of the integrity of equine tendons.

Methods: Two complementary approaches were used: (i) simulation of B-scan images to better understand the relationship between image properties and their underlying biological structural contents, and (ii) extraction and quantification from B-scan images of tendon structures identified in step (i) to diagnose the status of the superficial digital flexor tendon (SDFT) by using the proposed imaging technique.

Results: The simulation results revealed that the interfascicular spaces surrounding fiber fascicle bundles were the source of ultrasound reflection and scattering. By extracting these fascicle bundles with the proposed imaging technique, quantitative results from clinical B-scan images of 8 normal and 5 injured SDFTs revealed significant differences in fiber bundle number and areas: mean values were 50 ± 11 and $1.33 \pm 0.36 \text{ mm}^2$ for the normal SDFT dataset. Different values were observed for injured SDFTs where the intact mean fiber bundle number decreased to 40 ± 7 ($p = 0.016$); inversely, mean fiber bundle areas increased to $1.83 \pm 0.25 \text{ mm}^2$ ($p = 0.008$), which indicate disruption of the thinnest interfascicular spaces and of their corresponding fiber fascicle bundles where lesions occurred.

Conclusion: To conclude, this technique may provide a tool for the rapid assessment and characterization of tendon structures to enable clinical identification of the integrity of the SDFT.

Keywords : Equine tendon, B-scan images, simulation, segmentation, statistical analysis, 2D/3D internal structures.

5.1 Introduction

Ultrasound (US) imaging is a widely used diagnostic technique to evaluate equine superficial digital flexor tendon (SDFT) structures after injury and during healing. After its introduction in the early 1980s by Rantanen (1982), the examination of SDFT structures in horses with US rapidly became a standard procedure (Agut et al., 2009; Moffat et al., 2008; Pickersgill, Marr et Reid, 2001; Zekas et Forrest, 2003). The technique is now routinely used in everyday equine practice, for diagnosis, serial assessment of healing lesions, and the evaluation of treatments. However, several technical limitations are known to reduce its diagnostic accuracy and confidence level (Gore et Leeman, 1977). One of these limitations is the presence of speckle noise on the resulting B-scan images, which affects image interpretation as well as the accuracy of computer-assisted diagnosis techniques. The inability of some sonographers to comprehend the B-scan image content makes feature extraction, analysis, recognition, and quantitative measurements difficult.

Several studies have been done to describe the acoustic texture pattern of normal and pathological SDFT tissues but conflicting results were often reported. Qualitative studies were done to assess texture of clinical B-scan images of normal horse tendons in (Denoix et Busoni, 1999; Van Schie et al., 2001; 2003), in which parallel and linear hyperechoic structures appeared. In injured equine SDFTs, areas where fibers were disrupted appeared hypoechoic, due to the disorganization of the interfascicular spaces and the loss in collagen density. Such studies compared histological cross sectional area (CSA) with corresponding B-scan images, and showed that matching hyperechoic structures with histological features is often complex and inaccurate (Van Schie et Bakker, 2000). A hypothetic conclusion was that the hyperechoic structures of human and equine tendons are caused by coherent specular reflections at the interfascicular spaces, which surrounds fiber bundle fascicles (Crevier-Denoix et al., 2005; Garcia, Hornof et Insana, 2003; Martinoli et al., 1993; Van Schie et Bakker, 2000). Investigations on the relationship between the echo structure pattern and instrumentation variability concluded that it had no effect on the SDFT B-scan pattern

observed; hyperechoic structures would thus be caused by real structures (Pickersgill, Marr et Reid, 2001). Other studies (Crevier-Denoix et al., 2005; Gillis et al., 1995) also revealed that the hyperechoic structure density on B-scan image planes representing the CSAs decreased from the proximal to the distal regions and strongly depended on the insonation angle (Garcia, Hornof et Insana, 2003). Furthermore, an *in vivo* study on human Achilles tendons (Martinoli et al., 1993) reported that the hyperechoic structures were numerous, and as expected, thinner with increasing US frequency.

It is difficult to extrapolate such results to situations where different instrumentations are used without a full understanding of the image-formation process. The limitations imposed by US imaging systems to extract tissue structures from returned echoes are well recognized (Gore et Leeman, 1977) and a solution is to process raw radio-frequency (RF) US data, now provided by a few manufacturers. However, RF scanners are not of common use in veterinary medicine. Consequently, we introduce an image pattern investigation of decompressed B-scan images of SDFTs to help identifying normal from injured tendons. Simulation studies are proposed to support such developments. The reliability of simulations has been investigated theoretically and experimentally to predict the appearance and properties of images (Bamber et Dickinson, 1980). Simulations were used to understand the decrease in echogenicity of B-scan images during myocardial contraction (Meunier et Bertrand, 1995), to investigate the distorting influence of intervening tissues on the quality of medical B-scan images (Adrov et Chernomordik, 1995), as well as interactions of US waves with the trabecular bone (Haiat et al., 2007). Simulation permits objective analysis of the interaction between US waves and tissue structures.

To process simulated and *in vivo* B-scan images and assess conclusions of previous authors, a new imaging technique extracting SDFT structures is proposed. This technique is identifying bright structures on two-dimensional (2D) B-scan images by first recovering the uncompressed 2D RF envelope signal (Prager et al., 2003), and then performs 2D

morphological operations to extract fiber bundles. With such a method, we aim to ameliorate the current performances of SDFT B-scan image analysis by focusing: (i) on simulations to investigate the B-scan image contents with the aim of establishing that the hyperechoic structures originate from the interfascicular spaces surrounding fiber bundles, (ii) on the extraction, with a method based on decompression and segmentation of B-scan images with morphological operators, of these hyperechoic structures corresponding to the interfascicular spaces, and then (iii) on the quantification of the intact fiber bundle number and their areas to discriminate objectively between normal and injured SDFTs. The quantification of the fiber bundle characteristics was first used to validate the simulation results of two SDFT specimens by comparing the computed parameters to those found using histomorphometric evaluation (Leblond et al., 2008), and then to discriminate objectively the features of *in vivo* US images of 8 normal and 5 injured SDFTs.

5.2 Methods

5.2.1 Simulation strategy

5.2.1.1 Microstructure and B-scan features of the SDFT

The SDFT consists of highly specialized connective tissues, which are organized into a hierarchy of structures that include collagen (main structural protein), fibrils, fibers and fascicles (Kastelic, Galeski et Baer, 1978; Webbon, 1977; 1978). As shown in Figure 5.1, fibers are arranged in primary fiber bundles. These bundles gather to form secondary fiber bundles (fascicles), and these latter are joined together on the same bundles called tertiary fiber bundles. Fiber bundles are surrounded by a loose connective tissue, called the endotendon or interfascicular space connective tissue, which provides vascular supply, lymphatic vessels, and probably a circular mechanical support. The interfascicular space thicknesses of the tertiary bundles are much bigger than those of the primary and secondary fiber fascicle bundles (see Figure 5.1(a)). The collagen is mainly located at fiber bundle fascicles and it represents 80 % of dry weight tendon. Interfascicular space areas are poor in

collagen and filled with a fluid consisting mostly of water (Miles et al., 1996) (Figure 5.1(b)). The fascicles are regularly parallel to the SDFT loading axis.

The main clinical diagnostic criterion to assess the integrity of the SDFT is the B-scan image echogenicity (Denoix et Busoni, 1999; Garcia, Hornof et Insana, 2003; Van Schie et al., 2001). As described earlier, the B-scan image echogenicity features of a normal SDFT is the presence of parallel and linear hyperechoic structures, when scanning is performed by aligning those structures perpendicular to the US beam (Figure 5.9(a)). It was hypothesized that those structures correspond to the interfascicular spaces (Crevier-Denoix et al., 2005; Garcia, Hornof et Insana, 2003; Martinoli et al., 1993), which are perpendicular to the US wave propagation axis and have thickness values higher than the wavelength. In the case of a lesion, some disorganization of the interfascicular spaces and loss in collagen density occur, resulting in a reduction of the echogenicity (Crevier-Denoix et al., 2005) (Figure 5.6(c)). This information was used to design the framework of the simulation model.

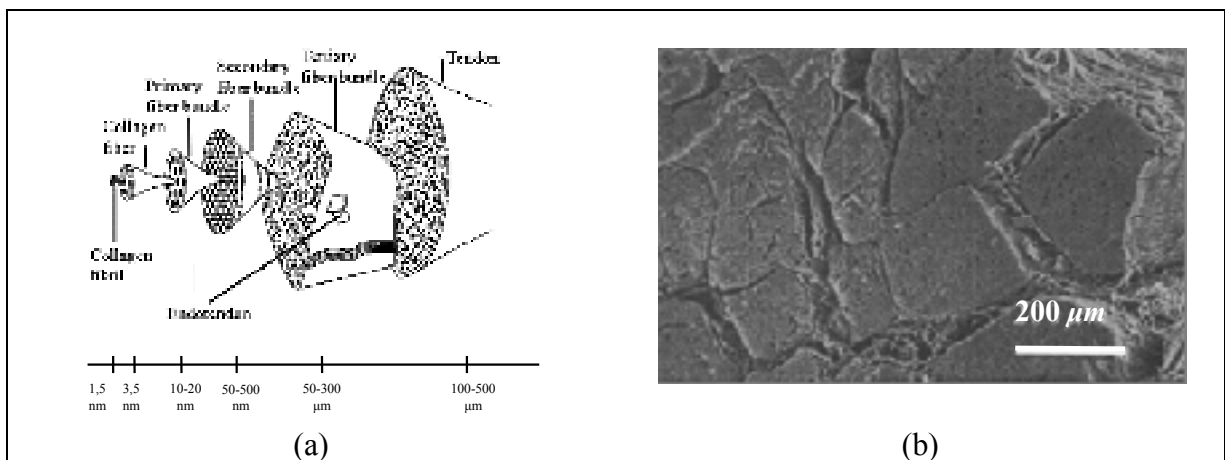


Figure 5.1 (a) Hierarchical organization of the tendon (Kastelic, Galeski et Baer, 1978) ; (b) microstructure of a SDFT CSA showing fiber fascicle bundles and the interfascicular spaces (Miles et al., 1996).

5.2.1.2 Data collection of B-scan and macrophotograph images of the SDFT

Real B-scan images and post-mortem macro-photograph slide images of SDFT CSAs were used to support the design of the simulation model. Clinical images were available only in B-scan format and were obtained *in vivo* from 8 normal and 5 injured horse races at the “*École Vétérinaire d’Alfort*”, Maisons-Alfort, Val-de-Marne, France. Horses’ selection was random without taking into account their age and sex. The B-scan of CSAs were acquired from the equine SDFT in free hand mode scanning with a 7.5-MHz linear array transducer (*SSD-2000-7.5* Aloka, Tokyo, Japan). Scanning was done along the loading axis direction from proximal to distal regions ; free hand speed displacement was around 1 cm.s^{-1} . The resulting B-scan image dataset totaled 150 ± 20 per horse tendon and realigned longitudinally by rigid registration (Thevenaz, Ruttimann et Unser, 1998). Two normal animals were euthanized and their SDFTs were excised from the proximal carpal bone in the distal region, to obtain a series of macro-photograph slide images representing CSAs (leblond et al., (2008)). The structural information from those images was later used in simulations to reproduce synthetic B-scans, and image structures were compared to those observed clinically.

The first step in the macro-photograph image collection process was to embed both SDFT samples directly in a straight phenolic resin solution to create a support around the tendon to facilitate slicing manipulations. Both tendons were cut in 1.3-mm thick CSA slices, regularly spaced using a microtome (Exakt 300 band system, Oklahoma City, OK). On average, 119 ± 4 slices were obtained for each specimen. The CSA aspects of slices were carefully photographed by optical microscopy (Nikon SMZ-U) with a camera (Nikon HFX DX), digitized with a scanner (HP ScanJet 5590, 200 dpi) and stored in a computer. Similar to B-scan images, the successive macro-photograph images were realigned longitudinally by rigid registration (Thevenaz, Ruttimann et Unser, 1998). Before each acquisition session, a millimetric grid was photographed to set the size of each pixel. Typical images of normal tendon slices are presented in Figure 5.2. The dark lines represent the interfascicular spaces

and the structures enclosed by it are fascicles. The endotendon junction represents a connection point of many fiber bundles.

The standard histomorphometry (Leblond et al., 2008) evaluation was performed to quantify the fiber bundle fascicles from the macro-photograph image dataset. It consists of an automatic 2D image segmentation followed by a statistical analysis to deduce the average number and the corresponding areas of fiber bundle fascicles for each tendon. Structural measurements showed that the tendon CSA surfaces of the proximal and distal regions were $89.7 \pm 4.5 \text{ mm}^2$ and $105.7 \pm 4.2 \text{ mm}^2$, respectively. Interfascicular space thicknesses varied between 54 to 378 micrometers (μm), and fiber fascicle bundles appeared as non-closed structures.

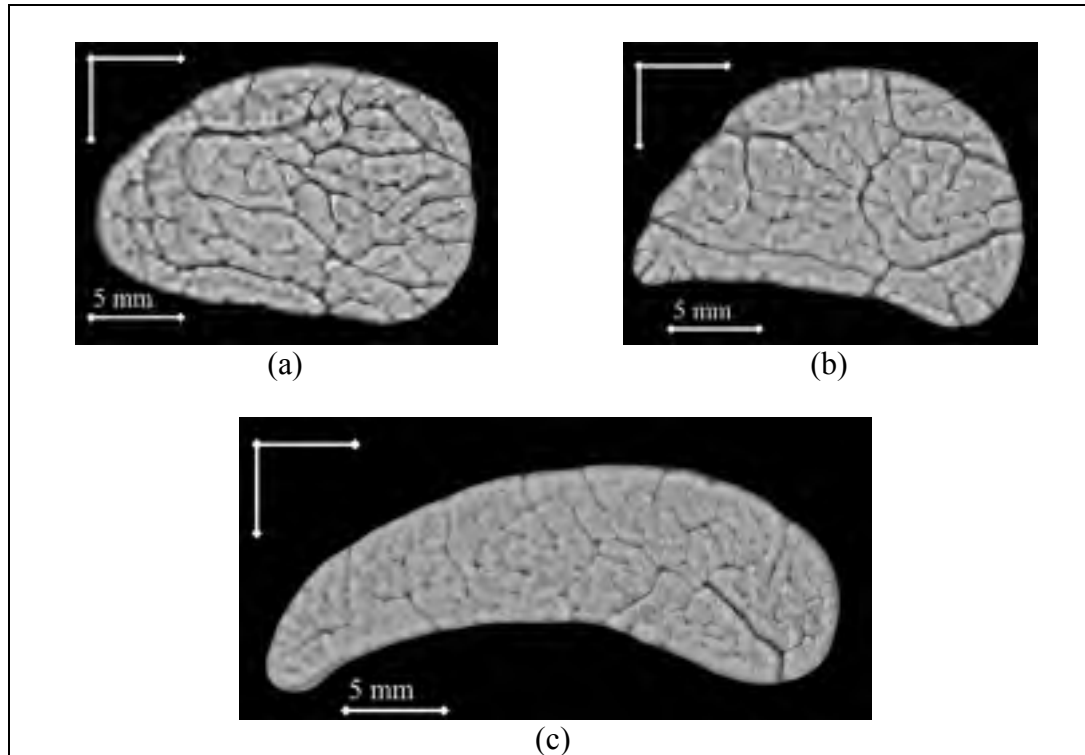


Figure 5.2 Typical macro-photograph images of a SDFT. The dark lines are the interfascicular spaces, and the structures enclosed by the endotendon are fiber fascicle bundles : (a) proximal CSA ; (b) middle CSA ; and (c) distal CSA.

5.2.1.3 Simulation model : The 2D acoustic wave equation propagation through a SDFT tissue

The acoustic wave propagation through SDFT tissues was simulated in 2D. A computer software package (The Wave2000 Pro, Cyberlogic, Inc., New York, NY) computes an approximate solution of the 2D displacement field of the following US 2D wave equation propagation (Schechter et al., 1994) :

$$\rho \frac{\partial^2 w}{\partial t^2} = \mu \nabla^2 (w) + (\lambda + \mu) \nabla (\text{div}(w)) \quad (5.1)$$

where ρ is the volumetric density of each material component of the tissue, λ and μ are the first and second Lamé coefficients, and $w = w(x, y, t)$ are the dynamic 2D displacement field expressed in cartesian coordinates x and y , where t is time. The symbols ∂ , ∇ , and div , respectively denote the partial differential, the gradient, and the divergence operators. The Wave2000 Pro implements a finite difference technique, as described in (Schechter et al., 1994).

5.2.1.4 SDFT tissue modeling for Wave2000 Pro implementation

As described earlier, the two principal components of normal SDFT are collagen and water. The collagen is mainly located at fiber fascicle bundles and the material within interfascicular spaces and that surrounding the tendon is assumed to be water (Miles et al., 1996). The Wave2000 Pro implements a finite differences method to compute an approximate solution of the 2D displacement field (Schechter et al., 1994). The scatterers are considered to be the nodes of the mesh grid of the finite differences method and their spatial locations correspond integrally to pixel locations on the input segmented image (pixels number = nodes number). A simple thresholding to segment the image presented in Figure 5.2(a) provides realistic model components of normal SDFT presented in Figure 5.4(a). CSAs where fibers are disrupted (pathological cases) were modeled as fresh blood (hemorrhage, white area in Figure 5.6(a)). Acoustical properties of collagen, water and fresh blood were obtained from (Goss et Dunn, 1980; Kuo, Li et Li, 2001; Moyer et Ridge, 1997) (Table 5.1 [Tableau 5.1]). As in the clinical acquisition, simulated images of the tendons were produced by implementing with Wave2000 Pro a 256-element, 7.5 MHz linear array model of the transmit and receive transducer. A single transmit focus of 12 mm from the transducer was used. The excitation pulse was chosen as a Gaussian-modulated sinusoid

(*initial* boundary condition) (Meunier et Bertrand, 1995), i.e. $w(x, y) = e^{-5\left(\frac{x^2}{\sigma_x^2} + \frac{y^2}{\sigma_y^2}\right)} \sin(2\pi fx)$.

σ_x , σ_y and f respectively define the size of the point spread function (PSF) in the axial direction (i.e., along the US wave propagation axis), its size in the lateral direction, and the spatial central frequency. For fully *develop speckle*, the wavelength λ must cover 10 nodes in

the US wave propagation axis. At $f_0 = 7.5$ MHz, the corresponding wavelength is about 205 μm in the axial direction, σ_x and σ_y have equal sizes and are $2\sigma_y = 2\sigma_x = 5\lambda \approx 1$ mm. The pulse duration was set at 0.5 microseconds (μs).

Tableau 5.1 Acoustical parameters of the SDFT components (Goss et Dunn, 1980; Kuo, Li et Li, 2001; Moyer et Ridge, 1997). Parameters ρ , λ , and μ are the volumetric density, first and second Lamé coefficients respectively

	Collagen	Water @ 37° c	Fresh blood
ρ in Kg.m^{-3}	1100	1000	1055
λ in 10^6 N. m^{-2}	1235	2280	2634
μ in 10^6 N. m^{-2}	962	0	0

5.2.2 Image quantification method

The SDFT B-scan image processing strategy used by others to quantify image contents has been limited to texture analysis based on the computation of the first-order grey-level statistics (mean echogenicity) (Garcia, Hornof et Insana, 2003; Gillis et al., 1995; Van Schie et Bakker, 2000; Van Schie et al., 2001; , 2003). In the current study, the extraction of fiber bundle was done with a technique that follows the schematic diagram presented in Figure 5.3. The stage 1 of the diagram consists in recovering the uncompressed 2D RF envelop signal from the original B-scan image followed by stage 2, in which we perform a combination of 2D binary operations on the recovered 2D RF envelope to extract the real hyperechoic structures. In order to quantify fiber fascicle bundles, we perform a Watershed closing operation on the extracted structures to add information in the parallel axis of the US wave propagation. The Watershed operation closes the extracted hyperechoic structures (Figure 5.9(d)) without distorting the initial structures of Figure 5.9(c).

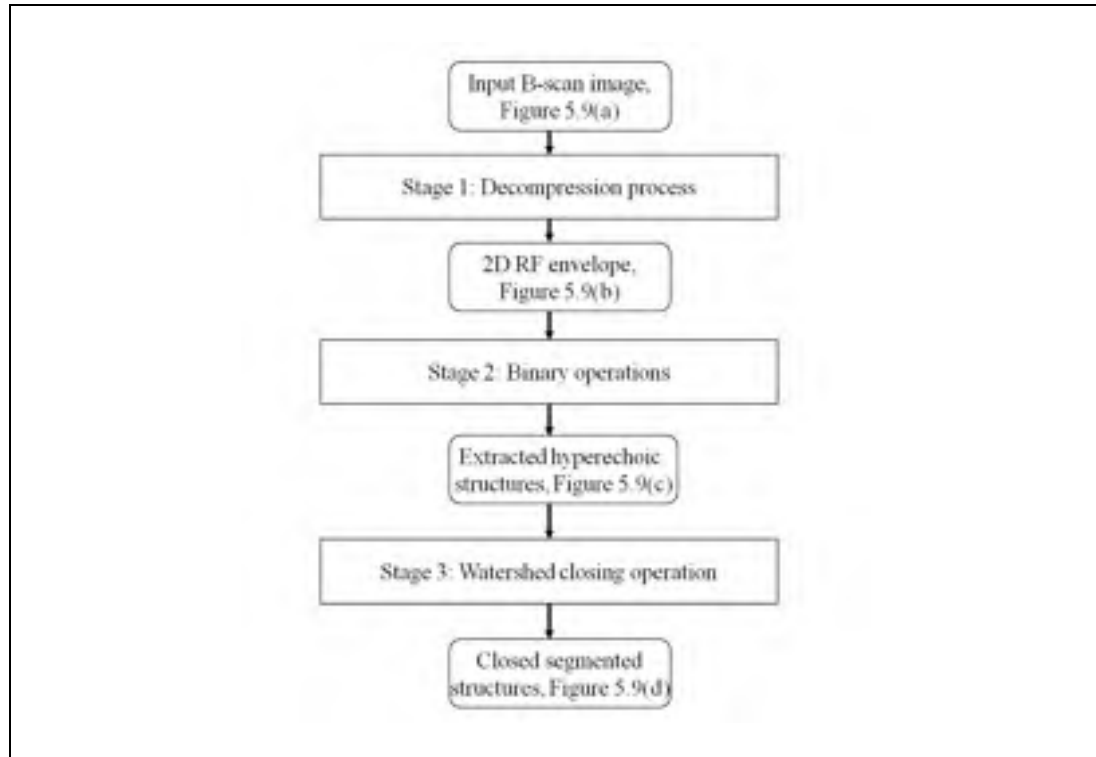


Figure 5.3 A schematic diagram of the different stages of the proposed imaging technique.

5.2.2.1 Decompression process of B-scan images

Clinical US imaging systems employ nonlinear signal processing to reduce the dynamic range of the input RF image to match the smaller dynamic range of the display device and to emphasize objects with weak backscatter. The processing proposed here is based on a method presented in (Prager et al., 2003) to derive the approximate unprocessed 2D RF envelope image from 2D B-scan image format. The authors suggested the following intensity transformation :

$$I_B = D \cdot \ln(I) \quad (5.2)$$

where I_B is the available B-scan image format, I is the unknown 2D RF envelope, and D is the mapping parameter. Theoretically, the uncompressed 2D RF envelope intensity I

approximately follows an exponential probability distribution for fully developed speckle statistics (random distribution of a large number of scatterers) (Wagner et al., 1983). Note that the intensity of the B-scan image I_B may follow a different statistical distribution when compression, filtering and other post-processing are applied on received echoes, or when scatterers are insufficient and/or not distributed randomly (coherent scatterers) (Shankar, 2003). Nevertheless, as suggested by Prager et al., (2003) the exponential model was considered here because one cannot assume or predict the underlying statistical distribution of received echoes.

The approach is to match the measured normalized moments $\langle I^n \rangle / \langle I \rangle^n$ of I in a known B-scan region with the expected values for an exponential distribution that is given by $\Gamma(n+1)$. The symbols $\langle \cdot \rangle$ and $\Gamma(\cdot)$ represent the first statistical moment and the Gamma function, respectively. The moments are computed for positive values of n , which are not necessarily integers. The algorithm (Prager et al., 2003) proceeds as follows:

- i. choose an initial value for D ;
- ii. invert the compression mapping for a patch of a known B-scan region using the intensity given by $I = \exp(I_B / D)$;
- iii. compute the normalized moments of the intensity data for the powers $n = 0.25, 0.5, 1.5, 2.0, 2.5,$ and 3 ;
- iv. minimize the mean squared error between the six normalized moments computed and the six normalized moments for an exponential distribution to estimate a value of D .

Knowing D , we can then estimate the uncompressed converted 2D RF envelope intensities I (see Figure 5.9(b)).

5.2.2.2 Binary operations

Segmentation of the recovered uncompressed 2D RF envelope image intensities by 2D morphological operations was performed to extract the real hyperechoic structures. The following steps are applied successively :

- i. Otsu's binary operation (1979) on the enhanced image (Figure 5.9(b)) to separate the hyperechoic structures from the background;
- ii. closing operation (dilation followed by erosion operations) to fill small holes and to connect contours. The structuring element that was used is a disk with a radius of 5 pixels.
- iii. thinning operation to reduce all lines to a single pixel thickness.

The extracted structures correspond exactly to the real hyperechoic structures observed on the image (Figure 5.9(c)). Some portions of fiber fascicle bundles are widely visible in the perpendicular axis to the US wave propagation; however no structures are generated in the parallel axis. To compensate the lack of structures in this axis and also to quantify fiber bundle fascicles, we proceed with the Watershed closing operation.

5.2.2.3 Watershed closing operation

The Watershed closing operation is the appropriate method to close the extracted hyperechoic structures. It adds information in the parallel axis of the US wave propagation (Figure 5.9(d)) without distorting the initial structures (Figure 5.9(c)). The fully-validated-automatic Watershed software (The ImageJ software, NIH, USA, 2009) (Vincent et Soille, 1991) is used to close the extracted structures. The Watershed algorithm is based on binary thickenings with a structuring element of 4-connected pixels.

Figures 5.8(a), 5.8(c) and 5.9(e), show typical results of the proposed imaging technique applied on the simulated and clinical B-scan images, respectively. The overlay of the extracted contours coincides with the hyperechoic structures of the images. Fiber bundles were defined as the smallest closed structures. The quantitative analyses were carried out on fiber bundle number and areas of segmented images.

5.3 Results

5.3.1 Simulation model and assessment of its validity

An example of a simulated B-mode image at 7.5 MHz is shown in Figure 5.4(b). The simulated image contains bright structures drowned in speckle noise. Direct matching between the macro-photograph SDFT tissue model of Figure 5.2(a) and simulated images revealed that the formed hyperechoic structures correspond to the interfascicular spaces. Moreover, the coherent structure brightness diminishes with their decreasing thickness. Some vertical bright structures are observed (parallel to the US wave propagation); they can be explained by the large thicknesses of the interfascicular spaces in the vertical direction.

To further assess the simulation model, namely to demonstrate the presence of one dominant scattering source with a fairly periodic spatial arrangement representing the interfascicular space structures, we performed the first-order speckle statistics analysis on simulated B-scan images. A Nakagami PDF (Shankar, 2003) was chosen and its parameters were estimated using the Maximum Likelihood function (Julian et Beaulieu, 2001). Estimate tests showed agreements between the estimated Nakagami PDFs and the real histograms. A typical example of this agreement applied on the area of interest defined in Figure 5.4(b) is presented in Figure 5.4(c): the estimated parameter $m=1.64$ (shape parameter) shows that the echo texture follow a Rician statistical distribution (Shankar, 2003), which indicates the presence

of coherent components in the area of interest. This confirms our expectation, since it includes interfascicular space structures.

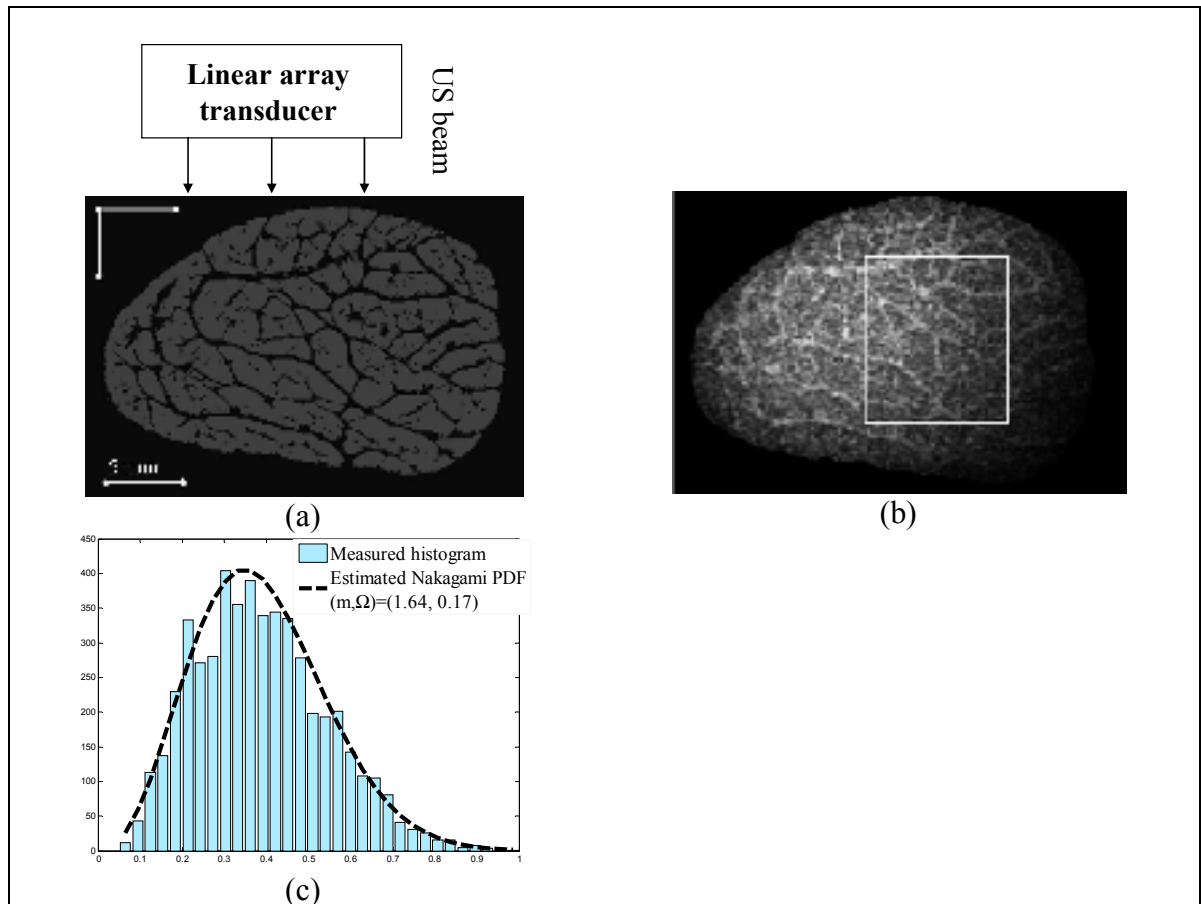


Figure 5.4 Simulation result at a 7.5-MHz central frequency : (a) SDFT tissue model of Figure 5.2(a) ; (b) simulated B-scan image using the Wave2000 Pro Model ; and (c) Measured histogram and the estimated Nakagami PDF in the area of interest identified on panel b.

Additionally, to appreciate the realism of simulations and the limited capability of US to resolve small structures, we selected from the histology image of Figure 5.2(a), two different interfascicular spaces perpendicular to the US wave with different thicknesses $E_1 \cong 300 \mu m$ and $E_2 \cong 90 \mu m$, corresponding to dimensions respectively larger and smaller than the acoustic wavelength of $205 \mu m$ (see Figure 5.5(a)-(b)). As presented in Figure 5.5(c), strong

bright echoes were obtained from the interfascicular space with thicknesses E_1 larger than the wavelength, and no specific structures could be identified for the interfascicular space with thicknesses E_2 smaller than the wavelength.




Figure 5.5 Comparison of macro-photography and simulated B-mode structures. (a) Different interfascicular space thicknesses identified by macro-photography ; (b) SDFT tissue model structures ; and (c) corresponding B-scan image simulated by the Wave2000 Pro model.

5.3.1.1 Simulation of a pathological SDFT

An injured SDFT (apparition of a lesion) is commonly characterized by hemorrhage located in the CSA due to structure disruption (Crevier-Denoix et al., 2005). To reproduce qualitatively the echo-texture pattern of a lesion, a typical histological image (Figure 5.6(a)) was modeled with Wave2000 Pro to produce a synthetic pathological B-mode image at 7.5 MHz (Figure 5.6(b)). The acoustical properties of the white CSA (Figure 5.6(a), fresh blood) were obtained from (Moyer et Ridge, 1997) (Table 5.1 [Tableau 5.1]). The backscattering from the lesion was hypoechoic. As expected, similar hypoechoic features can be observed

when comparing the simulated image with a clinical image that presents a recent injury (early granulation (Van Schie et Bakker, 2000), see Figure 5.6(c)).

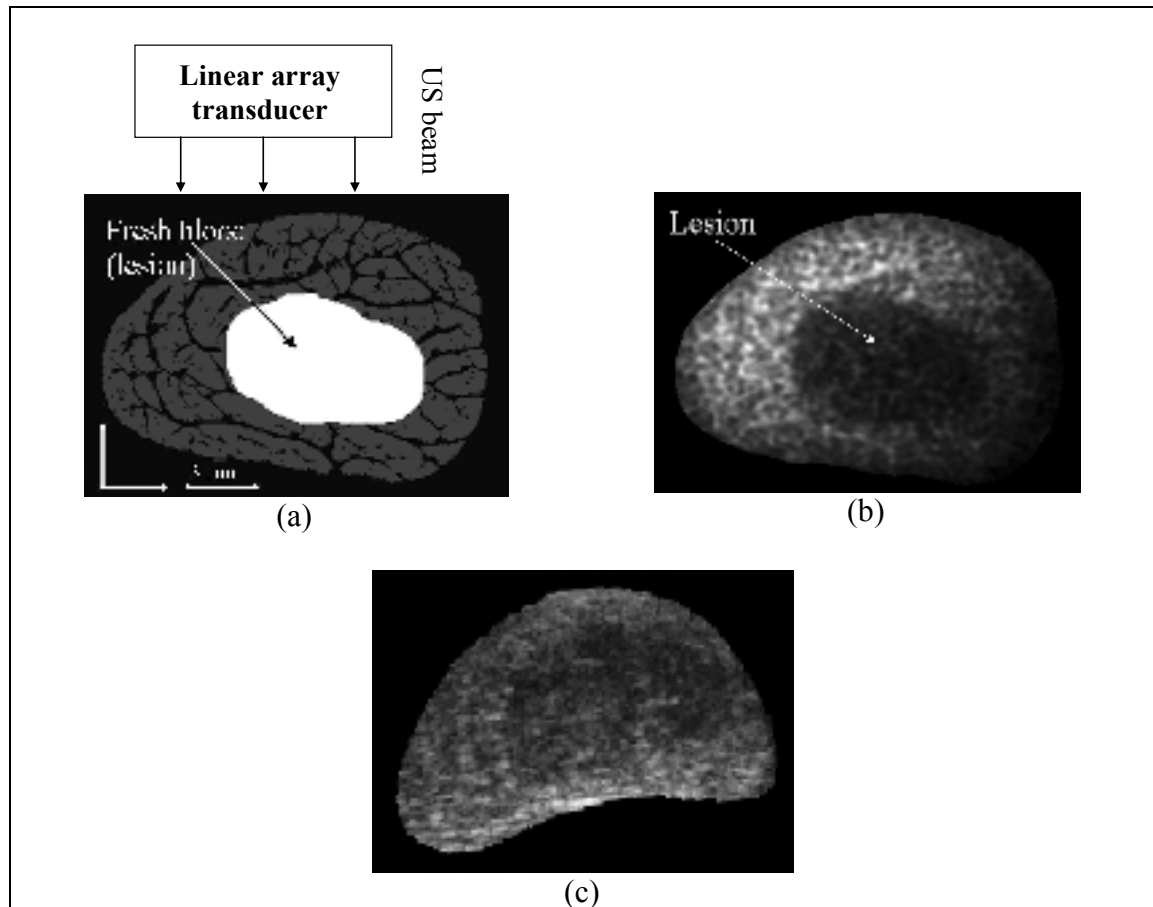


Figure 5.6 (a) A macro-photography of CSA of the modeled injured SDFT ; (b) a simulated B-scan image of an injured SDFT with the Wave2000 Pro model by considering a 7.5 MHz central frequency ; and (c) a clinical B-scan image representing a recent injury, scanned at 7.5 MHz.

5.3.1.2 Effect on the insonification frequency on simulations

To evaluate changes in the echotexture of normal tendons at different frequencies, simulations were performed at 5, 7.5, 10 and 13 MHz by the proposed simulator (Figure 5.7). Echo-textures appeared as internal networks of fine, often parallel and linear bright structures. At higher US frequencies, the interfascicular spaces became clearer and more

numerous, had higher reflectivity, and were better separated from one another. Qualitatively, acquisitions at frequencies lower than 7.5 MHz provided indistinguishable structures (Figure 5.7(a)), which can limit the diagnosis of normal versus pathological fiber bundles with the proposed imaging technique. This result corroborates the *in vivo* assessment of echo-texture changes with frequency reported in (Martinoli et al., 1993).




Figure 5.7 B-scan images of a normal SDFT simulated at different frequencies by the Wave 2000 Pro model at : (a) 5 MHz ; (b) 7.5 MHz ; (c) 10 MHz and (d) 13 MHz.

5.3.2 Segmentation results

The proposed image processing was first applied on simulated B-scan images to extract the bright structures from the SDFT CSAs. An example is shown in Figure 5.8, the extracted boundaries were projected over the simulated B-scan images (Figure 5.8(a) and (c)) and over the macro-photography images used to determine the boundaries of the simulation (Figure 5.8(b) and (d)). As displayed, the extracted contours are very realistic and reflect the

hyperechoic vs. interfascicular space structures perpendicular to the US beam. However, coarse matching is observed in the parallel axis due to the absence of real structures on the B-scan images.

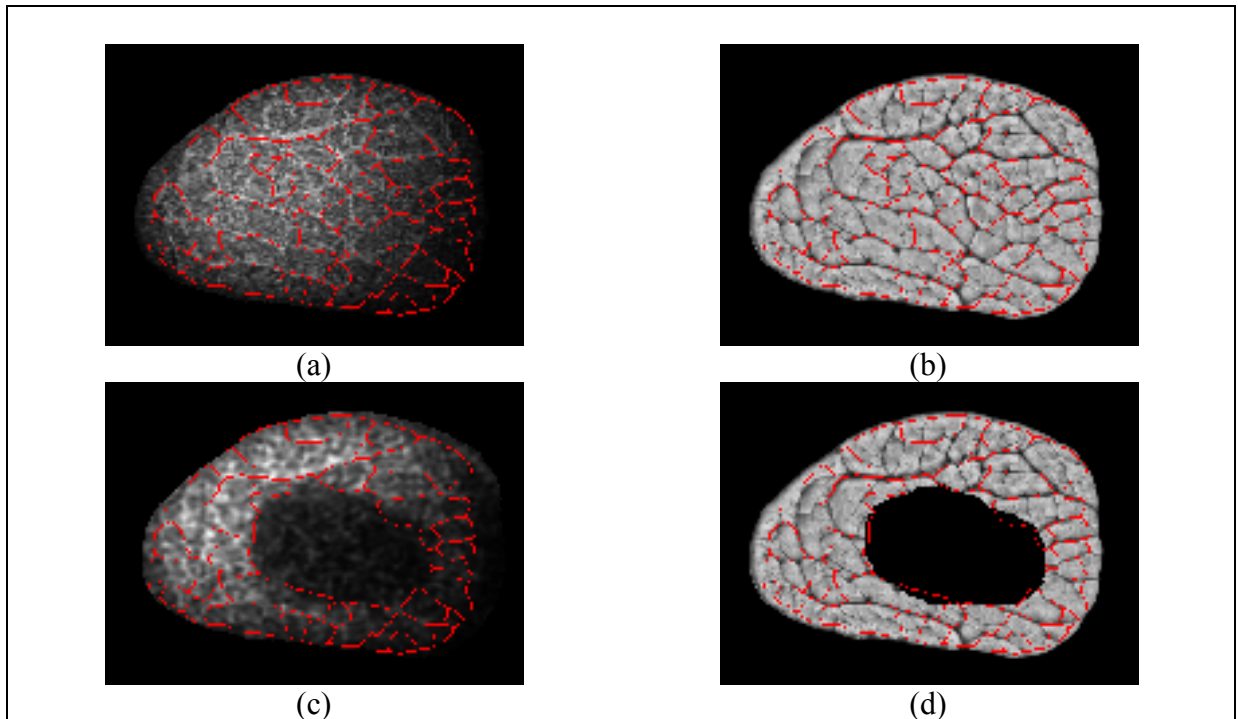


Figure 5.8 Extraction of fiber bundle structures from a simulated B-scan image using the proposed imaging technique. Projection of the identified closed structures over the simulated and the macro-photography images of: (a) and (b) a normal SDFT ; (c) and (d) an injured SDFT.

5.3.2.1 Quantification of fiber bundles on two SDFT simulated specimens

Extraction and quantification of fiber fascicle bundles have been applied on the simulated B-scan image database (238 images) obtained from the two SDFT specimens. The spatial resolution of those images is *a priori* known and it was used to set the physical size of closed structures. Values obtained are presented in Table 5.2 [Tableau 5.2] and they reveal that they are similar to those of the histomorphometry analysis (Leblond, 2006). The small variations are potentially caused by the loss of some structures during the image formation, and probably by the Watershed operator. The agreement between those values confirms in

another way that the targeted hyperechoic structures are caused by coherent specular reflections at the interfascicular spaces observed on the macro photograph image; and also the accuracy of the proposed imaging technique.

Tableau 5.2 Fiber fascicle bundle number and their corresponding areas computed from two SDFT samples

	From the simulated B-scan image dataset		By histomorphometry (Leblond, 2006)	
	Number	CSA	Number	CSA
Sample #01	37 ± 2	2.03 ± 0.20	32 ± 5	1.96 ± 0.32
Sample #02	51 ± 4	1.16 ± 0.13	47 ± 5	1.86 ± 0.32
Average on both samples	44 ± 8	1.60 ± 0.47	42 ± 5	1.76 ± 0.60

5.3.2.2 Quantification of fiber bundles on the whole *in vivo* B-scan data sets

Figure 5.9 shows a segmentation result by the proposed imaging technique applied on a normal clinical B-scan image. A descriptive analysis of fiber bundles for the whole datasets (8 normal and 5 injured SDFTs) is presented in Table 5.3 [Tableau 5.3]. The average number of fiber bundles was 50 ± 11 for the normal SDFTs and 40 ± 7 for the injured ones. The corresponding mean areas of fiber bundles were $1.33 \pm 0.36 \text{ mm}^2$ for the normal SDFTs and $1.83 \pm 0.52 \text{ mm}^2$ for injured tendons. In the case of injured SDFTs, fiber bundles were only selected on the intact fascicles. The computed fiber bundle number ($p = 0.016$) and areas ($p = 0.008$) were found to be significantly different between normal and injured samples, using student's t-tests. The determined areas for normal SDFTs agree with *in vitro* histomorphometric statistics on normal specimens reported by others (Gillis et al., 1997) [$1.41 \pm 0.52 \text{ mm}^2$].




Figure 5.9 Fiber bundle structures extraction from a clinical B-scan image by the proposed imaging technique. (a) Original B-scan image; (b) uncompressed 2D RF envelope ; (c) binary operations ; (d) Watershed closing operation ; and (e) projection of the closed structures over the original B-scan image.

Tableau 5.3 Fiber bundle number and areas in mm^2 for 8 normal and 5 injured SDFTs scanned *in vivo*. *p*-values are reported for group differences

	N	Fiber bundle number	Fiber bundle areas in mm^2
Normal specimens	8	50 ± 11	1.33 ± 0.36
Injured specimens	5	40 ± 7	1.83 ± 0.52
<i>p</i> -value	-	0.0162	0.0075

5.4 Discussion and conclusion

Simulation results have identified factors governing the formation of hyperechoic structures on B-scan images. They have also provided information about the relationship between the interfascicular space thicknesses and the wavelength of the US wave propagation in the axial direction. The final aspect of a B-scan image is mainly provided by US reflection and scattering at the interfascicular spaces and by the speckle distribution. Our findings revealed that the interfascicular spaces are most likely responsible for hyperechoic structures on B-scan images. This information corroborates the hypothetic conclusion of previous studies (Crevier-Denoix et al., 2005; Garcia, Hornof et Insana, 2003; Martinoli et al., 1993; Van Schie et Bakker, 2000; Van Schie et al., 2001; , 2003). The SDFT tissue model can still be improved in order to enhance the realism of simulated images. The next improvement of our model should be the identification of more components than collagen, water and fresh blood, which are considered as the main SDFT constituents. Simulation results were validated in another way by a statistical analysis of the fiber bundle number and areas on segmented-simulated B-scan images, obtained from two SDFT specimens, which were subject to a standard histomorphometric evaluation (Leblond, 2006). The agreement between measured and ground true values confirmed the accuracy of the simulation model.

Moreover, the confirmation of the conclusion that hyperechoic structures are caused by the presence of interfascicular spaces was used to extract internal structures and to quantify the integrity of the fiber bundles with our clinical B-scan image datasets. The statistical analysis on fiber bundle number and areas confirmed that our method could objectively discriminate normal from injured SDFTs. The mean fiber bundle number of injured SDFTs was smaller than that of normal ones, and inversely, the mean fiber bundle areas increased for pathological SDFTs (Table 5.3 [Tableau 5.3]). This clearly indicates the disruption of the thinnest interfascicular spaces and of their corresponding fiber fascicle bundles where lesions occurred (Crevier-Denoix et al., 2005; Martinoli et al., 1993). Fiber bundle areas of the normal SDFTs corroborated values found by histomorphometry on 23 normal samples (Gillis

et al., 1997) [$1.41 \pm 0.52 \text{ mm}^2$]. In future work, the fiber bundle number and areas may be used as robust features in a pattern recognition problem to classify healing steps of the SDFT, and to make decisions automatically and accurately when horses recover from tendon injuries.

A possible potential use is to provide a commercial 3D imaging software based on the proposed imaging technique to assist the veterinarians during a routine evaluation of tendons. A 3D view can be generated by stacking successive-realigned-segmented images and they can be used to better assess the fiber bundle alignment/distribution along the SDFT loading axis and potential injury locations. Normal and injured SDFTs (Figure 5.10) are presented as examples of what veterinarians may visualize to appreciate the integrity of tendons. Images in Figure 5.10 were taken from our clinical database. Finally, these results could easily be adapted to the study of human tendons and ligaments.




Figure 5.10 3D views of a part of SDFT. Top and longitudinal cuts of tendon : (a)-(b) a normal SDFT ; and (c)-(d) an injured SDFT.

5.5 Acknowledgments

This study was supported by the *Natural Sciences and Engineering Research Council of Canada (NSERC, 107998-06 and 138570-6)*, by a *National Scientist award of the Fonds de la Recherche en Santé du Québec (G.C.)* and by the *Chaire de recherche du Canada en imagerie 3D et ingénierie biomédicale (J.A.D.)*. The authors thank P. Gravel and L.A. Tudor for reviewing this article.

CHAPITRE 6

TISSUE CHARACTERIZATION OF EQUINE TENDONS WITH CLINICAL B-SCAN IMAGES USING A SHOCK FILTER ALGORITHM

Ali Meghoufel^{1,2,3}, Guy Cloutier^{3,4}, Nathalie Crevier-Denoix⁵, and Jacques A. de Guise^{1,2}

¹Laboratoire de recherche en imagerie et orthopédie, University of Montreal Hospital (CRCHUM), Montréal, Québec H2L 2W5, Canada

²Département du génie de la production automatisée, Ecole de Technologie Supérieure, University of Québec in Montreal, Montréal, Québec H3C 1K3, Canada

³Laboratoire de biorhéologie et d'ultrasonographie médicale, University of Montreal Hospital (CRCHUM), Montréal, Québec H2L 2W5, Canada

⁴Department of Radiology, Radio-Oncology and Nuclear Medicine, and Institute of Biomedical Engineering, University of Montreal, Montréal, Québec H3T 1J4, Canada

⁵Unité INRA-ENVA de Biomécanique et Pathologie Locomotrice du Cheval, École Nationale Vétérinaire d'Alfort, Maisons-Alfort 94704, France

E-mails: ali.meghoufel@etsmtl.ca, guy.cloutier@umontreal.ca, ncrevier@vet-alfort.fr, and Jacques.deGuise@etsmtl.ca

This chapter is published as an article in “IEEE Transactions on Medical Imaging”, Vol. 30, n° 3, p. 597-605, March 2011.

Résumé

La densité de faisceaux fibreux (FBD) calculée à partir des échographies du SDFT peut servir comme mesure de caractérisation des propriétés mécaniques de trois différentes sous-unités des tendons normaux. Elle peut également servir pour discerner les tendons normaux des tendons lésés. Dans cette étude, nous proposons un algorithme d'amincissement des structures hyperéchogènes observées sur les échographies. Cet algorithme est complété par l'application des opérations morphologiques sur les structures amincies pour faciliter l'extraction et la quantification des faisceaux fibreux. Les valeurs moyennes du FBD ont été calculées à partir d'une base de données clinique de 8 SDFTs normaux et 5 SDFTs blessés. Les valeurs mesurées sur les trois sous unités des tendons normaux montrent une forte densité sur le site proximal (5 cas sur 8) et une faible densité sur le site distal (7 cas sur 8). Les valeurs moyennes du FBD mesurées sur l'ensemble de la base de données montrent une différence significative entre SDFTs normaux et lésés : 51 ± 9 faisceaux pour les SDFTs normaux et 39 ± 7 faisceaux pour les lésés ($p = 0.004$). Cette différence indique probablement la destruction de certains faisceaux où les lésions eurent lieu. Pour conclure, le potentiel de cette technique d'imagerie s'avère efficace pour caractériser des structures internes des SDFTs.

Mots-clés : Tendon équin, échographie en mode B, filtre de choc, algorithme d'amincissement, opérations morphologiques, structures internes 2D/3D, faisceaux fibreux.

Abstract

The fiber bundle density (FBD) calculated from ultrasound B-scan images of the equine superficial digital flexor tendon (SDFT) can serve as an objective measurement to characterize the three metacarpal sites of normal SDFTs, and also to discriminate a healthy SDFT from an injured one. In this paper, we propose a shock filter algorithm for the thinning of hyper-echoic structures observed in B-scan images of the SDFT. This algorithm is further enhanced by applying closing morphological operations on filtered images to facilitate extraction and quantification of fiber bundle fascicles. The mean FBD values were calculated from a clinical B-scan image dataset of 8 normal and 5 injured SDFTs. The FBD values measured at three different tendon sites in normal cases show a highest density on the proximal site (5 cases out of 8) and a lowest value on the distal part (7 cases out of 8). The mean FBD values measured on the entire tendon from the whole B-scan image dataset show a significant difference between normal and injured SDFTs: 51 ± 9 for the normal SDFTs and 39 ± 7 for the injured ones ($p = 0.004$). This difference likely indicates disruption of some fiber fascicle bundles where lesions occurred. To conclude, the potential of this imaging technique is shown to be efficient for anatomical structural SDFT characterizations, and opens the way to clinically identifying the integrity of SDFTs.

Keywords : Equine tendon, Ultrasound imaging, B-scan images, shock filter, thinning algorithm, mathematical morphological operations, 2D/3D anatomical structures, fiber bundle density.

6.1 Introduction

Ultrasound (US) imaging is a non-invasive diagnostic tool used to evaluate equine superficial digital flexor tendon (SDFT) structures after injury and during the healing process (Rantanen, 1982). This technique is routinely used in everyday veterinary practice for diagnostic purposes, for the serial assessment of lesion healing, and for the evaluation of treatments. With the help of a medical US scanner, clinicians can qualitatively and subjectively evaluate tendon integrity or disruption; however they still do not have a tool for objectively quantifying the full internal structures or to offer an accurate prognosis for recovery.

The SDFT consists of highly specialized connective tissues organized into a hierarchy of structures which include collagen (the main structural protein), fibrils, fibers, and fascicles (Kastelic, Galeski et Baer, 1978; Webbon, 1977; 1978). As shown in Figure 6.1 (a), the fibers are arranged in primary fiber bundles that are gathered together to form secondary fiber bundles (fascicles), which are in turn joined together to form tertiary fiber bundles. Fiber fascicle bundles are surrounded by loose connective tissue, called the interfascicular space, which provides vascular supply, lymphatic vessels, and probably a circular mechanical support. The fascicles are regularly parallel to the SDFT loading axis.

Three preferential sites are usually chosen on the SDFT to evaluate fiber bundle density (FBD) (Crevier-Denoix et al., 2005) : the proximal, middle, and distal regions (see Figure 6.1(b)). The proximal metacarpal site describes the point of attachment of the tendon to the upper part of the horse's leg and has an approximately circular cross sectional area (CSA). The distal metacarpal site describes the point of attachment of the tendon to the lower part of the horse's leg, and has a thin, flattened, crescent-shaped CSA. The central part of the tendon (middle) has an elliptical CSA. The proximal, middle, and distal sites occupy 25%, 50%, and 25% of the total length of the tendon, respectively.

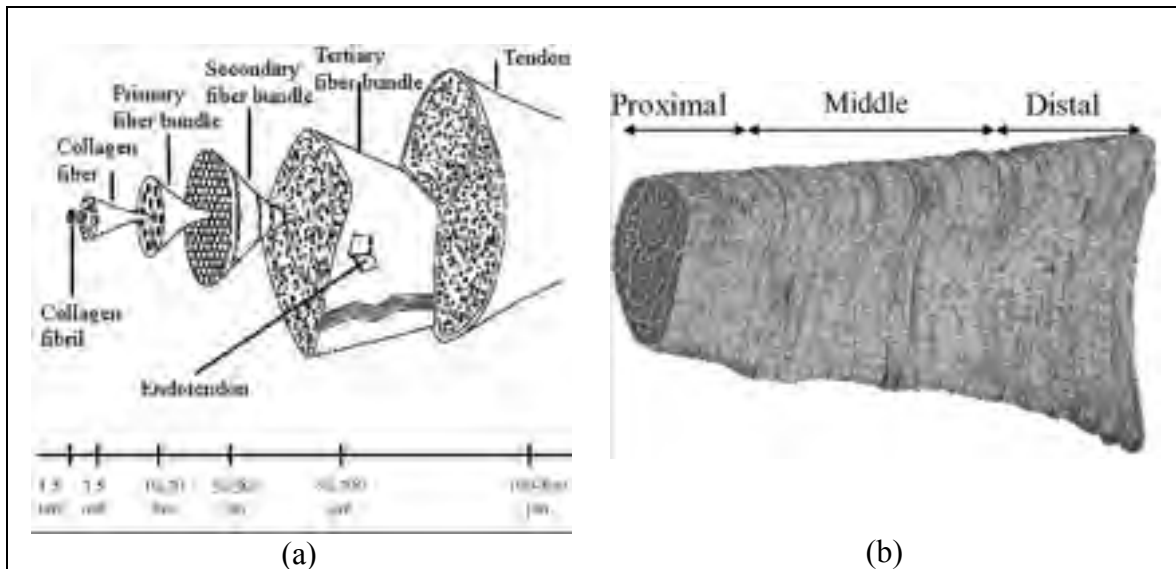


Figure 6.1 (a) Hierarchical organization of the tendon (Kastelic, Galeski et Baer, 1978) ; and (b) three metacarpal sites of the SDFT.

The main diagnostic criterion for assessing the integrity of the SDFT is the B-scan image echogenicity (Denoix et Busoni, 1999; Gillis et al., 1995). The echogenicity feature of a normal SDFT is the presence of parallel and linear hyper-echoic structures caused by coherent specular reflections at the interfascicular spaces (Meghoufel et al., 2010), when scanning is performed by aligning such structures perpendicularly to the US beam (Figure 6.2(a) and (b)). In the case of a lesion (Figure 6.2(c) and (d)), some disorganization of the interfascicular spaces and loss in collagen density occur, resulting in a reduction in echogenicity (Crevier-Denoix et al., 2005).

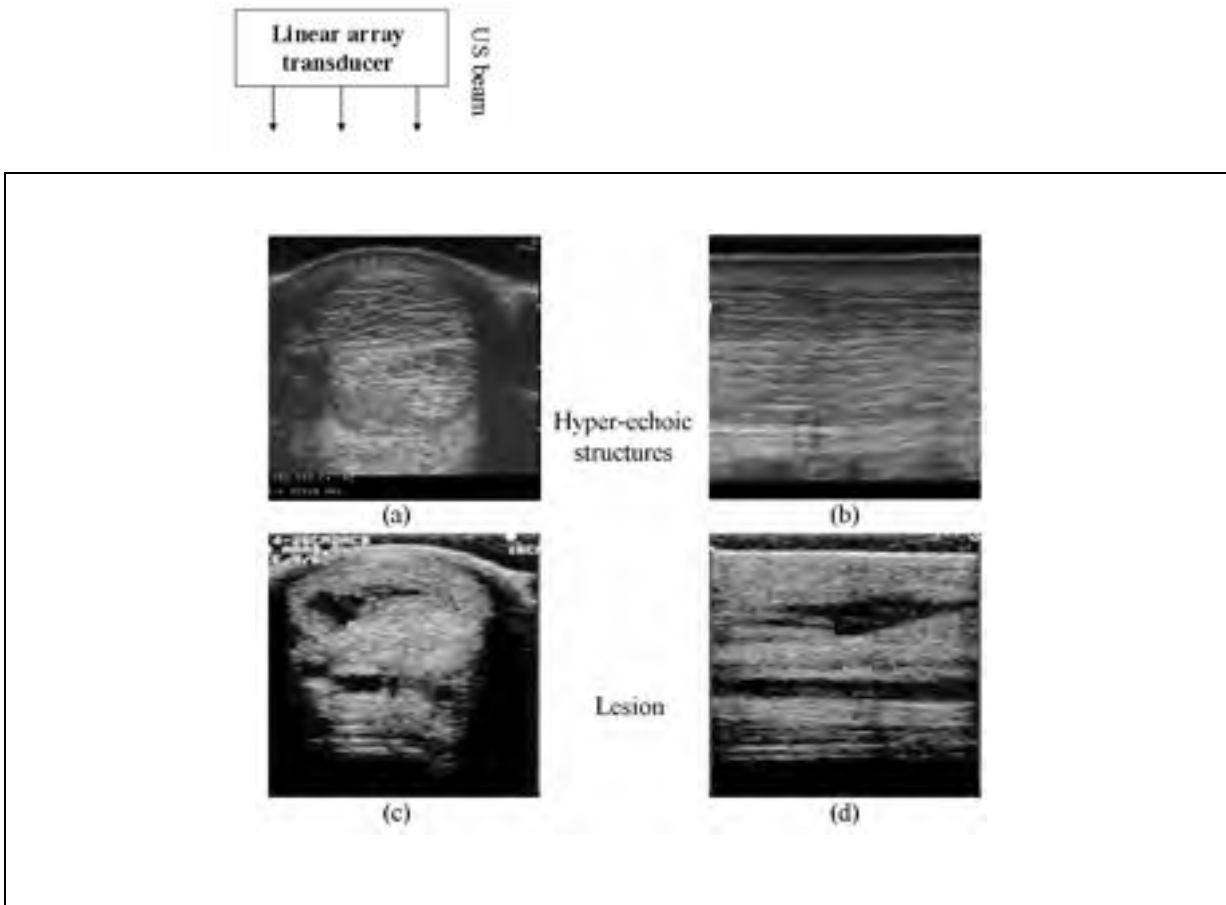


Figure 6.2 2D B-scan images of metacarpal SDFTs. Cross sectional and longitudinal views of a normal SDFT, (a) and (b), and of an injured SDFT, (c) and (d).

The internal structure analysis of the tendon is very dependent on what veterinarians observe on the B-scans. Therefore, the analysis of the integrity of the tendon is subjective. To improve diagnosis based on the post-processing of acquired images, veterinarians would benefit from an imaging tool able to identify automatically the structures of the tendon without recourse to the human eye. To do this, we propose the use of an original imaging technique that allows extracting accurately the internal structure of the tendon. The next paragraphs focus on the state of the art of imaging techniques applied to SDFT B-scan images, and on the proposed technique and its mathematical foundation.

SDFT B-scan image processing requires several stages, first the SDFT integrity assessment that was limited to content quantification by texture analysis and first-order grey-level representation (Martinoli et al., 1993; Van Schie et al., 2000a; Van Schie et al., 2001). These studies have often led to conflicting results on the sources of the observed hyper-echoic structures of the B-scans and on discriminating normal from injured tendon (Van Schie et al., 2000a). Qualitative B-scan image analysis revealed that the hyper-echoic structure density observed on the CSA B-scan image planes decreases from the proximal to the distal metacarpal sites (Garcia, Hornof et Insana, 2003; Gillis et al., 1995), which likely indicates less FBD in the distal region. Such results (less FBD) may signify mechanical weaknesses in traction and consequently explain the high occurrence of lesions at this site (Crevier-Denoix et al., 2005; O'Sullivan, 2007). Recently, more robust imaging techniques have been designed in order to understand accurately the content of those images: among them, the spectral analysis of SDFT echo signal has been proposed by Garcia, Hornof and Insana (2003). In this study, the authors have described mathematical simulation models to clarify the relationship between the backscattering and structure thicknesses and also to correlate the echo spectra with high-resolution images from several modalities; authors conclude that the interfascicular space thicknesses and their ionization angle are predominant factors explaining hyper-echoic structures. The last study conducted by us (Meghoufel et al., 2010) proposed an original imaging technique based on simulations of B-scan images revealing that the interfascicular spaces are most likely responsible for hyper-echoic structures on B-scan images; and discrimination between normal and injured B-scan images of SDFT.

Beside information on echogenicity density, it would be relevant to quantitatively assess the structural integrity of tendons and the extent of healing to support the decision as to whether or not a horse can resume training and racing, and if so when. To do this, the extraction of the interfascicular spaces corresponding to the intact fiber bundle fascicles by an appropriate segmentation method meets perfectly this goal.

Among segmentation methods in the literature that relate to our problem are variational methods and specifically shock filters. A shock filter is a nonlinear hyperbolic partial differential equation (PDE) filter (Alvarez et Mazorra, 1994; Osher et Rudin, 1990; Osher et Rudin, 1991; Rudin, 1987) regarded as a deconvolution filter used to segment an image on piecewise constant segmentations. Inspired by the existing deconvolution shock filter algorithms, we present an alternative approach that allows the thinning (rather than the deconvolution) of the observed hyper-echoic structures corresponding to the interfascicular spaces (Meghoufel et al., 2010) to facilitate their extraction. The algorithm is based on the analytical shock filter form described in (Alvarez et Mazorra, 1994) and on the numerical scheme developed in (Remaki et Cheriet, 2003), adapted to handle B-scan images. Closing morphological operations are subsequently applied to the enhanced images.

The proposed thinning algorithm is presented first analytically and numerically in the 1D case to clarify its behaviour and to compare it with the classical deconvolution algorithm, then the 2D algorithm is applied to ultrasound images. The morphological operations are used in the final step to characterize fiber fascicle bundles as binary closed structures. The quantification of the FBD allowed the discrimination between normal and injured SDFTs. It was also used to explain the mechanical strength properties of the metacarpal in traction, and the frequent appearance of lesions in its distal site (O'Sullivan, 2007).

6.2 Previous shock filter models

Shock filter algorithms rely on image deconvolution to create sharp discontinuities (the "shocks") between adjacent grey-scale zones (influence zones) in the images and produce piecewise constant segmentations. The concept of image shock filter enhancement is adapted from nonlinear hyperbolic techniques (Rudin, 1987). In the following equations, the u denotes the one-dimensional (1D) signal and the I denotes the two-dimensional (2D) signal or the B-scan image. In the 1D case, the signal $u(x,t)$ verifies the following hyperbolic equation:

$$u_t = a \cdot u_x \quad (6.1)$$

with the initial signal $u(x, t=0) = u^0(x)$, and the scalar $a \geq 0$. u_t and u_x are the first derivatives in time and in space respectively. The solution of eq. 6.1 is $u(x, t) = u^0(x+at)$, and it corresponds to the initial signal propagated at speed $-a$.

In order to integrate signal deblurring and enhancement into the previous 1D model of eq. 6.1, it was suggested to force the signal propagation speed to depend on the signal itself (Osher et Rudin 1990; 1991), and, more precisely on the *sign* of the second spatial derivative u_{xx} . This suggestion led Osher and Rudin (1990; 1987) to propose their one-dimensional (1D) model, which is written as follows:

$$u_t = -\text{sign}(u_{xx})|u_x| \quad (6.2)$$

This model of eq. 6.2 can be interpreted as mathematical morphological operations (Welk, Weickert et Galic, 2007). Indeed, according to the *sign* of the second derivative u_{xx} , eq. 6.2 can be decomposed into three parts, as follows:

$$u_t = \begin{cases} |u_x| & u_{xx} < 0 \\ -|u_x| & u_{xx} > 0 \\ 0 & u_{xx} = 0 \end{cases} \quad (6.3)$$

Shocks occur at signal inflection points (zero-crossings of u_{xx}) and lead to piece-wise constant solutions. As shown in Figure 6.3, the shock process performs dilatation by solving $u_t = |u_x|$ in concave signal segments, whereas, in convex segments, measurement of the

erosion that takes place is achieved by solving $u_t = -|u_x|$. The shock process maintains local extrema (maxima and minima) constant in time, without creating new ones.

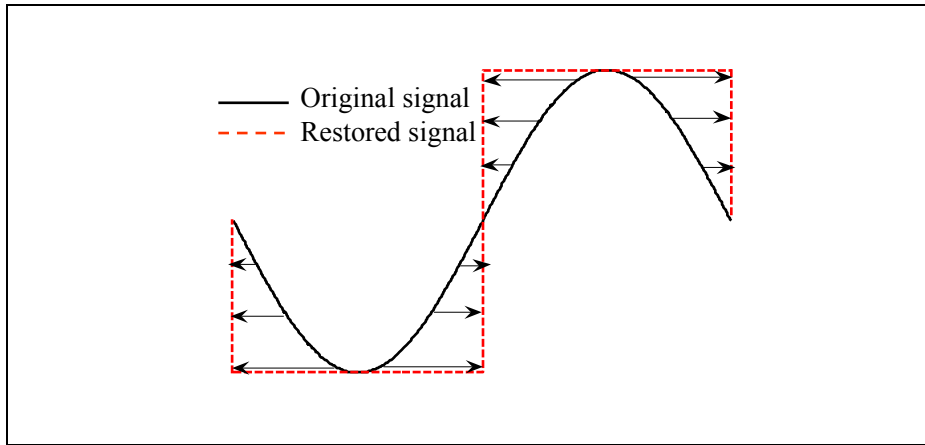


Figure 6.3 Piece-wise segmentation of a curved noise-free 1D signal.

The 2D shock filter model of Osher and Rudin (1990; 1987) has the following form:

$$I_t = -F(I_{\eta\eta})|\nabla I| \quad (6.4)$$

with the initial condition (original image) $I(x,y,t=0)=I^0$, the gradient direction $\eta = \frac{\nabla I}{\|\nabla I\|}$,

and the 2D shock function F , which must satisfies $F(0,0)=(0,0)$, and

$\langle (x,y)^\perp \cdot F(x,y) \rangle \geq 0$. $F(x,y)=(\mathbf{sign}(x),\mathbf{sign}(y))$ was chosen by Osher and Rudin (1990; 1987) to be the shock function in the case of eq. 6.4.

Osher and Rudin's shock filter model is very sensitive to noise: the second derivative amplifies noise, and so the location of the real zero-crossings of u_{xx} in eq. 6.2 is a very difficult task. Several studies have addressed this issue, and various solutions have been suggested. Authors in (Alvarez et Mazorra, 1994; Coulon et Arridge, 2000; Komprobst,

Deriche et Aubert, 1997; Rougon et Preteux, 1995) have opted to convolve the signal's second derivative with a smoothing Gaussian operator G_σ of standard deviation σ applied to the argument of the shock function of eq. 6.2:

$$u_t = -\text{sign}\left((G_\sigma * u)_{xx}\right) |u_x| \quad (6.5)$$

The Gaussian operator is not generally sufficient to overcome the noise problems. Indeed, the zero-crossings of $(G_\sigma * u)_{xx}$ depend on the width of the Gaussian support $[-\sigma, +\sigma]$. As shown in Figure 6.4, the inflection points of the entity $(G_\sigma * u)_{xx}$ can change according to σ , which makes the identification of inflection points less accurate.

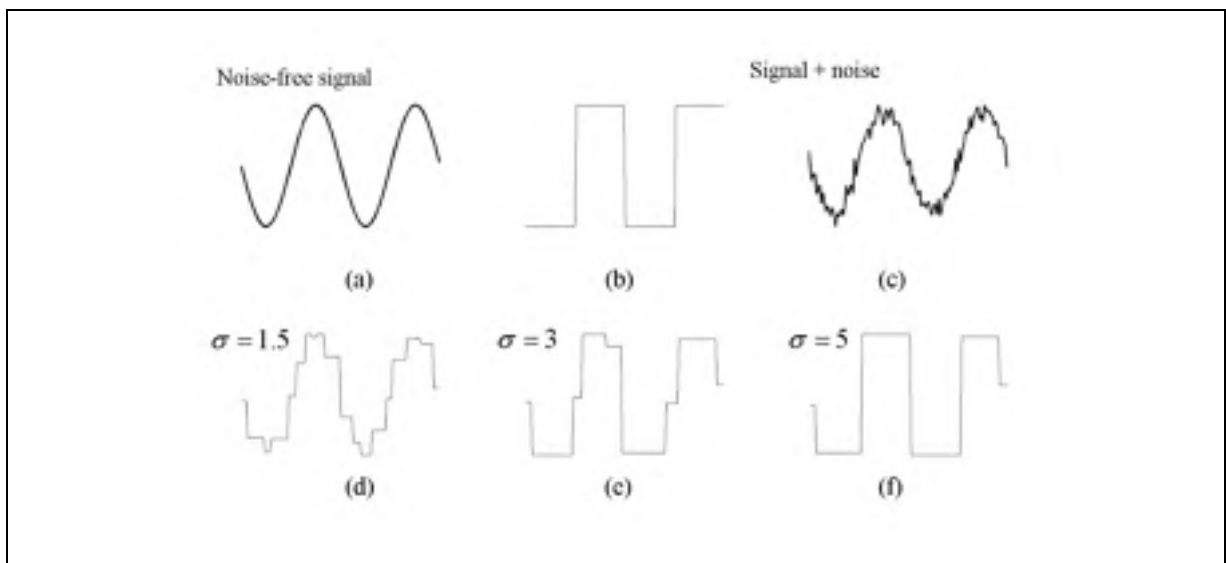


Figure 6.4 1D shock deconvolution process of eq. 6.5 with various Gaussian smoothing kernels σ . Top row (from left) : (a) original noise-free signal (sine wave) ; (b) noise-free signal restored by the shock filter ; (c) original signal + white Gaussian noise defined with a SNR=10 ; bottom: noised signal restored using Gaussian deblurring (d) with $\sigma = 1.5$; (e) $\sigma = 3$; and (f) $\sigma = 5$.

As mentioned in Gilboa, Sochen and Zeevi (2002), Alvarez and Mazzora proposed a new approach in (1994), which combines enhancement and denoising: smoother signal sections

are denoised, while edges are enhanced and sharpened. The main idea is to add an anisotropic diffusion term with an adaptive weight to the shock term. This model is written in 2D as follows:

$$I_t = k \cdot I_{\xi\xi} - \text{sign}(G_\sigma * I_{\eta\eta}) |\nabla I| \quad (6.6)$$

where the scalar $k \in [0,1]$, and ξ is the perpendicular to the gradient direction η ; i.e.

$$\xi = \eta^\perp.$$

Kornprobst, Deriche and Aubert (1997) modified the previous equation to obtain

$$I_t = \alpha_d (h_\tau I_{\eta\eta} + I_{\xi\xi}) - \alpha_r (1 - h_\tau) \text{sign}(G_\sigma * I_{\eta\eta}) |\nabla I| \quad (6.7)$$

where $h_\tau = h_\tau(|G_\sigma * \nabla I|) = 1$ if $|G_\sigma * \nabla I| < \tau$ and 0 otherwise. Parameters α_d and α_r are positive scalars. Isotropic diffusion occurs in homogeneous zones ($h_\tau = 1$), whereas the Alvarez and Mazzora shock enhancement behavior occurs in non homogeneous zones ($h_\tau = 0$).

Using a different approach, Coulon and Arridge proposed the following in (2000) :

$$I_t = \text{div}(c(\nabla I)) - (1 - c(\nabla I))^\alpha \text{sign}(G_\sigma * I_{\eta\eta}) |\nabla I| \quad (6.8)$$

where $c(\nabla I) = \exp(-|\nabla I|^2 / k)$. This filter has a similar behavior to the Kornprobst et al., model (eq. 6.7), that is, isotropic diffusion in the homogeneous zones where the smoothed image gradient is low, while in zones where the gradient is high, the model behaves as eq. 6.5.

Gilboa, Sochen and Zeevi (2002) proposed a model that relies on complex diffusion :

$$I_t = -\frac{2}{\pi} \arctan(a \cdot \text{im}(I/\theta)) |\nabla I| + \lambda_1 I_{\eta\eta} + \lambda_2 I_{\xi\xi} \quad (6.9)$$

where λ_1 is a complex number (r and θ are its *polar* expressions), λ_2 is a scalar, $F(\cdot) = 2/\pi \cdot \arctan(\cdot)$ is the shock function with its argument “ $a \cdot \text{im}(I/\theta)$ ”, im being the imaginary part of the complex number and a is another scalar which controls the sharpness of the slope at the discontinuity-points.

Finally, Remaki and Cheriet (2003) proposed a parametric shock filter to control shock positions, intensity, and propagation velocity. The 2D model is a combination in the x - y directions of the 1D model, as follows:

$$I_t = -a(G_\sigma * I^0) \cdot F\left(\left(G_\sigma * I^0\right)_{\delta\delta}, \left(G_\sigma * I^0\right)_\delta\right) \cdot f_\delta(I) \quad \text{in } \delta = x, y \text{ directions} \quad (6.10)$$

In this equation, a , F , and f are functions which control intensity, shock positions, and shock propagation velocity.

Figure 6.5 shows a series of enhancements of a synthetic image (Figure 6.5(a)) blurred and corrupted with noise (Figure 6.5(b)). The results (image and intensity cross section profiles in panels c-h) are shown for the individual shock filters previously described. The image deconvolution changes from filter to filter. The Osher and Rudin (1990; 1987) shock filter (eq. 6.4, Figure 6.5(c)) does not remove the blur because the detection of inflection points is almost impossible. Images enhanced by filters of Alvarez and Mazzora (1994) (eq. 6.6, Figure 6.5(d)), Kornprobst, Deriche and Aubert (1997) (eq. 6.7, Figure 6.5(e)), and Coulon and Arridge (2000) (eq. 6.8, Figure 6.5(f)), which all rely on Gaussian smoothing, are fairly similar. The enhanced images obtained using the Gilboa, Sochen and Zeevi (2002) filter (eq.

6.9, Figure 6.5(g)) are quite clear, even though no smoothing is used, but the sharpness of edges does not appear optimum. The Remaki and Cheriet (2003) results (eq. 6.10, Figure 6.5(h)) are less accurate: sharp discontinuities are created in ox and oy directions (anisotropic along these two directions), and weak discontinuities are created in other directions of the plane. In conclusion, shock filters are very useful in the piecewise constant segmentations (deconvolution) process. The shock function of the classical deconvolution algorithms can be modified for a new algorithmic behaviors, this lead us to introduce in the next sections an alternative thinning process adapted for the segmentation of SDFT B-scan images.

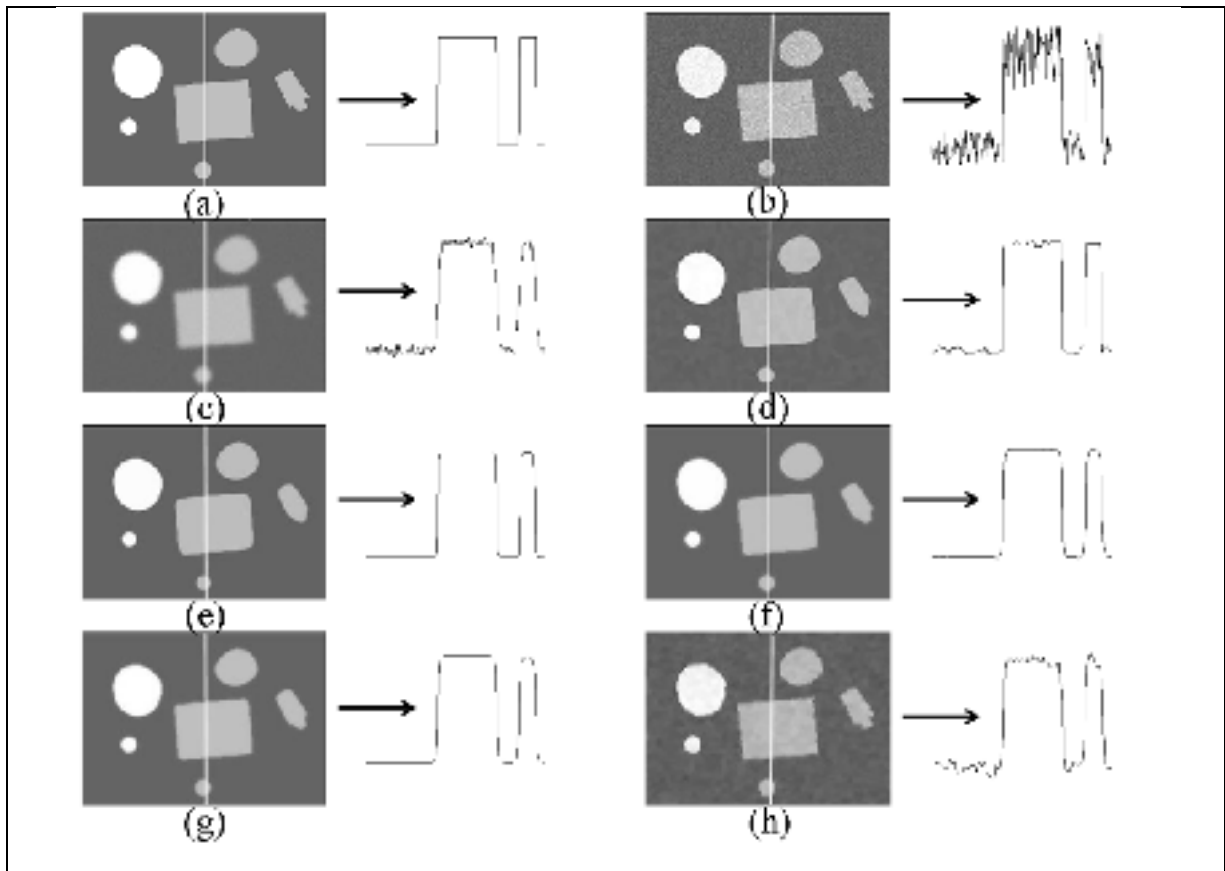


Figure 6.5 Mosaic of images and their corresponding intensity profiles, as measured along the arrow seen in each frame. First row (from left) : (a) original image, (b) speckle noised image (additive Gaussian noise with a SNR=10) ; second row : (c) Osher and Rudin shock (1990, 1987) enhancement, (d) Alvarez and Mazzora (1994) enhancement ($k = 0.3$ and $\sigma = 5$); third row : (e) Kornprobst, Deriche and Aubert (1997) enhancement ($\alpha_d = 0.6$, $\alpha_r = 0.4$, $\tau = 0.1$ and $\sigma = 2$), (f) Coulon and Arridge (2000) enhancement ($\alpha = 1$, $k = 10$ and $\sigma = 2$) ; fourth row : (g) Gilboa, Sochen and Zeevi (2002) enhancement ($\lambda_1 [r = 0.7, \theta = \pi/6]$, $\lambda_2 = 0.3$ and $a = 0.3$) ; and (h) Remaki and Cheriet (2003) enhancement ($\sigma = 2$).

6.3 Segmentation method

In this section, we describe the segmentation method that consists in two steps: the proposed thinning algorithm and the morphological operators. This method is used to characterize the 2D/3D internal structures of the SDFT by extracting the hyper-echoic structures observed in B-scan images and their corresponding fiber fascicle bundles. An analytical and numerical

presentation of the proposed thinning algorithm is introduced followed by a detailed description of morphological operations applied to the enhanced images.

6.3.1 The thinning shock algorithm

To facilitate the understanding of the behavior of the 2D shock filter thinning algorithm on images, its 1D representation, which is easier to analyze analytically, is presented first.

6.3.1.1 One-dimensional thinning shock algorithm

Our implementation is inspired by the 1D shock filter model proposed in (Alvarez et Mazorra, 1994; Remaki et Cheriet, 2003) and described as:

$$u_t = -F\left(\left(G_\sigma * u^0\right)_{xx}, \left(G_\sigma * u^0\right)_x\right) |\partial_x u| = 0 \text{ in } \mathfrak{R} \times \mathfrak{R}^+ \quad (6.11)$$

where $u^{0,\sigma} = G_\sigma * u(x, t = 0)$ that is a prior smoothing of the original signal by a Gaussian operator, and the shock function $F(.,.)$ is defined as described in the following sections.

The numerical scheme of the above hyperbolic model (eq. 6.11) is an explicit upwind (Remaki et Cheriet, 2003) and is written as follows:

$$\begin{cases} u_i^{n+1} = u_i^n - \frac{\Delta t}{\Delta x} \left(\max(0, F_i) \cdot \Delta^+ u_i^n + \min(0, F_i) \cdot \Delta^- u_i^n \right) \\ F_i = F\left(\frac{u_{i+1}^{0,\sigma} - 2u_i^{0,\sigma} + u_{i-1}^{0,\sigma}}{\Delta x^2}, \frac{u_i^{0,\sigma} - u_{i-1}^{0,\sigma}}{\Delta x}\right) \\ \Delta^\pm u_i^n = \pm(u_{i\pm 1}^n - u_i^n) \end{cases} \quad (6.12)$$

The result features depend on the characteristics of the shock function F . In the following, we describe two implementations of F providing either the classical deconvolution operation or the proposed thinning of the signal.

6.3.1.1.1 The shock function of the classical deconvolution algorithm

For the classical case of deconvolution (Alvarez et Mazorra, 1994; Remaki et Cheriet, 2003), in which we create sharp discontinuities at inflexion points (i.e., zero-crossings of $u_{xx}^{0,\sigma}$), the function F that satisfies eq. 6.12 is chosen as follow:

$$F_i^1(u_{xx}^{0,\sigma}, u_x^{0,\sigma}) = \left(\text{sign}(u_{xx}^{0,\sigma}) \cdot \text{sign}(u_x^{0,\sigma}) \right)_i \quad (6.13)$$

Here the subscript 1 is used to define the classical deconvolution process property (Alvarez et Mazorra, 1994; Remaki et Cheriet, 2003). Figure 6.6(a) is an example showing the evolution of the deconvolution process to create sharp discontinuities in the original signal (the curve signal described by $u^{0,0} = \sin(x)$, $x \in [0, 3\pi]$) that evolves into a piecewise constant signal. The moving points of the original signal $u^{0,0}$ are governed by the **sign** of F^l . In the intervals $] \pi/2, \pi[\cup] 3\pi/2, 2\pi[\cup] 5\pi/2, 3\pi[$, F^l is positive and signal points evolve by moving them to the right inducing the creation of jumps at $x = \pi^-$, $2\pi^-$ and $3\pi^-$, while F^l is negative in the intervals $] 0, \pi/2[\cup] \pi, 3\pi/2[\cup] 2\pi, 5\pi/2[$ and signal points evolve by moving them to the left inducing the creation of jumps at $x = 0^+$, π^+ and $2\pi^+$ ("-" and "+" indicate the left and right values of the central point). We notice that the **sign** of F^l is null at points: $x = 0, \pi/2, \pi, 3\pi/2, 2\pi, 5\pi/2$ and 3π in which the signal remains invariant (extreme points).

6.3.1.1.2 The shock function of our original thinning algorithm

Since our objective is to extract the hyper-echoic structures that are represented by local maxima of the intensity profile of the SDFT B-scan image, and inspired by the shock function properties of the classical deconvolution process F^l (Alvarez et Mazorra, 1994; Remaki et Cheriet, 2003) described above, the direction of movement of signal points can alternatively be controlled by introducing a new shock function that ensures an erosion process around those local maxima and a dilation elsewhere. The chosen shock function must retain local maxima and minima of the signal, while allowing signal points to move according to the *sign* of the shock function. A simple choice for the shock function, which can translate these analytical properties into the proposed thinning algorithm, is :

$$F_i^2(u_{xx}^{0,\sigma}, u_x^{0,\sigma}) = (1 \times \text{sign}(u_x^{0,\sigma}))_i = \text{sign}(u_x^{0,\sigma})_i \quad (6.14)$$

The subscript 2 is used here to describe the proposed thinning process property. Figure 6.6(b) shows the behavior of this algorithm and moving points of the original signal $u^{0,0}$, which are governed by the *sign* of the proposed function F^2 . Around local maxima of the signal at $x = \pi/2$, F^2 is positive in the interval $]0, \pi/2[$ and signal points evolve to the right of the signal inducing the creation of jumps at $x = \pi/2^-$, while F^2 is negative in the interval $]\pi/2, 3\pi/2[$ and signal points evolve to the left of the signal inducing jumps at $x = \pi/2^+$. The *sign* of F^2 is null and the signal remains invariant at the central point $x = \pi/2$ (local maxima). This process simply reflects erosion around $x = \pi/2$. The algorithm erodes similarly the signal around the local maxima at $x = 5\pi/2$.

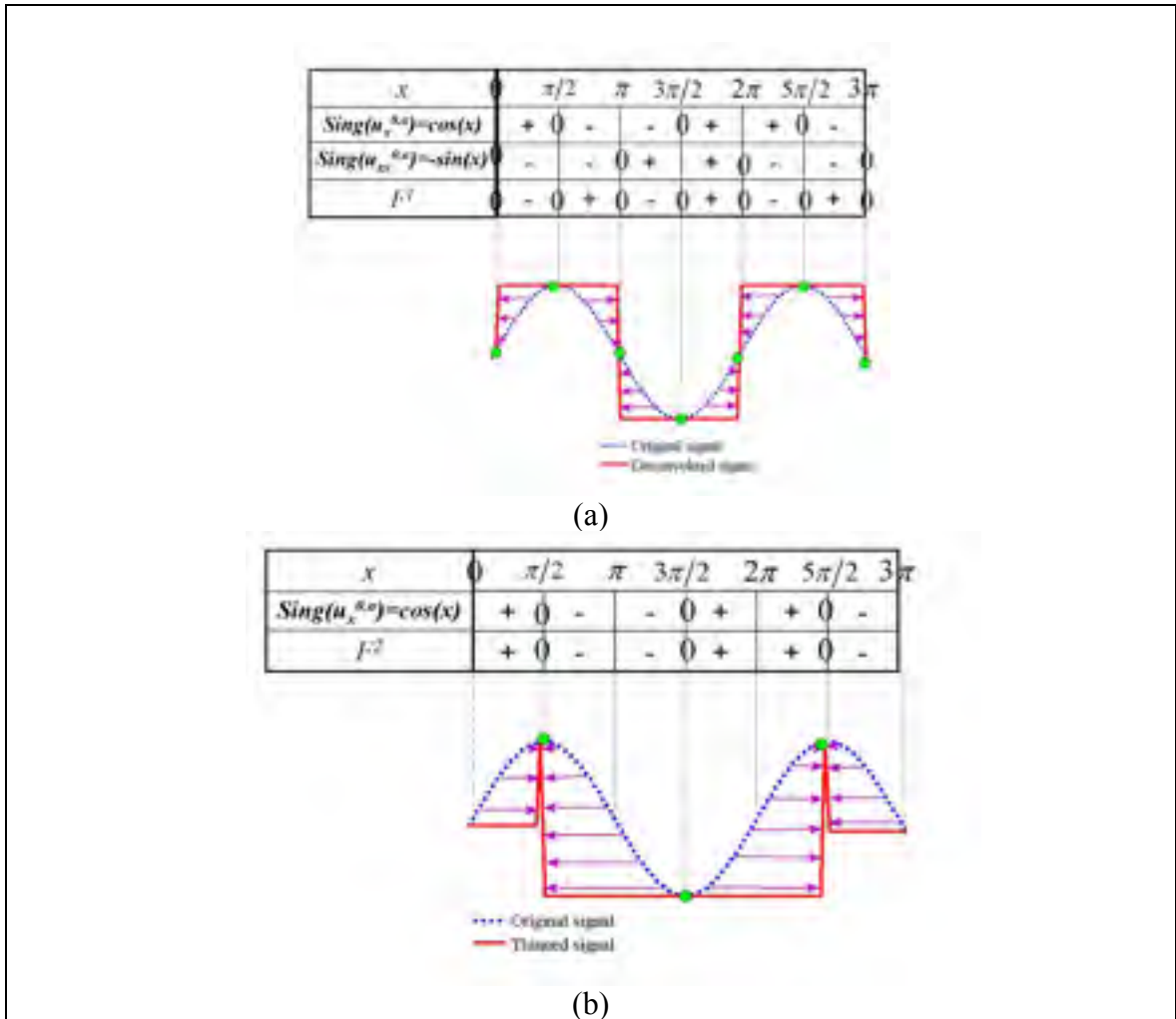


Figure 6.6 Changes in shock algorithm properties according to the sign of the shock function F . Restoration after 30 iterations of the noise-free curved 1D signal ($u^{0,0} = \sin(x)$) by : (a) the classical 1D deconvolution shock algorithm, and (b) our original 1D thinning shock algorithm.

Figure 6.7 shows the application of the proposed thinning algorithm versus the classical deconvolution method. The input is a 1D noise-free multimodal signal similar to intensity profiles of SDFT B-scan images after smoothing by G_σ . Local maxima mimic the hyper-echoic structures corresponding to the interfascicular spaces. The deconvolution algorithm processes the signal by creating a sharp discontinuity that evolves into a piecewise constant signal, while the thinning algorithm erodes the signal around local maxima. The thinned

process is more practical to our purpose since it thins hyper-echoic structures when applied on SDFT B-scan images (as shown later); and it pre-processes them to facilitate their extraction using complementary morphological operations. Both algorithms are based on a stopping criterion on the error between two consecutive signal sequences, with a maximum of 30 iterations.

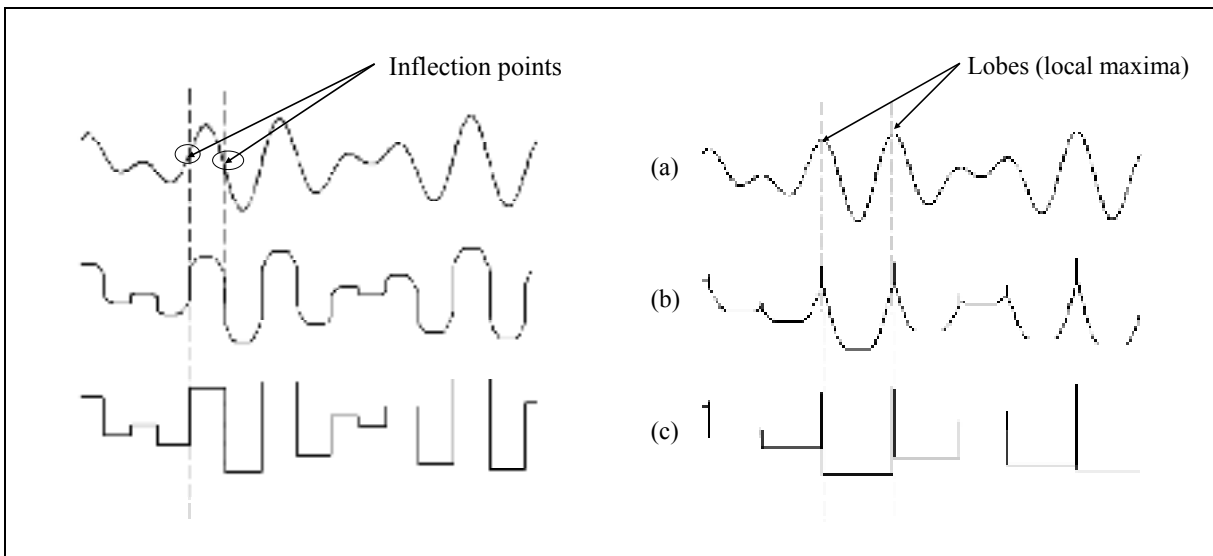


Figure 6.7 On left-hand panels, the solution is shown using the classical deconvolution shock algorithm for the initial smoothed signal $u^{0,0} = \sin(5x) + \cos(7x)$. We note discontinuities at the location of the zero-crossings of $u_{xx}^{0,0}$. On right-hand panels, the solution is shown using our original thinning shock algorithm applied on the same signal $u^{0,0}$. The thinning occurs at the location of the local maxima of $u^{0,0}$. (a) Original signal ; (b) signal sequence at iteration 8 ; and (c) signal sequence at iteration 30.

6.3.1.2 Two-dimensional thinning shock algorithm

The 2D thinning algorithm based on the same analytical properties as in 1D is described by the following model:

$$\begin{cases} I_t + F\left(\left(G_\sigma * I^0\right)_{\eta\eta}, \left(G_\sigma * I^0\right)_\eta\right) |I_\eta| = 0 \text{ in } R^2 \times R^+ \\ I(x, y, t = 0) = I^0(x) \end{cases} \quad (6.15)$$

As in the 1D case, we use the notation $I^{0,\sigma} = G_\sigma * I^0$ for the smoothed initial image. The shock function is not easy to generalize from the 1D model, however, it can be estimated using the structural information contained in such images. Indeed, parallel and linear hyperchoic structures are formed when the US wave propagation axis is perpendicular to the interfascicular spaces; in such condition, the gradient vector η is parallel to that axis (η is obviously perpendicular to the hyperechoic structures). Therefore, we assume that the η is simply the y directional derivative of the image (y : vertical direction of the image, x : horizontal direction). The shock function F^2 plays the same role in 2D as in the 1D case, and it is written $F_{i,j}^2 = \text{sign}\left(\nabla_y I^{\sigma,0}\right)_{i,j}$. The sign of each column of the matrix F^2 is treated as a 1D signal.

The 2D thinning algorithm scheme then becomes

$$I_{i,j}^{n+1} = I_{i,j}^n - \Delta t \cdot R(I_{i,j}^n) \quad (6.16)$$

where

$$\begin{cases} R(I_{i,j}^n) = \max(0, F_{i,j}^2) \Delta_y^+(I_{i,j}^n) + \min(0, F_{i,j}^2) \Delta_y^-(I_{i,j}^n) \\ F_{i,j}^2 = \text{sign}\left(\nabla_y I^{\sigma,0}\right)_{i,j} \\ \Delta_y^\pm I_{i,j}^n = \pm (I_{i,j\pm 1}^n - I_{i,j}^n) \end{cases} \quad (6.17)$$

6.3.2 Complementary morphological closing operations

The segmentation of enhanced B-scan images by 2D mathematical morphological operations was performed to facilitate the extraction of quantitative data on fiber bundles, and also to improve the 2D and 3D visualization of the SDFT internal structures. The mathematical morphological operations proceeded as follows for each enhanced image:

- i. background subtraction using the structuring element “*rolling ball*” with a radius of 5 pixels;
- ii. Watershed operation using the validated automatic watershed software (The IMAGEJ software, NIH, Bethesda, MD, USA, 2009) (Vincent et Soille, 1991): an algorithm based on binary thickenings with a structuring element of 4 connected pixels. The Watershed operation was used to overcome the absence of visible tendon structures parallel to the US beam on B-scan images (see Figure 6.2 and Figures 6.8 (e)-(f) as examples of this acoustical phenomenon).

6.4 Validation

The proposed imaging technique was first applied on a simulated B-scan image dataset to validate its accuracy and robustness, and on clinical B-scan images to quantify FBD values at various locations along normal SDFTs, and to discriminate normal from injured SDFTs.

6.4.1 Simulated B-scan image dataset

B-scan image simulations were performed using the system-based linear model of Bamber and Dickinson (1980) at a central frequency of 7.5 MHz. The acoustical impedance of the simulation model was set based on segmented regions representing structural components of the tendon. Collagen and water were identified as the two principal components of a normal tendon (Meghoufel et al., 2010) : the collagen is mainly located at fiber fascicle bundles and the material within interfascicular spaces and that surrounding the tendon was assumed to be water (Miles et al., 1996). A simple thresholding to segment macro-photography images, as the one presented in Figure 6.8(a), provided the realistic acoustical impedance model presented in Figure 6.8(c).

Image CSAs where fibers were mimicked as disrupted (pathological cases) were modeled as fresh blood (hemorrhage, dark area in Figure 6.8(b) and (d)). For both normal and injured SDFTs, the assigned acoustical impedances were obtained from (Goss et Dunn, 1980; Kuo, Li et Li, 2001; Moyer et Ridge, 1997) and defined as the scalar product of the compressional wave velocity and the volumetric density of each medium. Post-mortem histology slides of two normal SDFTs provided the acoustical impedance map to support the B-scan image simulation (e.g., a normal case in Figure 6.8(e), an injured one in Figure 6.8(f)). After fixation of the SDFT tissue with a straight phenolic resin solution, both tendons were cut into 1.3-mm thick cross sections, regularly spaced using a microtome (Exakt 300 band system, Oklahoma City, OK). CSA aspects of slices were carefully photographed by optical microscopy (Nikon SMZ-U) with a camera (Nikon HFX DX), digitized with a scanner (HP ScanJet 5590, 200 dpi), and stored on a computer (Leblond et al., 2008).

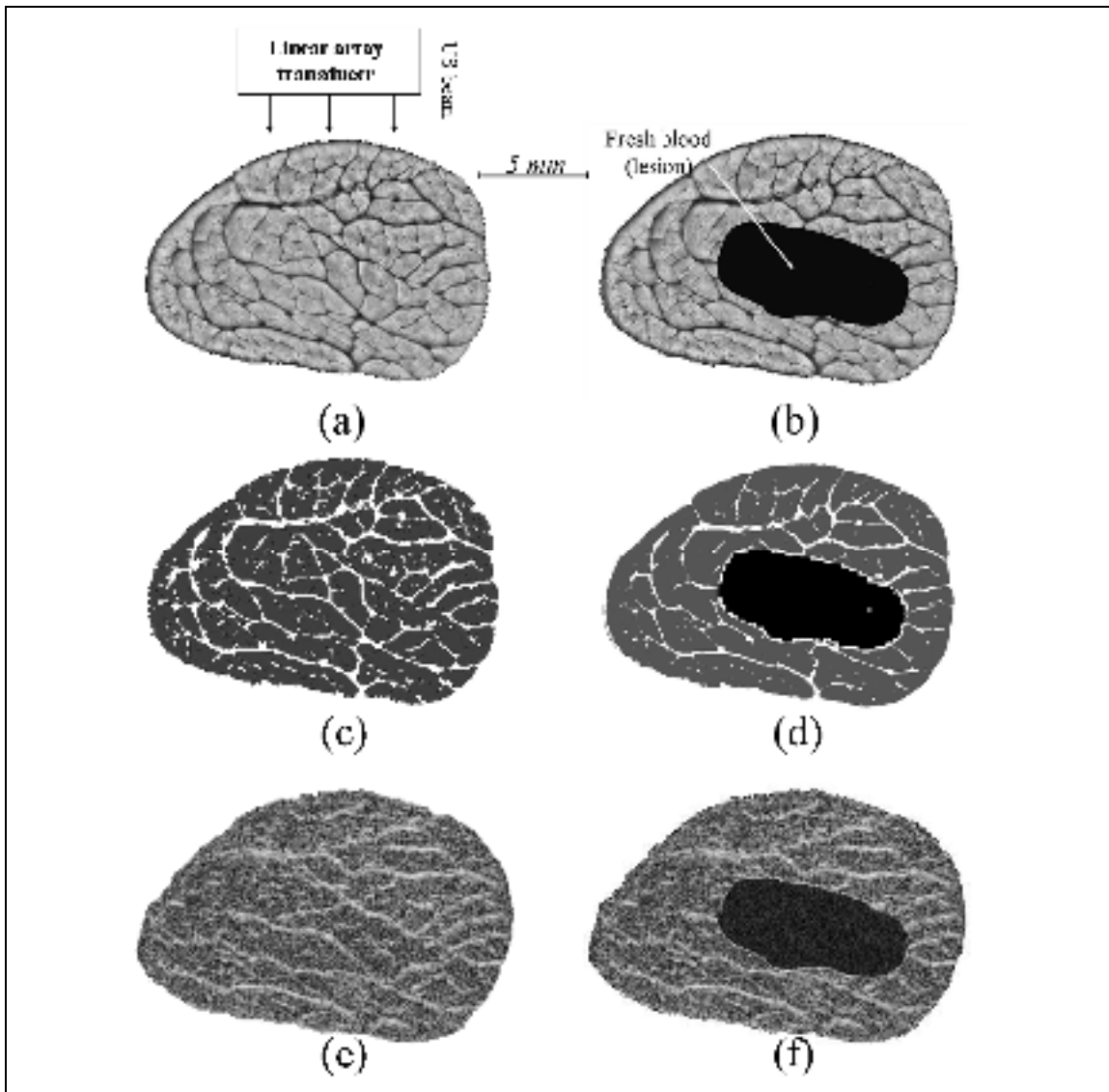


Figure 6.8 Simulation results by the Bamber and Dickinson model (1980) at a 7.5 MHz central frequency. (a)-(b) macro-photography CSA of a normal and an injured SDFT, (c)-(d) corresponding acoustical impedance map of (a) and (b); and (e)-(f) corresponding simulated B-scan images based on acoustical impedances in (c) and (d).

Our B-scan image dataset consist of 238 simulated of two normal SDFT. A standard histomorphometry evaluation (Leblond et al., 2008) was performed to quantify the fiber bundle fascicles from the 238 macro-photography slice references. It consists of an automatic 2D image segmentation followed by a statistical analysis to deduce the average number of fiber bundle fascicles for each normal tendon.

6.4.2 Clinical B-scan image dataset

Clinical B-scan images were obtained *in vivo* from 8 normal and 5 injured horses at the *École Vétérinaire d'Alfort*, Maisons-Alfort, Val-de-Marne, France. They were acquired from the equine SDFT in freehand mode scanning with a 7.5 MHz linear array transducer (*SSD-2000-7.5* Aloka, Tokyo, Japan). Tendons were scanned along the loading axis direction (CSA view), from the proximal to the distal part, with a freehand speed displacement of around 1 cm.s^{-1} . The total number of transverse images taken was $150 (\pm 20)$ per horse tendon. These were realigned longitudinally by rigid registration (Thevenaz, Ruttimann et Unser, 1998) to obtain coherent 3D tendon structures.

6.5 Results

6.5.1 Segmentation results

The segmentation technique was first applied on simulated B-scans. Typical US images of a normal and an injured SDFTs are given in Figure 6.8(e) and (f), respectively. The challenge of the segmentation method was to recover hyper-echoic structures, on those B-scans, to match the gold standard macro-photography references, as depicted in Figures 6.8(a)-(b).

The iterative thinning processing of hyper-echoic features was based on a stopping criterion on the error between two consecutive image sequences (with a maximum of 30 iterations). To obtain smoothed symmetrical curved surfaces (2D local maxima) from processed B-scans, σ in eqs 15 and 16 was set to 5, which corresponds to the mean thicknesses of hyper-echoic structures on all images (around 10 pixels). Results of Figure 6.9 show that the thinning process closely matched the targeted hyper-echoic structures of the intact interfascicular spaces. The thinning process performed erosion around the hyper-echoic structures and dilatation elsewhere (see Figure 6.9(a)-(b)). The region where the lesion is

located (hypo-echoic structure in Figure 6.9(b)) underwent dilatation similar to an anisotropic diffusion as expected, because of the absence of any bright structures in this region.

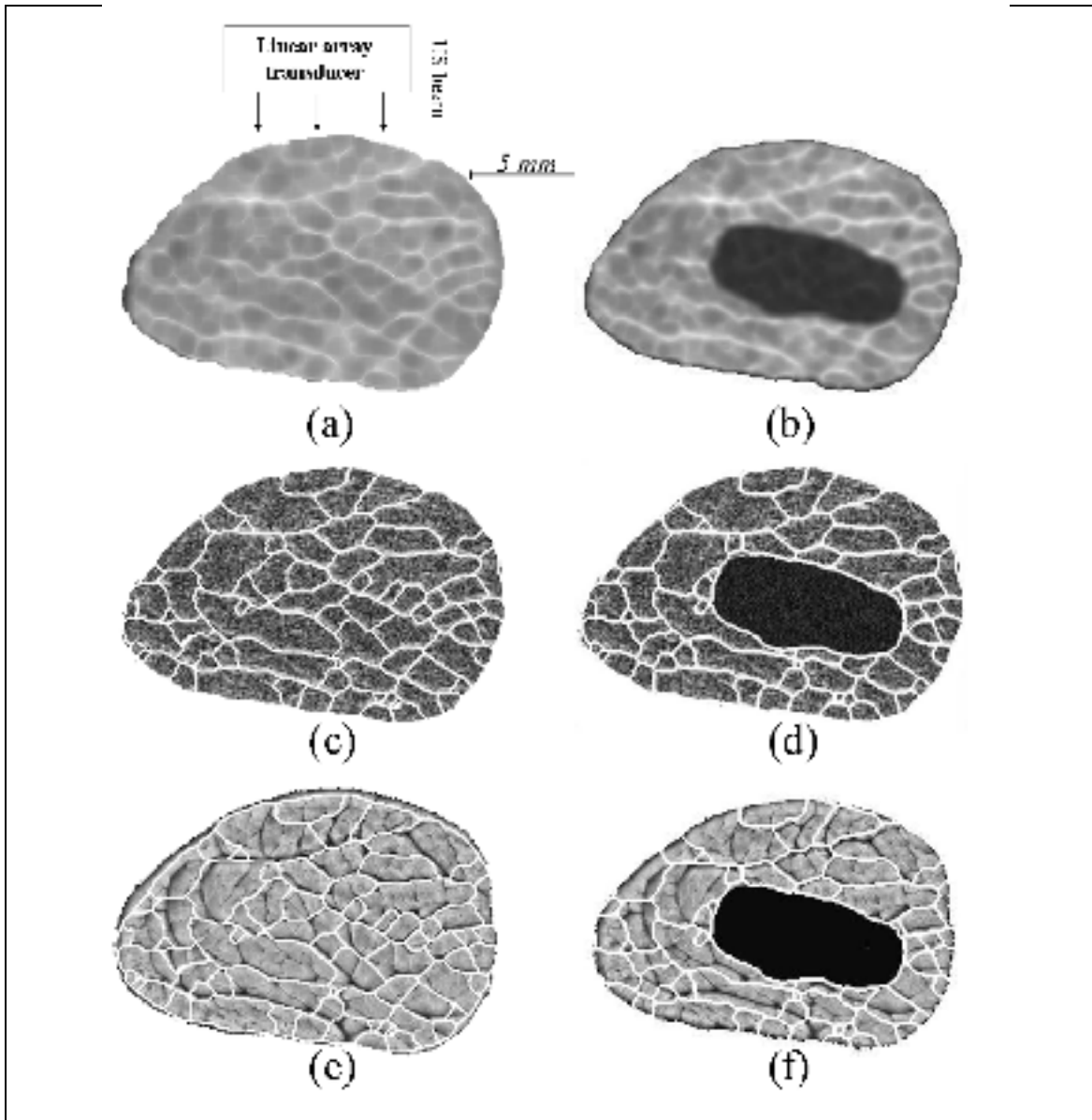


Figure 6.9 Segmentation results on simulated B-scan images. (a)-(b) Thinned structures of images in Figure 6.8(e) and (f), respectively. Superposition of extracted closed structures : (c)-(d) on the simulated B-scan images of Figure 6.8(e) and (f), and (e)-(f) overlay on the macro-photography images of Figure 6.8(a) and (b).

The boundaries extracted by the closing morphological operations are projected over the simulated B-scan images and over the macro-photography image sources, in Figure 6.9 (c)-(f), for comparison. As displayed, extracted contours are very realistic for structures perpendicular to the US beam, but coarse in the parallel axis, which is normal and predictable according to the physics of US image formation.

In the case of clinical B-scan images (see for examples Figure 6.10(a)-(b)), the thinning process produced similar results and also converged towards bright thin lines, which are the targeted interfascicular spaces where fiber bundles were intact (Meghoufel et al., 2010) (Figure 6.10(c)-(d)). The corresponding 3D surfaces of image close-ups (ROI within boxes) are shown to reveal more effectively thinned structures. The surface of the original selected ROI segment had two hyper-echoic structures degraded by the speckle noise (zoomed panel a). The 3D surfaces following applying our algorithm showed that the thinning process removed speckle with bright structures becoming thinner (zoomed panel c). Overall, the thinning process successfully converged to bright thin lines corresponding to interfascicular spaces perpendicular to the US beam propagation path through the tissue.

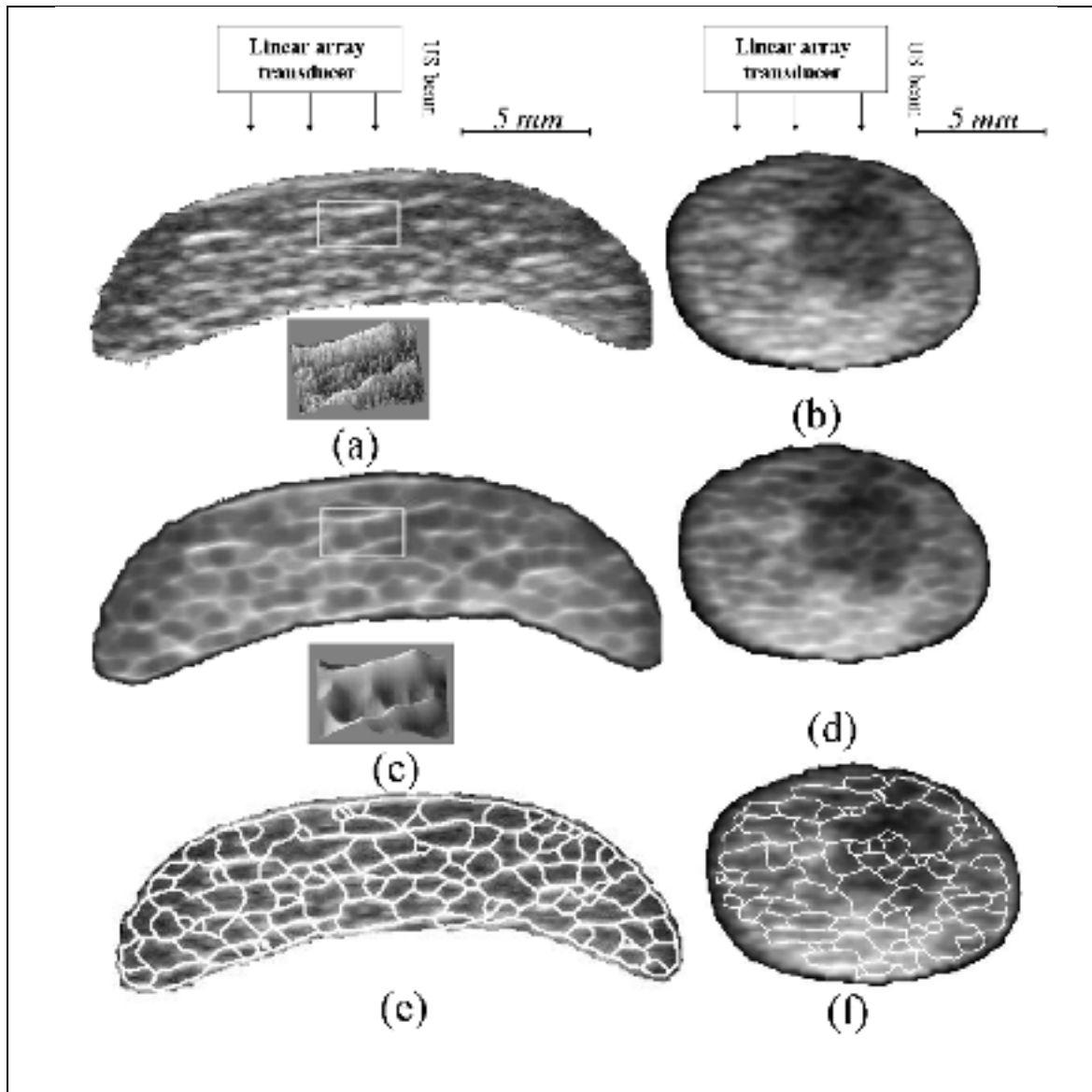


Figure 6.10 Segmentation results of clinical B-scan images. (a)-(b) B-scan images of normal (and corresponding 3D surfaces of the zoomed area of interest) and injured SDFTs, (c)-(d) thinned hyper-echoic structures of panels (a) and (b), and (e)-(f) superposition of extracted closed contours over original images in panels (a) and (b).

6.5.2 Quantification of fiber bundle densities

Fiber bundles were defined as the smallest closed structures in the segmented B-scan images (e.g., Figures 6.9(c)-(d) and 6.10(e)-(f)). In the case of a damaged SDFT, the biggest closed structure defined the injured area (e.g., Figures 6.9(d) and 6.10(f)). A spatial rendition of the tendon structure was obtained by stacking series of 2D segmented images in the 3D space.

6.5.2.1 Fiber bundle densities in simulated B-scan images

Quantification of FBD has been applied on the simulated B-scan image dataset ($n = 238$ images) and mean \pm one standard deviation were 40 ± 8 . The gold standard FBD was 42 ± 5 ; as estimated by histomorphometry (Leblond et al., 2008) on the same specimens (from the 238 macro-photography image references). The agreement between those values shows the effectiveness and accuracy of the proposed segmentation method for the characterization on internal structures of the tendon.

6.5.2.2 Discrimination of *in vivo* normal versus injured SDFTs

An additional evaluation was performed on the FBD counted from the whole normal and pathological segmented clinical B-scan images. The mean FBD was 51 ± 9 for normal SDFTs and 39 ± 7 for injured ones. In the case of injured SDFTs, only fiber bundles on intact fascicles were considered. The computed FBD value was found to be significantly different between groups, using a Student t-test ($p = 0.004$). This difference likely indicates the disruption of some fiber fascicle bundles where lesions have occurred.

6.5.2.3 Fiber bundle densities at three sites along the metacarpal of normal SDFTs

It is generally accepted that the mechanical strength of the tendon is proportional to its FBD values. From segmented images, the mean FBD calculated for the three sites of the 8 normal tendons are presented in Figure 6.11. These results show that the mean FBD was highest in 5

cases out of 8 in the proximal part (Nor. 1, 2, 3, 6, and 8), 2 cases in the middle part (Nor. 4 and 7), and 1 case in the distal part (Nor. 5). Inversely, the mean FBD value was lowest in the distal part in 7 cases out of a total of 8 (all except Nor. 5). When averaged over the whole dataset, the mean FBD was 54 ± 5 for the proximal, 50 ± 7 for the middle, and 48 ± 8 for the distal segments, respectively (not significantly different based on an analysis of variance with the Bonferroni test for multiple comparisons, $p > 0.05$). Figure 6.12 shows 3D reconstructions of the three parts of a typical normal SDFT: the reconstruction was achieved by stacking successive realigned and segmented images, from which we can appreciate the continuity of 3D structures and the mean FBD. Images of Figure 6.12 were taken from our clinical dataset.

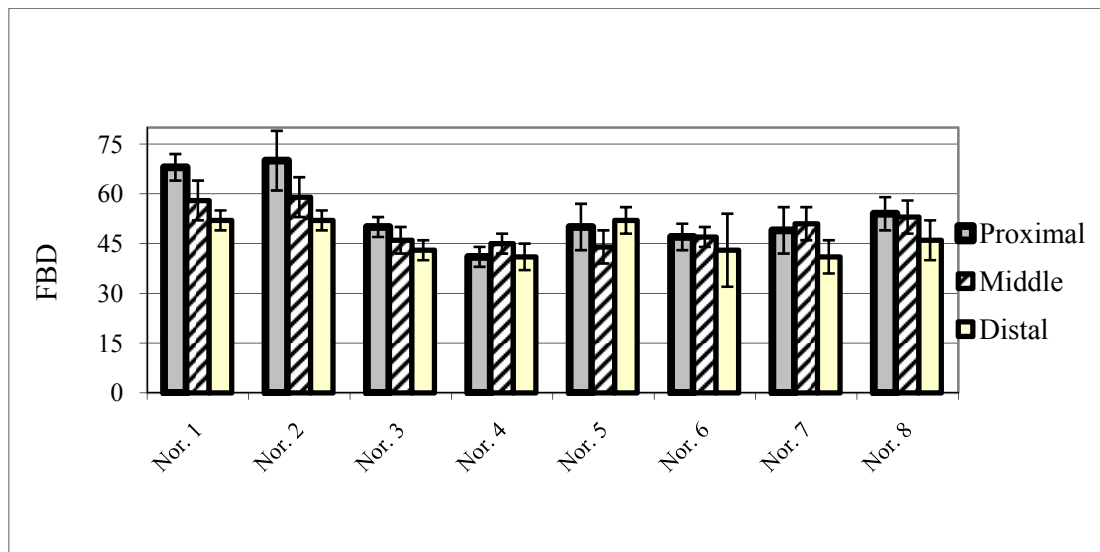


Figure 6.11 Fiber bundle density (FBD) at each site of the 8 normal SDFTs.

6.6 Summary and conclusion

In this study, we have presented an original segmentation method applied on B-scan images for the purpose of quantifying internal structures of SDFTs. This method consists of two steps: the first step is the proposed algorithm dedicated to thin hyper-echoic structures observed on the images to facilitate their extraction and the second consists in morphological

operations applied on enhanced images to finalize the segmentation of binary closed structures.

The originality of this study is the proposed thinning algorithm adapted to handle B-scan ultrasound images. After reviewing analytical properties of existing shock filters and their control parameters (Alvarez et Mazorra, 1994; Coulon et Arridge, 2000; Gilboa, Sochen et Zeevi, 2002; Komprobst, Deriche et Aubert, 1997; Osher et Rudin, 1990; Osher et Rudin, 1991; Remaki et Cheriet, 2003; Rudin, 1987), we chose the analytical form of Alvarez and Mazzora (1994) and the numerical scheme described in (Remaki et Cheriet, 2003) to formulate the proposed shock filter thinning algorithm. Inspired by analytical properties and the *sign* of the shock function of classical deconvolution algorithms (Alvarez et Mazorra, 1994; Remaki et Cheriet, 2003), we were able to extract hyper-echoic structures “by their thinning” using an adequate shock function. The behavior of the thinning algorithm in the 1D case was related to analytical properties of the chosen function of shock. It is to note that the existence of a unique solution, the stability and convergence of the numerical scheme have already been proven in 1D (Alvarez et Mazorra, 1994; Remaki et Cheriet, 2003).

The analytical and numerical 2D models of the thinning algorithm, derived from the 1D formulation, are expected to be mathematically and numerically well-posed. The 2D algorithm involves one main parameter: the input standard deviation σ of the Gaussian operator G_σ , which smoothes B-scan images. This parameter was pre-estimated based on our whole database, as the mean thickness of hyper-echoic structures and it was fixed to 10 pixels ($2\sigma \approx 10$ pixels). An optimal σ could provide symmetrical smoothed curve surfaces of 2D local maxima “similar to the 1D sinusoidal signal” (Alvarez et Mazorra, 1994; Coulon et Arridge, 2000; Komprobst, Deriche et Aubert, 1997; Rougon et Preteux, 1995), however, structures whose thicknesses are smaller than 2σ may not be enhanced adequately (large smoothing can cause the loss of these structures).

The effectiveness and robustness of the segmentation method have been tested by extracting the FBD on segmented-simulated B-scan images (238 images), obtained from two normal SDFT specimens, which were subject to a standard histomorphometric evaluation (the gold standard) (Leblond et al., 2008). The agreement between measured and ground truth values confirmed the accuracy of the imaging technique. Also, the statistical analysis on FBD confirmed that our segmentation method could objectively discriminate normal from injured SDFTs. Indeed, the mean FBD of injured SDFTs was smaller (39 ± 7) than that of normal ones (51 ± 9). This clearly reflects the disruption of the thinnest interfascicular spaces and of their corresponding fiber fascicle bundles where lesions occurred (Crevier-Denoix et al., 2005; Martinoli et al., 1993). The calculated FBD corroborated values found by a method-based decompression algorithm of B-scan images applied by us on the same B-scan image dataset (Meghoufel et al., 2010), where FBD values were found to be 50 ± 11 for normal and 40 ± 7 for injured tendons.

The FBD statistical analysis of 8 normal SDFT cases could not confirm that the proximal and distal sites of the SDFT had highest and lowest mean values. This seems to reflect *in vitro* results (Crevier-Denoix et al., 2005), showing that mechanical properties of a normal tendon are relatively homogeneous over its entire length. Nevertheless, this disagrees with the observation of a higher occurrence of lesions in the distal metacarpal site (O'Sullivan, 2007). A larger database would certainly be required to confirm or infirm the hypothesis of a link between the fiber bundle density and occurrence of lesions.

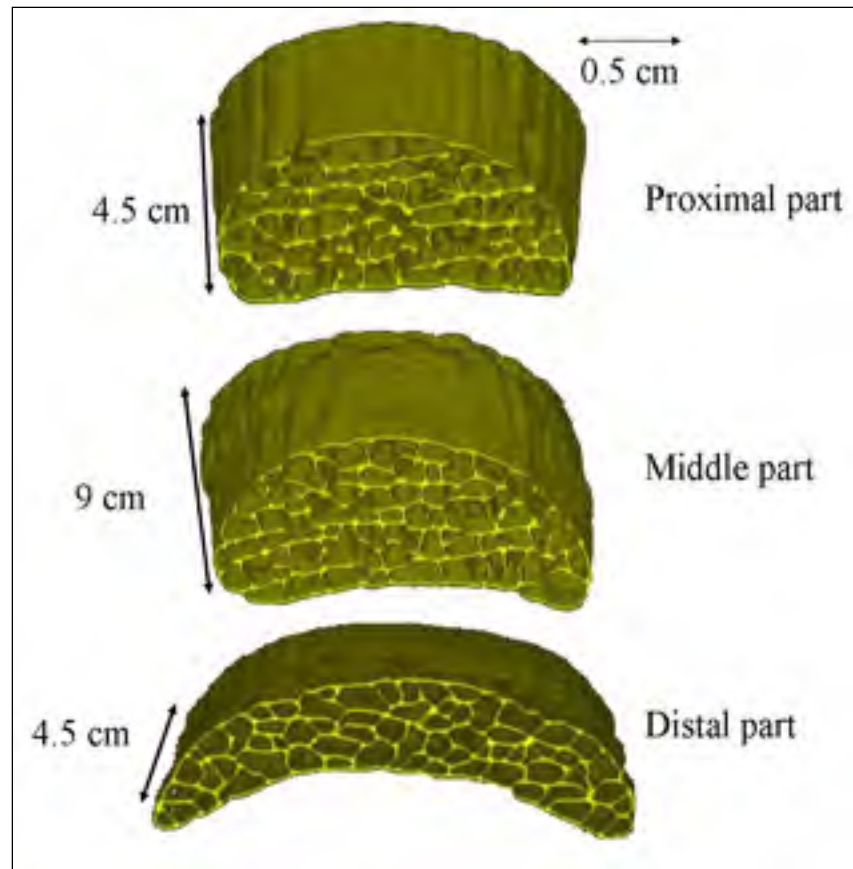


Figure 6.12 Various 3D views of different sites of a healthy tendon located in the metacarpal region.

6.7 Acknowledgements

This study was supported by the *Natural Sciences and Engineering Research Council of Canada (NSERC, 107998-06 and 138570-6)* and by the *Chaire de recherche du Canada en imagerie 3D et ingénierie biomédicale (J.A.D.)*. The authors thank L.A. Tudor and C. Lau for reviewing this article.

CHAPITRE 7

3D INTERNAL STRUCTURE CHARACTERIZATION OF THE EQUINE TENDON WITH MACRO-PHOTOGRAPHIC AND B-SCAN ULTRASOUND IMAGES

Ali Meghoufel^{1,2,3}, Guy Cloutier^{3,4}, Guillaume Leblond^{1,2}, Nathalie Crevier-Denoix⁵, and
Jacques A. de Guise^{1,2}

¹Laboratoire de recherche en imagerie et orthopédie, University of Montreal Hospital
Research Center (CRCHUM), Montréal, Québec, Canada

²Département du génie de la production automatisée, Ecole de Technologie Supérieure,
University of Québec in Montreal, Montréal, Québec, Canada

³Laboratoire de biorhéologie et d'ultrasonographie médicale, University of Montreal Hospital
Research Center (CRCHUM), Montréal, Québec, Canada

⁴Department of Radiology, Radio-Oncology and Nuclear Medicine, and Institute of
Biomedical Engineering, University of Montreal, Montréal, Québec, Canada

⁵Biomécanique et Pathologie Locomotrice du Cheval, École Nationale Vétérinaire d'Alfort,
Maisons - Alfort, France

This chapter is submitted as an article in journal "Ultrasound in Medicine & Biology", March 2011.

Résumé

L'objectif principal de cette étude est d'extraire la structure interne du SDFT en utilisant une méthode de segmentation originale appliquée sur des images macrophotographiques. Huit SDFTs cadavériques normaux et 2 SDFTs cadavériques lésés ont servi à produire 71 ± 38 macrophotographies par spécimen. Les résultats de la segmentation ont permis d'évaluer la structure interne du SDFT. La densité des faisceaux fibreux (FBD) a été similaire à celle obtenue à partir des échographies segmentées et elle était de 44 ± 11 pour des SDFTs normaux et 36 ± 8 pour des SDFTs lésés. Les FBDs estimées sur les trois sites prédéterminés le long d'un SDFT normal étaient de 48 ± 7 pour le site proximal, 45 ± 9 pour le site médial et 38 ± 7 pour le site distal. La similitude des résultats de segmentation et de quantification obtenue à partir des images macrophotographiques et des images échographiques prouve la robustesse de la méthode de segmentation et le réalisme de la caractérisation de la structure interne du SDFT.

Mots-clés : Tendon équin, images macrophotographiques, images échographiques, segmentation, densité des faisceaux fibreux.

Abstract

The main purpose of this study was to assess the internal structure of the superficial digital flexor tendon (SDFT) using an original segmentation technique applied on macro-photographic images. Eight normal and 2 injured cadaveric SDFT specimens were used to generate around 71 ± 38 macro-photographic images per specimen. The segmentation results allowed assessing the 3D internal structure of the SDFT. The estimated fiber bundle density (FBD) was found to be equivalent to that obtained with ultrasound B-scans and was 44 ± 11 for normal SDFTs and 36 ± 8 for injured ones. The FBD estimated at predetermined sites along normal SDFTs had incremental high-to-low values from the proximal to distal sites and were 48 ± 7 for the proximal site, 45 ± 9 for the middle site and 38 ± 7 for the distal site. The similarity of the segmentation and quantification results obtained with macro-photography and B-scan images proves the robustness of the proposed technique and the realism of the internal structure characterization of the SDFT.

Keywords : Equine tendon, macro-photographic images, segmentation, fiber bundle density, ultrasound B-scan imaging.

7.1 Introduction

Injuries to human and animal tendons are common conditions seen by clinicians and veterinarians (Dourte, Kuntz et Soslowsky, 2008; O'Sullivan, 2007; Pinchbeck et al., 2004; Smith et Schramme, 2003). Several studies based on biochemical, histological and biomechanical analyses have been conducted to better understand the conditions of tendon injury occurrence in both human and animals (Abreu, Leigh et Derwin, 2008; Bland et Ashhurst, 1997; Bosch et al., 2010; Fan et al., 1997; Fornage, 1986; Fujioka et al., 1997; Fung et al., 2009; Kannus, 2000; Lake et al., 2009; Okuda et al., 1987; Sun et al., 2006; Zhang, Young et Birk, 2003). More specifically, the equine superficial digital flexor tendon (SDFT) has been extensively studied because of the high incidence of injuries during racing (Bosch et al., 2010; Davankar et al., 1996; Gillis et al., 1997; Kobayashi et al., 1999; O'Sullivan, 2007; Webbon, 1973; Yamasaki et al., 2001). Various studies focused on evaluating the functional prognosis of equine SDFT injuries using ultrasound imaging (Denoix et Busoni, 1999; Garcia, Hornof et Insana, 2003; Meghoulfel et al., 2010; Van Schie et al., 2000a; Wood, Sehgal et Reef, 1994). An objective evaluation allows veterinarians to accurately follow the healing process and help them deciding if horses can return to competition without risk of relapse.

Among B-scan ultrasound image analysis studies, we can note those qualitatively describing features of the SDFT. Denoix and Busoni (1999) revealed the presence of parallel and hyperechoic structures on B-scan images of a normal tendon (see Figure 7.1(c)) and hypoechoic textures within lesions of injured SDFT. Van Schie, et al., (2000a) attempted to discern the sources of the hyperechoic structures using texture analysis and first-order grey-level representation. Conflicting results have, however, been reported stating that the interfascicular spaces that surround fiber bundles do not contribute to the hyperechogenicity of images. The origin of these structures was objectively elucidated by computer simulation (Meghoulfel et al., 2010). Results revealed that they are caused by coherent specular reflections at the interfascicular spaces.

The SDFT features observed on B-scans were used to quantify the internal structure of the SDFT. Wood, Sehgal and Reef (1994) and Ferrari et al., (2006) proposed a manual segmentation technique to delineate the contours of the lesions. An echotextures classification was also performed to discern normal from injured SDFTs : Nam-Deuk et al., (1998) and Van Schie, et al., (2000a) used respectively a discrete wavelet and first-order grey-level presentation on B-scan ultrasound images. However, no studies have been reported to objectively segment and identify fiber bundles.

Veterinarians need a reliable tool to help quantify the internal structure of the tendon and to monitor the progress of the healing process. In fact, quantification of the intact fiber bundles and those regenerated during the healing process allows veterinarians to evaluate the integrity of the tendon. To respond adequately to this goal and to provide an objective quantification of the internal structure of the SDFT, we introduced an original imaging technique in a recent study (Meghoufel et al., 2011b). The technique is based on a robust shock filter thinning algorithm, able to extract the hyperechoic structures observed on B-scans. Segmented structures could be processed to identify fiber bundle densities (FBD) and their corresponding fiber bundle area (FBA), which could discriminate normal from injured SDFTs. Also, the estimated FBD showed variable densities on three preferential sites of the tendon. Indeed, high, moderate and low densities were observed at the proximal, middle and distal sites, respectively.

To extend the applicability of our imaging technique (Meghoufel et al., 2011b) to images other than B-scans, and to validate its accuracy, the purpose of the current study was to segment and quantify internal structures of the SDFT with macro-photographic images representing the cross sectional area (CSA) of anatomical cuts of cadaveric SDFTs (Leblond, et al., 2008). Accuracy was assessed by comparing macro-photographic and B-scan images. Reported similar quantification results allow to objectively confirm the realism and accuracy of extracted internal structures of the SDFT.

7.2 Materials and Methods

7.2.1 Macro-photograph data collection

The collagen fiber is the basic element of a tendon, and it is composed of bunches of collagen fibrils, which is the smallest tendon unit visible using light microscopy (O'Brien, 1997). Fibers are arranged in primary, secondary and tertiary bundles. Primary fiber bundles combine to form a single secondary fiber bundle; and secondary fiber bundles then combine to form a single tertiary fiber bundle (Kastelic, Galeski and Baer, 1978). Fiber bundles are surrounded by a loose connective tissue, called the interfascicular space. All fiber bundles are regularly parallel to the SDFT loading axis.

The macro-photographic image dataset was obtained by Leblond et al., (2008). In this study, the authors used cadaveric SDFT specimens: 8 normal and 2 injured SDFTs were isolated from the forelimbs of horses of various breeds, killed at the abattoir for reasons unrelated to this study. The limbs, cut at the carpo-metacarpal junction, were stored frozen at -20° C in plastic bags until the day of the experiment. SDFTs were embedded in a resin solution, entirely cut in 1.3 mm regularly-spaced transverse slices on a cutting band system (Exakt 300, Oklahoma City, OK, USA) and photographed using a stereo microscope (Nikon SMZ-U, JPN). A typical macro-photographic images is presented in Figure 7.1(a)-(b), where panel (a) represents a CSA of a normal SDFT. Bright structures are the interfascicular spaces and the structures they enclose are fiber bundles. Few bright structures are visible on the image of panel (b), which represents a CSA of a damaged tissue in healing. An average of 71 ± 38 images was collected for each complete specimen tendon.




Figure 7.1 Typical macro-photographic and B-scan ultrasound images of a SDFT. (a) CSA of a normal SDFT at the proximal site; (b) CSA of a damaged tissue in healing at the distal site; and (c) B-scan ultrasound image at the distal site (Meghoufel et al., 2011b).

The external shape of a SDFT varies along its axis. As described in Crevier-Denoix, et al., (2005) and Meghoufel, et al., (2011b) three sites (proximal, middle and distal) can be identified and related to mechanical strength properties. Statistical analyses were performed on FBD through those sites by quantifying segmented B-scan images and results revealed variable densities (Meghoufel et al., 2011b). In the current study and as described in next sections, similar measurements on FBD properties were conducted using segmented macro-photographic images.

7.2.2 Segmentation technique

The proposed segmentation technique was developed by us, and consists in extracting bright structures (interfascicular spaces) from B-scan images (Meghoufel et al., 2011b). The technique is a combination of a shock filter algorithm, which allows the thinning of bright structures contained in the images, followed by the application of mathematical morphological operations on the thinned structures to obtain binary closed contours. The rationale for applying the same processing method to extract macro-photographic image features is that bright structures correspond to interfascicular spaces that surround fiber bundles for both image modalities (see Figure 7.1(a) and (c)).

7.3 Results

7.3.1 Segmentation performance

Figures 7.2(a)-(b) show a typical result of the proposed segmentation technique applied to macro-photographic images of Figures 7.1(a)-(b). As seen in panel (a), extracted interfascicular spaces coincide well with the main structures of Figure 7.1(a) that represents a CSA of a normal SDFT. In Figure 7.2(b) that corresponds to a CSA of a damaged tissue in healing, regions where interfascicular spaces are not or barely visible are poorly segmented and have not enough information about fiber bundles. Figure 7.2(c) presents the extracted bright structures from the B-scan that correspond to the interfascicular spaces.

In the quantitative assessment that follows, a fiber bundle unity was defined as the smallest closed structure in segmented images. Extracted features are the FBD and their corresponding FBA from segmented images. FBD and BAF are automatically calculated on each image; an averaging is then applied to values extracted from all images that constitute the site of the SDFT.

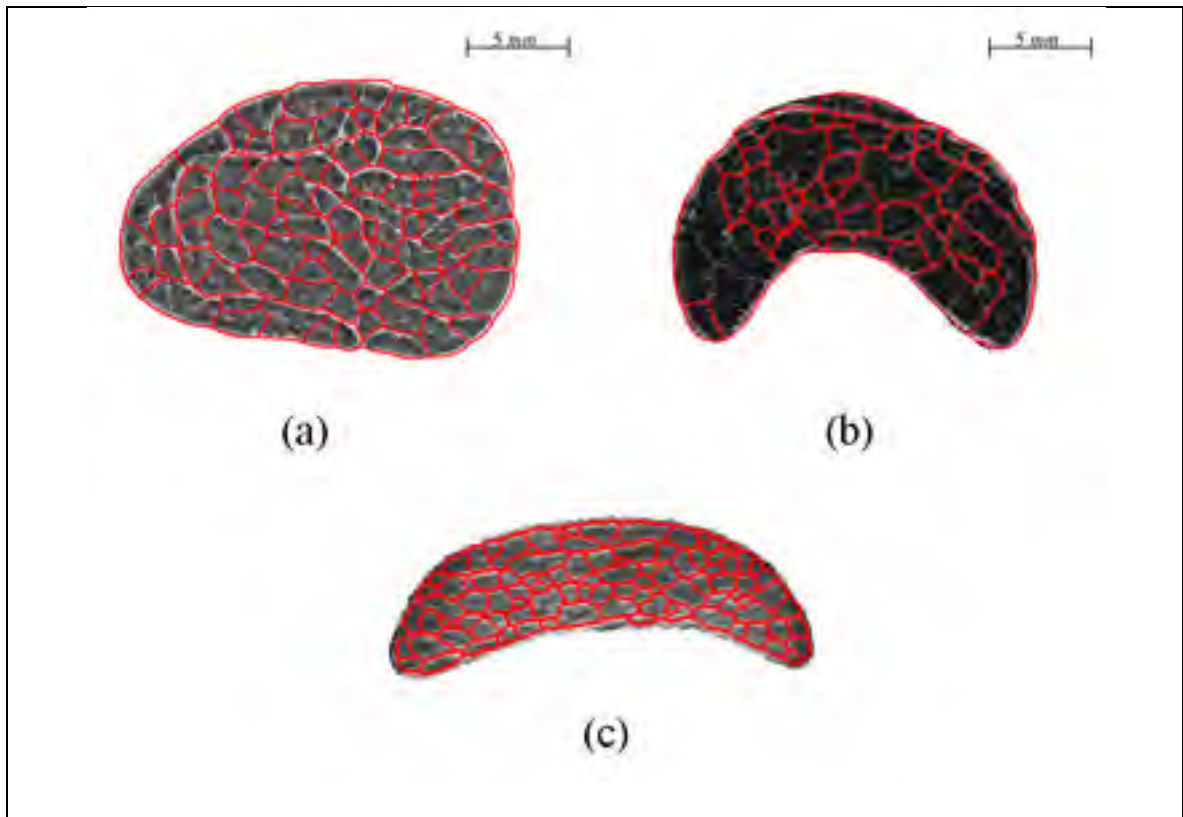


Figure 7.2 Segmentation of interfascicular spaces on macro-photographic and B-scan ultrasound images of Figure 7.1. (a) Interfascicular spaces fully segmented; (b) interfascicular spaces partially segmented because of the presence of lesions; and (c) hyperechoic structures fully segmented on B-scan ultrasound image (Meghoufel et al., 2011b).

7.3.2 Differentiating normal from injured SDFTs

As presented in Table 7.1 - [Tableau 7.1], FBD and FBA values could discriminate normal from injured SDFTs. As noticed, the segmented macro-photographic image dataset provided the same discriminating trend as B-scan processing (Meghoufel et al., 2011b). The average FBD value was significantly larger in normal than injured specimens ($p < 0.05$), and inversely, the FBA increased for pathological cases ($p < 0.05$). The average FBD and its corresponding FBA were 44 ± 11 and $1.53 \pm 0.26 \text{ mm}^2$ for normal SDFTs, and 36 ± 8 and $2.89 \pm 0.50 \text{ mm}^2$ for injured ones. These results corroborate the study by O'Sullivan (2007) :

the inflammatory state of injured tendons results in an increase in FBA, while the resulting damage to fiber bundles involves a decrease in FBD.

Tableau 7.1 FBD and their corresponding FBA for the macro-photographic image dataset. *p*-values are reported for the group differences of each dataset

		N	FBD	FBA in mm ²
<i>From macro-photography</i>	Normal specimens	8	44 ± 11	1.53 ± 0.26
	Injured specimens	2	36 ± 8	2.89± 0.50
	<i>p-value</i>	-	0.005	0.003
³ <i>From B-scans</i>	Normal specimens	8	51 ± 9	1.36± 0.33
	Injured specimens	5	39 ± 7	1.85± 0.56
	<i>p-value</i>	-	0.004	0.007

7.3.3 Density distribution of fiber bundles at different sites of normal SDFTs

We now focus on the quantification of FBD values at three sites along normal SDFTs; injured specimens are excluded from this analysis. The average FBD values calculated from all 8 normal specimens of the segmented macro-photographic image dataset indicate that fiber fascicle bundles are highly dense at the proximal site, moderately dense at the middle site, and weakly dense at the distal site. As shown in Figure 7.3, the average FBD values at the proximal, middle and distal sites were 48 ± 7 , 45 ± 9 and 38 ± 7 . Using the Wilcoxon signed-rank tests on the FBD values of the 8 normal specimens, a significant difference was observed between the proximal and the distal sites ($p < 0.05$) and also between the middle and the distal sites ($p < 0.05$). However, no significant difference was observed between the proximal and the middle sites ($p > 0.05$). Recall the estimated values from the B-scan dataset at the same sites that were 54 ± 5 , 50 ± 7 and 48 ± 8 , respectively (Meghoufel et al., 2011b) with no significant differences.

³ Results already published in Meghoufel et al., (2011b) The Macro-photography and the B-scan image dataset were obtained from different SDFTs specimen. FBD is the fiber bundle density and FBA is the fiber bundle area.

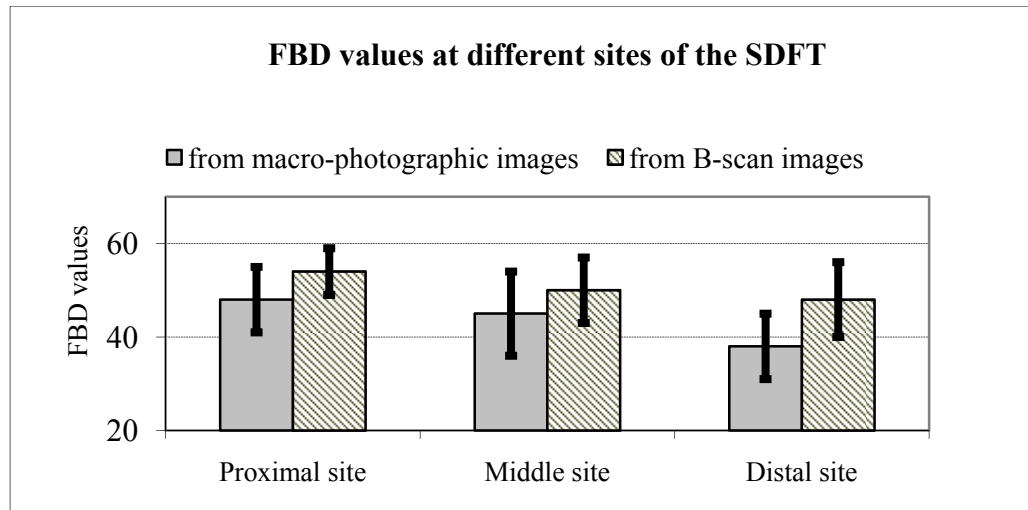


Figure 7.3 FBD values at various sites of a normal SDFT from each dataset.

Figure 7.4 shows 3D views of SDFT examples corresponding to the three sites reconstructed from segmented images taken from our macro-photographic database. Figures 7.4(a)-(c) represent the proximal, middle and distal sites of a normal specimen, from which we can appreciate their external geometries and the distribution of FBDs. The thinned flatten distal site, known for its prevalence of injuries (see Figure 7.4(d)), is characterized by a low value of FDB that may explain its weakened mechanical strength compared to the more proximal sites.




Figure 7.4 3D views of three selected sites : (a), (b), and (c) are the proximal, middle and distal sites of a normal SDFT ; and (d) represents disrupted fiber bundles at the distal site of an injured SDFT.

7.4 Discussion and summary

The purpose of this study was to extend the applicability of a technique based on a shock filter thinning algorithm to segment macro-photographic images to assess the internal structure of the SDFT. The segmentation was performed to ensure the objectivity and the realism of extracted internal structures with dataset other than B-scans (Meghoufel et al., 2011b). The FBD and FBA values found by processing macro-photographic and B-mode images were very close to each other.

We have identified items we called fiber bundles unities and segment them (smallest closed structure). We have not classified them into primary, secondary or tertiary fiber bundle. To

know their nature, we compare their diameter with those estimated and classified by Kastelic, Galeski et Baer, (1978), by Jozsa and Kannus (1997) and by Kannus (2000). Knowing FBA mean values of normal SDFTs, i.e. $1.53 \pm 0.26 \text{ mm}^2$ for macro-photographic images and $1.36 \pm 0.33 \text{ mm}^2$ for B-scans (Table 7.1), we could approximate their shape to a circle and then estimate their diameter ($FBA \approx \pi \times (\text{diameter}/2)^2$). The diameters varied from 1146 μm to 1567 μm for macro-photographic images, and from 1271 μm to 1510 μm for B-scans. These values are similar to the diameter of the tertiary fiber bundle estimated in (Jozsa et Kannus, 1997; Kannus, 2000; Kastelic, Galeski et Baer, 1978), that varied from 1000 μm to 3000 μm . Thus, extracted interfascicular spaces from both types of images surrounded likely tertiary fiber bundle fascicles.

Veterinarians qualitatively analyze routinely B-scan images to decide on the integrity of a tendon. We believe that, in light of our results, the tertiary fiber fascicle bundles can be probably identified and used to differentiate between a normal and an injured SDFTs. Unfortunately, our image processing method does not seem to provide information on tendon substructures, such as secondary and primary fiber bundles, thus limiting the assessment of SDFT integrity to its largest structures. Note that image resolution did not seem to be a limiting factor since similar quantitative results on FBD and FBA were obtained for both macro-photography and B-scan image analyses (Table 7.1)[Tableau 7.1].

We have already reported high to low densities of fiber bundle fascicles for the proximal to distal sites of a normal SDFT using B-scans (Meghoufel et al., 2011b). Quantification from macro-photographic images revealed a similar finding and showed that fiber bundle density is high at the proximal site and low at the distal site of normal SDFTs. This may indicate that the tendon has greater mechanical strength at the proximal site and less at the distal site, which corroborate the observation of a higher occurrence of lesions at the distal metacarpal site (O'Sullivan, 2007), although the study conducted in (Crevier-Denoix et al., 2005)

showed that mechanical strength properties are homogeneous over the entire length of the tendon.

7.5 Acknowledgments

This study was supported by the *Natural Sciences and Engineering Research Council of Canada (NSERC, 107998-06 and 138570-6)*, by a *National Scientist award of the Fonds de la Recherche en Santé du Québec (G.C.)* and by the *Chaire de recherche du Canada en imagerie 3D et ingénierie biomédicale (J.A.D.)*. The authors thank the team of the *Centre d'Imagerie et de Recherche sur les Affections Locomotrices Equines (CIRALE)*, Ecole Nationale Vétérinaire d'Alfort for logistical support.

CHAPITRE 8

DISCUSSION GÉNÉRALE

8.1 Résumé et originalité du travail

Ce travail avait pour origine le besoin de concevoir des méthodes d'analyse permettant de faciliter le diagnostic de l'intégrité du SDFT à partir des examens cliniques. L'analyse préliminaire des données échographiques a permis de mettre en relief deux besoins importants : la compréhension du contenu informationnel et structural des échographies et la quantification de faisceaux fibreux à partir de ces images. Les objectifs de la thèse ont alors été formulés comme suit : concevoir une méthode de simulation afin de comprendre l'origine des principales structures visibles sur une échographie clinique et d'intégrer cette information dans des approches de segmentation et de quantification de la structure interne du SDFT.

Le premier objectif de cette thèse était donc de bien comprendre le contenu informationnel des échographies cliniques du SDFT et d'établir une relation réelle entre toutes les structures visibles sur ces images et le contenu anatomique réel du tendon. L'investigation du contenu informationnel a été menée par la simulation. Nous avons choisi un simulateur principal basé sur la résolution de l'équation de la propagation des ondes US à travers le tissu du SDFT. Le Logiciel Wave2000 Pro (Cyberlogic Inc., New York, NY, États-Unis, 2010) résout cette équation par la méthode de différences finies introduite par Schechter et al., (1994). Ce logiciel offre la possibilité de reproduire fidèlement une acquisition clinique, par exemple en intégrant les propriétés bioacoustiques des composants du tendon dans le domaine de propagation des ondes US. Nous pouvons aussi reproduire la position réelle de la sonde échographique et du tissu du SDFT et la position de l'angle de balayage. Un deuxième simulateur a été utilisé pour valider les résultats produits par Wave2000 Pro. Ce simulateur se base sur le modèle linéaire de Bamber et Dickinson (1980) qui dérive de l'équation de propagation des ondes US selon les hypothèses de Huygens (Benson et al., 2010). Reproduire

des caractéristiques échographiques similaires par les deux modèles de simulation renforce l'établissement de l'information *a priori* sur l'origine de toutes les structures visibles sur les échographies cliniques. Cette information *a priori* a permis une segmentation et une quantification très réaliste de la structure interne du tendon et des faisceaux fibreux qui la constituent.

Les méthodes de segmentation développées dans cette thèse se divisent en deux approches : une méthode de segmentation dédiée exclusivement aux échographies (Meghoufel et al., 2010) et une autre, plus générale, dédiée à la segmentation des images échographiques (Meghoufel et al., 2011b) et macrophotographiques (Meghoufel et al., 2011a).

La première méthode de segmentation a été proposée au début de cette thèse conformément aux objectifs tracés pour extraire la structure interne du tendon à partir des échographies cliniques (Meghoufel et al., 2010). Cette approche se base sur le recouvrement de l'enveloppe du signal RF 2D par décompression logarithmique (Prager et al., 2003), suivi par l'application d'opérations morphologiques sur l'enveloppe recouverte. Durant la réalisation de cet objectif, nous avons obtenu une nouvelle base de données d'images macrophotographiques du SDFT, héritée du travail de Leblond (2006). L'acquisition de cette nouvelle base de données nous a encouragé à extraire les structures internes du SDFT à partir des macrophotographies. Dédire des structures semblables à partir des deux types d'images confirme que ces structures sont représentatives de la réalité anatomique du tendon. Pour ce faire, nous avons présenté une deuxième méthode de segmentation générale dédiée pour extraire la structure interne du SDFT à partir des échographies (article n°2, (Meghoufel et al., 2011b)) et à partir des macrophotographies (article n°3, (Meghoufel et al., 2011a)). Cette méthode se base essentiellement sur l'introduction d'un nouvel algorithme morphologique que nous avons appelé algorithme d'amincissement de choc. Cet algorithme est inspiré des algorithmes de déconvolution classique des filtres de choc (Alvarez et Mazon, 1994; Osher et Rudin, 1991; Coulon et Arridge, 2000; Gilboa, Sochen et Zeevi, 2002; Komprobst,

Deriche et Aubert, 1997; Osher et Rudin, 1990 ; Remaki et Cheriet, 2003; Rudin, 1987). La propriété de l'amincissement fut obtenue par l'introduction d'une nouvelle fonction de choc. L'algorithme d'amincissement fut complété par l'algorithme du LPE pour terminer la segmentation de la structure interne du SDFT.

À l'aide du premier simulateur d'échographies (Meghoufel et al., 2010), nous avons élucidé d'une manière objective que les structures hyperéchogènes observées sur les échographies acquises à 7,5 MHz sont le résultat de la rétrodiffusion des ondes US sur les interstices. Les épaisseurs et les orientations de ces interstices par rapport à l'axe de propagation des ondes US sont étroitement liées à la longueur d'onde λ ($\approx 205 \mu\text{m}$). Les interstices qui contribuent à la rétrodiffusion et à la formation des structures hyperéchogènes sont généralement ceux qui sont placés perpendiculairement aux faisceaux des ondes US et dont les épaisseurs sont supérieures à la longueur d'onde λ . Nous avons aussi observé qu'au fur et à mesure que la fréquence augmente de 5 à 13 MHz, la densité des structures hyperéchogènes augmente. La diminution de la longueur d'onde λ génère donc plus de structures hyperéchogènes. Ces résultats sont corroborés par le deuxième simulateur (Meghoufel et al., 2011b) et valident les conclusions hypothétiques des études précédentes (Crevier-Denoix et al, 2005; Garcia, Hornof et Insana, 2003; Martinoli et al, 1993; Schie Van et Bakker, 2000; Van Schie et al, 2001; 2003).

Pour valider cette simulation, la première méthode de segmentation a été appliquée sur les images simulées pour extraire les interstices responsables de la formation des structures hyperéchogènes et les faisceaux enfermés par ces interstices. Deux cent trente-huit échographies synthétiques ont été obtenues à partir des macrophotographies de deux SDFTs, qui ont à leur tour été évaluées par une histomorphométrie de référence réalisée par Leblond et al., (2008). Une quantification statistique du nombre moyen et de la surface moyenne des faisceaux a été réalisée. Nous avons estimé que le nombre moyen de faisceaux était de 44 ± 8 et la surface moyenne était de $1,60 \pm 0,47 \text{ mm}^2$. Ces valeurs sont similaires aux valeurs de

référence déduites par Leblond et al., (2008) [42 ± 5 pour le nombre moyen et de 1.76 ± 0.60 mm² pour la surface moyenne]. La similitude entre ces valeurs démontre le réalisme de la simulation et la précision de la première méthode de segmentation.

Nous avons étendu l'application de notre première méthode de segmentation sur les échographies cliniques pour extraire les faisceaux fibreux qui constituent les tendons de notre base de données. Le nombre moyen de faisceaux fibreux estimé à partir d'échographies des SDFTs lésés (40 ± 7) était inférieur à celui estimé à partir des échographies des SDFTs normaux (50 ± 11) [$p < 0,05$]. Une tendance inverse a été observée concernant la surface moyenne des faisceaux fibreux : la surface moyenne estimée à partir des échographies des SDFTs normaux était de $1,33 \pm 0,36$ mm² et celle estimée à partir des échographies des SDFTs lésés était de $1,83 \pm 0,25$ mm² [$p < 0,05$]. Cela indique clairement la rupture des interstices les plus fins et de leurs faisceaux fibreux où les lésions se produisent (Crevier-Denoix et al, 2005; Martinoli et al, 1993; O'Sullivan, 2007). La valeur de la surface moyenne des faisceaux fibreux des SDFTs normaux corrobore la valeur estimée par une autre étude histomorphométrique (Gillis et al., 1997) [$1,41 \pm 0,52$ mm²].

La deuxième méthode de segmentation que nous avons proposée était appliquée pour extraire la structure interne du tendon à partir des échographies cliniques (Meghoufel et al., 2011b) et à partir des images macrographiques (Meghoufel et al., 2011a). L'outil principal de cette méthode, l'algorithme d'amincissement de choc, a été inspiré par les propriétés analytiques de la fonction de choc des algorithmes de déconvolution classique (Alvarez et Mazon, 1994; Remaki et Cheriet, 2003). Nous avons proposé une nouvelle fonction de choc qui assure l'extraction des structures hyperéchogènes en les amincissant morphologiquement. Le comportement de cet algorithme a été démontré en 1D sur des signaux spécifiques et en 2D sur les images échographiques (simulées et cliniques) et sur les images macrophotographiques.

Son application sur des échographies du SDFT a été menée d'abord sur les images simulées par le deuxième simulateur (Bamber et Dickinson, 1980). Les mêmes macrophotographies utilisées pour l'article de (Meghoufel et al., 2010) ont été réutilisées pour cette simulation. La quantification statistique a fourni un nombre moyen de faisceaux fibreux de 40 ± 8 , équivalant au nombre moyen de référence (42 ± 5 , Leblond et al., (2008)). Cela confirme une nouvelle fois la précision de la simulation par le modèle linéaire de Bamber et Dickinson (1980) et la robustesse de la deuxième méthode de segmentation (Meghoufel et al., 2011b).

La quantification statistique sur les échographies segmentées par la deuxième méthode a fourni des valeurs discriminantes entre SDFTs normaux et lésés. Le nombre moyen des faisceaux fibreux était de 51 ± 9 pour les SDFTs normaux et de 39 ± 7 pour les SDFTs lésés ($p < 0,05$). La surface moyenne des faisceaux fibreux était de $1,36 \pm 0,33 \text{ mm}^2$ pour les SDFTs normaux et $1,85 \pm 0,56 \text{ mm}^2$ pour les SDFTs lésés ($p < 0,05$). La même tendance a été observée lorsque la même quantification statistique était appliquée sur les macrophotographies segmentées. Le nombre moyen de faisceaux fibreux était de 44 ± 11 pour les SDFTs normaux et de 36 ± 8 pour les SDFTs lésés ($p < 0,05$). La surface moyenne des faisceaux fibreux était de $1,53 \pm 0,26 \text{ mm}^2$ pour les SDFTs normaux et de $2,89 \pm 0,50 \text{ mm}^2$ pour les SDFTs lésés ($p < 0,05$). Ces valeurs corroborent les valeurs trouvées par la quantification des échographies segmentées par la première méthode de segmentation (Meghoufel et al., 2010).

Les valeurs de la surface des faisceaux fibreux estimées par l'analyse statistique peuvent être reliées à la nature des faisceaux fibreux (primaire, secondaire ou tertiaire). Les diamètres des faisceaux fibreux déduits varient entre 1146 et 1567 μm à partir des macrophotographies et entre 1271 et 1510 μm à partir des échographies. Ces valeurs sont similaires au diamètre des faisceaux tertiaires répertorié dans la littérature (Kannus Jozsa et autres, 1997; Kannus, 2000; Kastelic, Galeski et Baer, 1978), qui varie entre 1000 et 3000 μm . À la lumière de ces

résultats, nous croyons que seuls les interstices qui entourent les faisceaux fibreux tertiaires sont observables par échographie à une fréquence de 7.5 MHz.

Une quantification statistique plus poussée a été appliquée sur les échographies et les macrophotographies des SDFTs normaux (8 tendons de chaque base de données) afin de déterminer le nombre de faisceaux fibreux selon trois sites prédéterminés le long du SDFT. Les SDFTs lésés ont été exclus. L'analyse statistique montre que les faisceaux fibreux sont fortement denses sur le site proximal, moyennement denses sur le site médial, et faiblement denses sur le site distal. Les valeurs trouvées à partir des échographies étaient respectivement de 54 ± 5 , 50 ± 7 et 48 ± 8 faisceaux fibreux pour les sites proximal, médial et distal, sans noter une différence significative entre les trois sites ($p > 0,05$). Les valeurs trouvées à partir des macrophotographies étaient de 48 ± 7 , 45 ± 9 et 38 ± 7 faisceaux fibreux pour les mêmes sites avec une différence significative entre le site proximal et distal ($p < 0,05$) et entre le site médial et le site distal ($p < 0,05$). Cependant, aucune différence significative n'a été observée entre le site proximal et le site médial ($p > 0,05$). Cela peut indiquer que le tendon a une plus grande résistance mécanique sur le site proximal (et médial) et une faible résistance mécanique sur le site distal. Ces résultats corroborent l'étude d'O'Sullivan (2007) qui a observé une fréquence d'apparition de lésions très élevée sur le site distal, bien que l'étude menée par Crevier-Denoix et al., (2005) montre que les propriétés mécaniques sont homogènes sur ces trois sites.

8.2 Limites de l'analyse

La méthode d'analyse des échographies proposée dans cette thèse se distingue par sa capacité à quantifier concrètement la structure interne du SDFT. Cependant, quelques limitations ont été décelées et peuvent générer des erreurs de quantification. Une limitation majeure provient de la segmentation des structures hyperéchogènes sur les échographies. Les interstices placés parallèlement à l'axe de la propagation des ondes US ne sont pas visibles sur les échographies du SDFT (la résolution latérale de la RIS est supérieure aux épaisseurs des

interstices). Les deux méthodes de segmentation présentées dans cette thèse utilisent, en étape finale, une fermeture des interstices par l'algorithme LPE. Cette fermeture génère la création de frontières artificielles qui ne correspondent pas toujours aux interstices non détectés par l'imageur échographique, et par conséquent peut fausser l'estimation de la surface moyenne et le nombre moyen des faisceaux fibreux. Pour remédier à ce problème, nous suggérons l'utilisation d'un dispositif d'acquisition échographique qui permettrait de détecter les interstices placés dans les plans axial et latéral de la coupe échographique avec la même résolution (la longueur d'onde λ). Des systèmes d'acquisition munis d'une sonde semi-circulaire peuvent détecter simultanément les interstices placés dans toutes les directions du plan de coupe (Rouyer, Mensah et Lasaygues (2010) ont inventé une sonde semi-circulaire qui répond à ces besoins, voir Figure 8.1). L'accès aux signaux RF du SDFT (jumelés aux échographies) peut aussi améliorer la segmentation de la structure interne. Des travaux montrent l'apport que constitue le traitement simultané des signaux RF et des échographies correspondantes pour la segmentation (Dydenko et al., 2003).



Figure 8.1 Prototype d'une sonde échographique semi-circulaire proposé par Rouyer, Mensah et Lasaygues (2010)

8.3 Travaux futurs

Afin d'optimiser l'utilisation de cette méthode d'analyse, nous suggérons de suivre les propositions suivantes :

8.3.1 Optimisation et amélioration de la segmentation

La méthode de segmentation qui est sujette à l'amélioration est celle qui utilise l'algorithme d'amincissement de choc. La formulation analytique du modèle 2D est dédiée à traiter l'échographique d'une manière anisotrope (chapitre 6, section 6.3.1.2). La fonction de choc utilise une dérivation directionnelle (le gradient en « y » pour notre cas) pour localiser les maxima locaux sur l'image. Nous pensons qu'une reformulation de la fonction de choc est possible pour avoir un algorithme 2D isotrope. Une relecture plus poussée des algorithmes existants dans la littérature pourrait fournir une telle solution.

Nous avons besoin de fixer au préalable le paramètre de lissage σ pour exécuter cet algorithme (chapitre 6, section 6.3.1.2). Ce paramètre traduit l'épaisseur moyenne des structures hyperéchogènes observées sur les échographies qui est équivalente à 2σ . Un σ optimal pourrait transformer toutes les structures hyperéchogènes visibles sur les échographies en surfaces symétriques similaires à des surfaces sinusoïdales faciles à amincir. Les structures dont les épaisseurs sont plus petites que 2σ peuvent être lissées excessivement et être perdues après lissage. Une étude serait nécessaire pour déterminer une relation entre ce paramètre et les épaisseurs de ces structures.

8.3.2 Classification du processus de cicatrisation

Une suite logique de ce travail concerne évidemment la validation des approches de segmentation sur une base de données de grande taille suivie d'une classification du processus de cicatrisation. Une solution consiste à établir des valeurs optimales de la surface moyenne et du nombre moyen de faisceaux pour discerner un cheval apte à reprendre la

compétition d'un autre en convalescence. Ces mesures peuvent être aussi utilisées comme des caractéristiques robustes dans un problème de reconnaissance des formes pour classifier les étapes de la cicatrisation du SDFT.

8.3.3 Relation entre la densité des faisceaux fibreux et les propriétés mécaniques du SDFT

L'une des conclusions des chapitres 6 et 7 stipule que l'apparition fréquente des lésions sur le site distal est probablement liée à la faible densité des faisceaux fibreux enregistrée sur ce site par rapport aux deux autres sites. Nous suggérons donc d'établir une corrélation mathématique entre les propriétés mécaniques du tendon et le nombre de faisceaux sur une base de données appropriée en évaluant simultanément les propriétés mécaniques avec les procédés existants (Crevier-Denoix et al., 1996; Dowling et Dart, 2005) et la densité des faisceaux fibreux à partir des examens échographiques. Nous pouvons assimiler, par exemple, chaque faisceau fibreux à un amortisseur à ressort et déduire ensuite sa constante de rappel à l'aide de la loi de Hooke (Benson et al., 2010). La constante de rappel du tendon pourrait ensuite être déduite à partir de l'ensemble des faisceaux disposés parallèlement.

8.3.4 Généralisation de la quantification

Ce projet mènera éventuellement à la conception d'une plateforme informatique conviviale s'adressant d'abord à la communauté des vétérinaires équins qui leur permettra d'ajouter une plus-value conséquente aux examens cliniques routiniers chez les chevaux. Ces résultats pourront éventuellement être adaptés à l'étude de tendons et de ligaments chez l'humain.

8.4 Travaux publiés en annexes

Des documents complémentaires réalisés dans le cadre de cette thèse se retrouvent en annexes.

a) L'annexe IV présente le brevet :

Meghoufel, A., G. Cloutier, N. Crevier-Denoix, and J.A. de Guise (2008b) "*Method for Producing Model of Fibrous Structure of Fibrous Tissue*"; Demande de brevet formelle américaine no. 11/867,234. Document Type and Number: United States Patent Application 20080108898, Kind Code: A1.

b) L'annexe V présente les articles de conférence suivants :

Meghoufel, A., G. Cloutier, N. Crevier-Denoix, and J. A. de Guise, (2008c) "A Thinning Algorithm for Equine Tendon Structure Identification from 2D Ultrasound Images," Biomedical Imaging Symposium IEEE, pp. 1565-1568.

Meghoufel, A., J.A. de Guise, N. Crevier-Denoix, and G. Cloutier, (2006) "3D Tissue Characterization of the Equine Superficial Digital Flexor Tendons From In Vivo Ultrasound Images," Ultrasonics Symposium, IEEE, pp. 2080-2083.

c) L'annexe VI présente les résumés publiés dans des comptes rendus de conférences :

Meghoufel, A., N. Crevier-Denoix, G. Cloutier; and J.A. de Guise, (2008a) "Internal Structure Assessment of the Equine Superficial Digital Flexor Tendons from *In Vivo* Ultrasound Images," 6th International Conference on Equine Locomotion Cabourg (Normandy), France, Book of abstracts, pp. 40.

Meghoufel, A., J.A. de Guise, N. Crevier-Denoix, and G. Cloutier, (2007) "B-scan Images simulation of the Equine Superficial Digital Flexor Tendon," Simulation in Healthcare, Journal of the Society for simulation in Healthcare, Vol. 2, No.2. pp. 153.

CONCLUSION

Au cours de ce projet, une méthode d'analyse des échographies originale a permis d'explorer la structure interne du SDFT. En utilisant la simulation et la segmentation des échographies du tendon, nous avons pu extraire une structure interne représentative de l'anatomie réelle du tendon dans une situation *in vivo*. De telles structures peuvent témoigner de l'intégrité d'un tendon normal et de suivre les étapes de la cicatrisation d'un tendon lésé en utilisant seulement une sonde échographique.

Ce travail ouvre la voie à d'autres projets de recherche qui tenteraient de mettre en lumière la relation entre la densité des faisceaux fibreux et les propriétés mécaniques d'un tendon. Une telle relation permettrait d'identifier la charge maximale qu'un cheval peut supporter et de prédire à l'avance les sites prédisposés à une blessure.

Ce travail montre aussi le potentiel de solutions que le domaine du traitement des images peut fournir aux vétérinaires et cliniciens pour accomplir leur tâche routinière. De telles solutions peuvent être généralisées avec toutes les modalités d'imagerie.

ANNEXE I

SIMULATION DES ÉCHOGRAPHIES PAR RÉOLUTION DE L'ÉQUATION DE PROPAGATION DES ONDES ULTRASONORES À TRAVERS UN TISSU BIOLOGIQUE

Théorie : La propagation des ondes US à travers un tissu mou suit un modèle mathématique précis qui est décrit par l'équation de propagation des ondes US en 2D à travers un tissu biologique (Bercoff et al., 2004); le modèle mathématique est le suivant :

$$\left\{ \begin{array}{l} \rho \frac{\partial^2 u}{\partial t^2} = \left(\mu + \xi \frac{\partial}{\partial t} \right) \nabla^2 (u) + \left(\lambda + \mu + \left(\varphi + \frac{1}{3} \xi \right) \frac{\partial}{\partial t} \right) \nabla (\text{div} u) \quad \text{dans } \Omega \\ u(t=0) = u^0 \quad \text{sur } \Gamma_1 \text{ (Sonde : impulsion initiale)} \\ u(x, y, t) = 0 \quad \text{sur } \Gamma_2 \text{ (conditions aux bords)} \end{array} \right. \quad (\text{A I-1})$$

La propagation se fait dans un domaine biologique hétérogène Ω (le tissu mou), délimité par les bords $\Gamma = \Gamma_1 \cup \Gamma_2$ (voir Figure-A I-1). Γ_1 correspond au bord de l'emplacement de la sonde échographique par rapport au domaine d'exploration (le point du départ de la propagation de l'impulsion initiale). Γ_2 correspond au bord qui délimite le domaine Ω (les conditions aux bords). Dans le domaine Ω , ρ représente la densité volumique de chaque matériau du tendon, λ et μ représentent le premier et le deuxième coefficient de Lamé, ξ et φ représentent les viscosités axiale et latérale de chaque matériau, $u = u(x, y, t)$ représente le vecteur dynamique 2D qui est l'amplitude du signal RF 2D exprimé en coordonnées cartésiennes x et y , et t représente le temps. Les symboles ∂ , ∇ et div représentent respectivement la dérivée partielle, le gradient, et l'opérateur divergence.

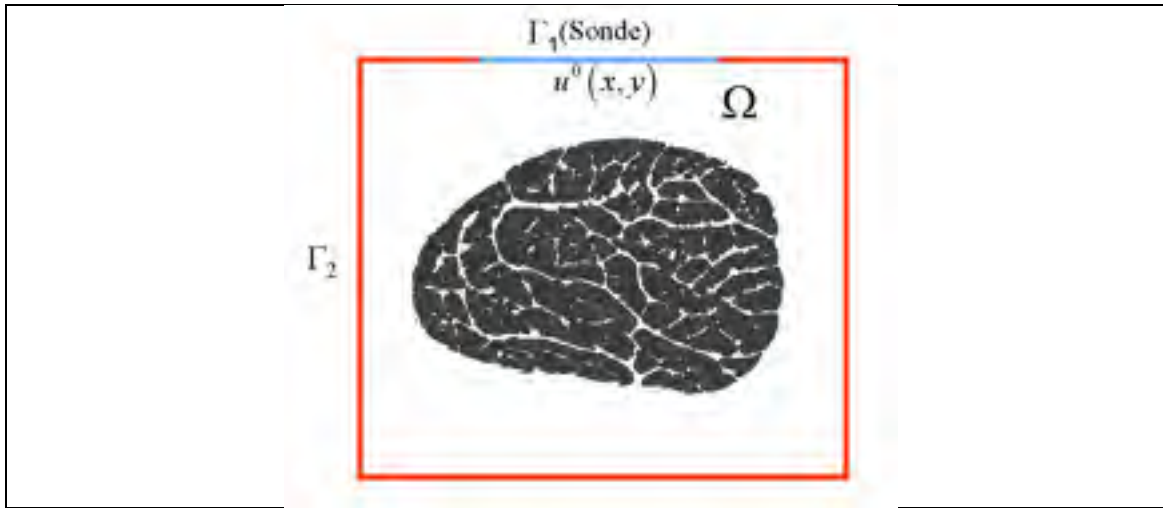


Figure-A I-1 Domaine de propagation des ondes ultrasonores à travers le tendon.
 Ω représente l'espace 2D où le signal dynamique u évolue et $\Gamma = \Gamma_1 \cup \Gamma_2$ représente les deux bords d'intérêt du domaine Ω .

Nous utilisons un logiciel commercial pour simuler la formation des images échographiques : le Logiciel Wave2000 Pro (Cyberlogic Inc., New York, NY, États-Unis). Ce logiciel résout l'équation A I-1 en simulant la propagation des US à travers une section transverse du tendon et produit des images échographiques synthétiques. L'affichage des images est en mode B (voir chapitre 1, section 1.3.2). Analytiquement, la résolution de l'équation A I-1 se fait par la méthode de différences finies décrite par Schechter et al., (1994) et publié dans le journal *Science*.

Formulation numérique de l'équation de la propagation des ondes ultrasonores par Schechter et al., (1994) : étant donné que nous nous intéressons seulement à la formation des images échographiques et non aux effets du cisaillement (associés à la viscosité du milieu), nous négligeons l'effet de la viscosité dans les deux directions, i.e. $\xi = \varphi = 0$. L'équation A I-1 se réécrit donc comme suit :

$$\rho \frac{\partial^2 u}{\partial t^2} = \mu \nabla^2 (u) + (\lambda + \mu) \nabla (\text{div}.u) \quad (\text{A I-2})$$

La résolution de l'équation A I-2 se fait dans l'espace cartésien 2D. Soit $u = (U, V)$ le vecteur déplacement, U et V représentent ses composantes dans les directions axiale et latérale. Les opérateurs mathématiques qui figurent à l'équation A I-2 s'écrivent comme suit :

$$\left\{ \begin{array}{l} \nabla^2 = \left(\frac{\partial^2}{\partial x^2} + \frac{\partial^2}{\partial y^2} \right) \Rightarrow \text{Opérateur Laplacien} \\ \nabla = \left(\frac{\partial}{\partial x}, \frac{\partial}{\partial y} \right) \Rightarrow \text{Opérateur Gradient} \\ \text{div}(\cdot) = \frac{\partial}{\partial x} + \frac{\partial}{\partial y} \Rightarrow \text{Opérateur Divergence} \end{array} \right. \quad (\text{A I-3})$$

Après simplification de l'équation A I-2 par l'utilisation des opérateurs de l'équation A I-3, nous déduisons les deux équations suivantes (une équation pour chaque composante):

$$\left\{ \begin{array}{l} \rho \frac{\partial^2 U}{\partial t^2} = (\lambda + 2\mu) \frac{\partial^2 U}{\partial x^2} + \mu \frac{\partial^2 U}{\partial y^2} + (\lambda + \mu) \frac{\partial^2 V}{\partial x \partial y} \\ \rho \frac{\partial^2 V}{\partial t^2} = (\lambda + 2\mu) \frac{\partial^2 V}{\partial x^2} + \mu \frac{\partial^2 V}{\partial y^2} + (\lambda + \mu) \frac{\partial^2 U}{\partial x \partial y} \end{array} \right. \quad (\text{A I-4})$$

La valeur du signal RF 2D global est estimée en chaque nœud du maillage créé par la méthode des différences finies du domaine Ω (voir la Figure A I-2). Nous assignons à chaque nœud les paramètres acoustiques. Un tendon normal peut être modélisé en deux composantes majoritaires : le collagène et l'eau. Comme le montre la Figure A I-1, le collagène est situé au niveau des faisceaux fibreux (régions grises), l'eau est par contre située dans les interfaces ainsi que le milieu qui entoure le tendon de l'extérieur (le reste du domaine - région blanche). Nous pouvons modéliser et créer une blessure sur la coupe transverse du tendon, par exemple une hémorragie, et nous lui assignons les propriétés

acoustiques du sang frais (voir article n°1, (Meghoul et al., 2010), chapitre 5, section 5.3.1.1). Les propriétés acoustiques du collagène, de l'eau et du sang frais sont obtenues du Tableau 5.1, tirées de (Goss et Dunn, 1980; Kuo, Li et Li, 2001; Moyer et Ridge, 1997). Comme pour les acquisitions cliniques, les échographies simulées sont produites par l'implémentation d'une sonde échographique linéaire de 256 éléments avec une fréquence d'émission de 7,5 MHz. La focalisation de la sonde a été fixée à 12 mm. L'excitation utilisée est une gaussienne modulée par un sinus (condition initiale au bord Γ_1), i.e.

$$\exp\left(-.5\left(\frac{x^2}{\sigma_x^2} + \frac{y^2}{\sigma_y^2}\right)\right)\sin(2\pi fx); \sigma_x, \sigma_y \text{ et } f \text{ sont respectivement la taille de l'impulsion}$$

dans la direction axiale, latérale, et la fréquence d'émission en MHz. Pour un développement complet du speckle (Wagner et al., 1983), la longueur d'onde correspondante $\lambda = c/f$ doit couvrir 10 nœuds, à 7,5 MHz. La longueur d'onde λ est de 205 μm dans direction axiale. σ_x et σ_y ont été établies à une taille égale de $2\sigma_y = 2\sigma_x = 5\lambda \approx 1 \text{ mm}$. La durée de l'impulsion a été fixée à 0,5 microsecondes (μs).

Pour introduire le schéma numérique des différences finies, nous adoptons la notation classique de l'analyse numérique pour approximer la composante U en espace et en temps en un point (x_i, y_j, t_n) par $U_{i,j}^n = U(t_n = \Delta t, x_i = i\Delta x, y_j = j\Delta y)$. Δx , Δy et Δt sont les pas en espace et en temps du maillage (voir Figure A I-2). Les approximations des dérivées partielles de la composante U à l'équation A I-4 s'expriment comme suit :

$$\begin{cases} \frac{\partial^2 U}{\partial^2 t} = \frac{U_{i,j}^{n+1} - 2U_{i,j}^n + U_{i,j}^{n-1}}{\Delta t^2} \\ \frac{\partial^2 U}{\partial^2 x} = \frac{U_{i+1,j}^n - 2U_{i,j}^n + U_{i-1,j}^n}{\Delta x^2} \\ \frac{\partial^2 U}{\partial^2 y} = \frac{U_{i,j+1}^n - 2U_{i,j}^n + U_{i,j-1}^n}{\Delta y^2} \\ \frac{\partial^2 U}{\partial x \partial y} = \frac{U_{i,j}^n - U_{i-1,j}^n - U_{i,j-1}^n + U_{i-1,j-1}^n}{\Delta x \Delta y} \end{cases} \quad (\text{A I-5})$$

Pour une des deux composantes U (par symétrie, V est régie par le même système d'équations), l'équation A I-4 s'écrit :

$$\rho \left(\frac{U_{i,j}^{n+1} - 2U_{i,j}^n + U_{i,j}^{n-1}}{\Delta t^2} \right) = (\lambda + 2\mu) \left(\frac{U_{i+1,j}^n - 2U_{i,j}^n + U_{i-1,j}^n}{\Delta x^2} \right) + \mu \left(\frac{U_{i,j+1}^n - 2U_{i,j}^n + U_{i,j-1}^n}{\Delta y^2} \right) + (\lambda + \mu) \left(\frac{V_{i,j}^n - V_{i-1,j}^n - V_{i,j-1}^n + V_{i-1,j-1}^n}{\Delta x \Delta y} \right) \quad (\text{A I-6})$$

Après simplification, le schéma explicite et itératif des différences finies utilisées s'écrit :

$$\begin{cases} U_{i,j}^{n+1} = c_{ij}^1 U_{i,j}^n + c_{ij}^2 U_{i,j}^{n-1} + c_{ij}^3 U_{i+1,j}^n + c_{ij}^4 U_{i-1,j}^n + c_{ij}^5 U_{i,j+1}^n + c_{ij}^6 U_{i,j-1}^n + c_{ij}^7 V_{i,j}^n + \\ \quad c_{ij}^8 V_{i+1,j+1}^n + c_{ij}^9 V_{i-1,j+1}^n + c_{ij}^{10} V_{i+1,j+1}^n + c_{ij}^{11} V_{i,j+1}^n + c_{ij}^{12} V_{i+1,j}^n + c_{ij}^{13} V_{i,j+1}^n \\ V_{i,j}^{n+1} = c_{ij}^1 V_{i,j}^n + c_{ij}^2 V_{i,j}^{n-1} + c_{ij}^3 V_{i+1,j}^n + c_{ij}^4 V_{i-1,j}^n + c_{ij}^5 V_{i,j+1}^n + c_{ij}^6 V_{i,j-1}^n + c_{ij}^7 U_{i,j}^n + \\ \quad c_{ij}^8 U_{i+1,j+1}^n + c_{ij}^9 U_{i-1,j+1}^n + c_{ij}^{10} U_{i+1,j+1}^n + c_{ij}^{11} U_{i,j+1}^n + c_{ij}^{12} U_{i+1,j}^n + c_{ij}^{13} U_{i,j+1}^n \end{cases} \quad (\text{A I-7})$$

Avec c_{ij}^k $k=1:13$ étant les poids en fonction des paramètres acoustiques simplifiés (pour plus d'information, nous referons les lecteurs à l'article de Schechter et al., (1994)). Le signal RF 2D simulé subit une transformation de Hilbert pour extraire l'enveloppe du signal RF 2D (la partie positive du signal) suivie d'une compression logarithmique et d'un lissage Gaussien pour produire l'image en mode B.

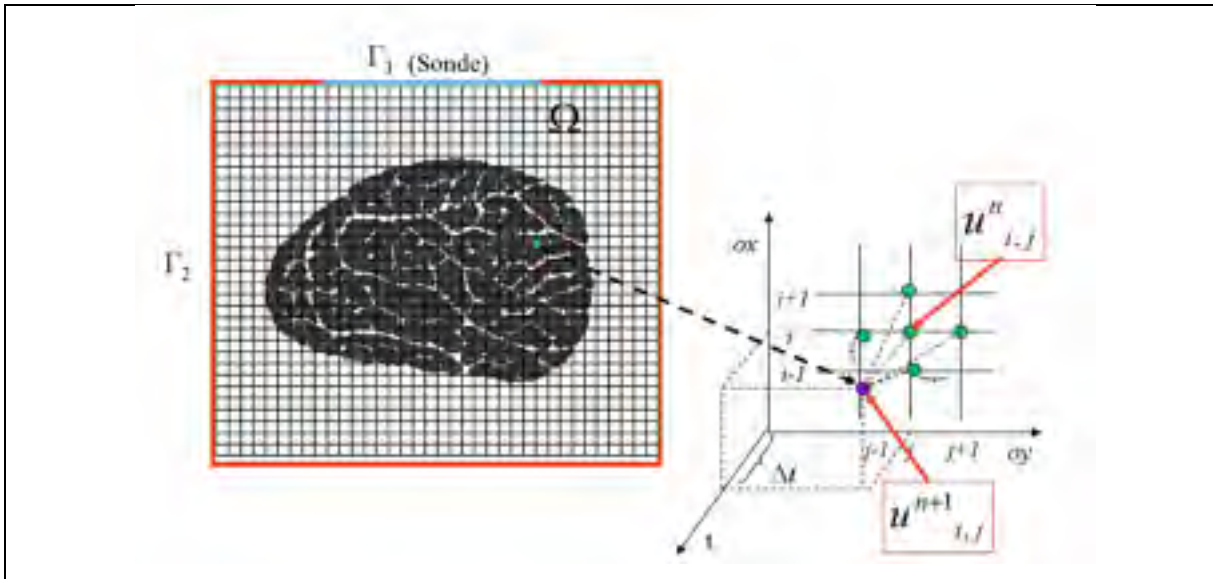


Figure-A I-2 Maillage et discrétisation de l'équation de propagation des ondes US (équation A I-7) par la méthode des différences finies (Schechter et al., 1994).

ANNEXE II

SIMULATION DES ÉCHOGRAPHIES PAR LE MODÈLE LINÉAIRE DE BAMBER ET DICKINSON

Théorie : Une approximation des équations de propagation des US à travers le tissu mou présenté à l'Annexe I a été réalisée par Bamber et Dickinson. Ce modèle se base sur une RIS invariante en espace et en temps. La principale hypothèse derrière l'utilisation de ce modèle est liée à la surface de la région simulée qui est limitée à 2 cm², la cible (carte des impédances) doit être située dans le champ éloigné (champ de Fraunhofer) pour pouvoir utiliser les approximations de Huygens (Benson et al., 2010). Les ondes propagées doivent être planes. Sous ces conditions, la formation tout d'abord du signal RF 3D I_{3d} se fait suivant le modèle mathématique :

$$I_{3d}(x, y, z) = H_{3d}(x, y, z) * T(x, y, z) \quad (\text{A II-1})$$

$T(x, y, z)$ est une fonction qui décrit l'échogénicité du milieu, $H_{3d}(x, y, z)$ est la RIS du système 3D. Sous les hypothèses émises ci-haut, et en considérant l'axe (Ox) comme l'axe de propagation des ondes US, la fonction T s'écrit alors sous la forme suivante :

$$T(x, y, z) = \frac{1}{4} \frac{\partial^2}{\partial^2 x} \left(\frac{\rho(x, y, z)}{\rho_0} - \frac{\beta(x, y, z)}{\beta_0} \right) \quad (\text{A II-2})$$

où ρ et β sont respectivement la densité volumique et la compressibilité du milieu lors de la propagation de l'onde acoustique. ρ_0 et β_0 sont respectivement la densité volumique et la compressibilité du milieu au repos. Seggie et al., (1983) ont formulé l'équation A II-2 en introduisant les impédances acoustiques du milieu :

$$Z_{3d}(x, y, z) = Z_0 \times \left(1 + \frac{1}{2} \frac{\rho(x, y, z)}{\rho_0} - \frac{1}{2} \frac{\beta(x, y, z)}{\beta_0} \right) \quad (\text{A II-3})$$

où $Z_0 = \sqrt{\rho_0 / \beta_0}$, la fonction T de l'équation A II-2 peut alors s'écrire sous la nouvelle forme suivante :

$$T(x, y, z) = \frac{1}{2.Z_0} \frac{\partial^2}{\partial^2 x} Z_{3d}(x, y, z) \quad (\text{A II-4})$$

En substituant T dans l'équation A II-1 par sa forme écrite à l'équation A II-4 nous trouvons :

$$I_{3d}(x, y, z) = H_{3d}(x, y, z) * \frac{\partial^2}{\partial^2 x} Z_{3d}(x, y, z) = \frac{\partial^2}{\partial^2 x} H_{3d}(x, y, z) * Z_{3d}(x, y, z) \quad (\text{A II-5})$$

Le signal RF 2D, est trouvé pour $z = 0$. En utilisant la convolution 3D, l'équation A II-5 devient donc :

$$I(x, y) = I_{3d}(x, y, 0) = \frac{\partial^2}{\partial^2 x} \iiint Z_{3d}(u, v, w) H_{3d}(x-u, y-v, -w) du.dv.dw \quad (\text{A II-7})$$

Si nous supposons que la RIS est séparable selon la variable z nous pouvons donc avoir :

$$H_{3d}(x, y, z) = H(x, y) \times H_z(z) \quad (\text{A II-8})$$

La séparabilité de la RIS selon la variable z , implique que l'équation A II-7 peut s'écrire sous une nouvelle forme :

$$I(x, y) = \frac{\partial^2}{\partial^2 x} H(x, y) * Z(x, y) \quad (\text{A II-9})$$

avec :

$$Z(x, y) = \int Z_{3d}(x, y, z) \cdot H_z(-z) dz \quad (\text{A II-10})$$

L'équation A II-10 indique que la carte des impédances 2D est une convolution entre la RIS et la carte des impédances Z en 3D :

$$I_{RF}(x, y) = \frac{\partial^2}{\partial^2 x} H(x, y) * Z(x, y) \quad (\text{A II-11})$$

Le signal RF 2D I_{RF} subit ensuite les transformations mathématiques décrites à la section 1.3.2 pour afficher l'image en mode B.

Implémentation de la RIS : Pour une implantation réaliste de ce modèle, nous choisissons une RIS qui approxime le champ de Fraunhofer qui est représenté par un modèle Gaussien 2D modulé par un sinus comme suit :

$$H(x, y) = \exp \left[-\frac{1}{2} \left(\frac{x^2}{\sigma_x^2} + \frac{y^2}{\sigma_y^2} \right) \right] \sin(2\pi f) \quad (\text{A II-11})$$

où σ_x , σ_y , et f sont respectivement la taille de la RIS dans la direction axiale, latérale, et la fréquence d'émission (Figure A II-1). Les valeurs de ces paramètres sont identiques à celles utilisées pour le modèle Wave2000 Pro (voir Annexe I).

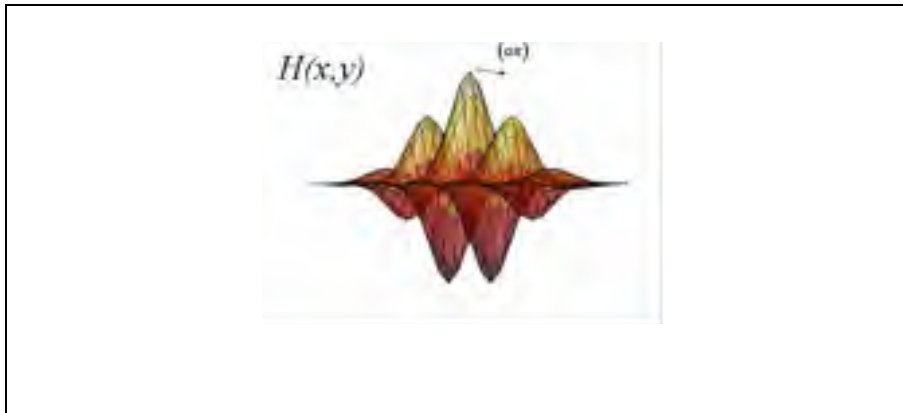


Figure A II-1 La réponse impulsionnelle spatiale du système (RIS) invariante dans l'espace.

Tableau A II-1 Paramètres acoustiques complémentaires des composants du SDFT (voir Tableau 5.1). c et Z sont la célérité (vitesse de propagation) des ondes US et l'impédance acoustique respectivement

	Collagène	Eau @ 37° c	Sang Frais
ρ in Kg.m ⁻³	1 100	1 000	1 055
c en m.s ⁻¹	1 694	1 509	1 580
Z en Rayl	1 864 110	1 509 970	1 666 990

ANNEXE III

RÉSULTATS DE SIMULATION COMPLÉMENTAIRES PAR LE MODÈLE WAVE2000 PRO ET PAR LE MODÈLE DE BAMBER ET DICKINSON

Évaluation du changement de l'échotexture sur un tendon normal simulée par le modèle de Bamber et Dickinson (1980).




Figure A III-1 Échographies simulées d'un SDFT normal par le modèle de Bamber et Dickinson (1980) à des fréquences : (a) 5 MHz; (b) 7.5 MHz; (c) 10 MHz; and (d) 13 MHz.


Analyse dans le plan longitudinal

Figure A III-2 Sections longitudinales du SDFT à partir d'une séquence d'images 2D empilées sous forme de volume 3D : (a) échographiques cliniques acquises à 7.5 MHz ; (b) macrophotographies ; (c) échographies simulées par Wave2000 Pro à 7.5 MHz et (d) échographies simulées par le modèle de Bamber et Dickinson (1980) à 7.5 MHz.

ANNEXE IV

BREVET PUBLIÉ EN RELATION AVEC LE PROJET DE RECHERCHE

Cet appendice contient le brevet suivant :

- Meghoufel, A., G. Cloutier and J.A. de Guise (2008b) “*Method for Producing Model of Fibrous Structure of Fibrous Tissue*”; Demande de brevet formelle américaine no. 11/867,234. Document Type and Number: United States Patent Application 20080108898, Kind Code: A1.

ANNEXE V

ARTICLES DE CONFÉRENCE PUBLIÉS EN RELATION AVEC LE PROJET DE RECHERCHE

Cet appendice contient les deux articles de conférence suivants :

- Meghoufel, A., G. Cloutier, N. Crevier-Denoix, and J.A. de Guise, (2008c) "A Thinning Algorithm for Equine Tendon Structure Identification from 2D Ultrasound Images," Biomedical Imaging Symposium IEEE, pp. 1565-1568.
- Meghoufel, A., J.A. de Guise, N. Crevier-Denoix, and G. Cloutier, (2006) "3D Tissue Characterization of the Equine Superficial Digital Flexor Tendons From In Vivo Ultrasound Images, " Ultrasonics Symposium, IEEE, pp. 2080-2083.

Art1-Page 2

Art1-Page 4

Art2-Page 2

Art2-Page 4

ANNEXE VI

RÉSUMÉS PUBLIÉS DANS DES COMPTES RENDUS DE CONFÉRENCE EN RELATION AVEC PROJET DE RECHERCHE

Cet appendice contient les deux résumés suivants :

- Meghoufel, A., N. Crevier-Denoix, G. Cloutier; and J.A. de Guise, (2008a) "Internal Structure Assessment of the Equine Superficial Digital Flexor Tendons from *In Vivo* Ultrasound Images, " 6th International Conference on Equine Locomotion Cabourg (Normandy), France, Book of abstracts, pp. 40.

- Meghoufel, A., J.A. de Guise, N. Crevier-Denoix, and G. Cloutier, (2007) "B-scan Images simulation of the Equine Superficial Digital Flexor Tendon," Simulation in Healthcare, Journal of the Society for simulation in Healthcare, Vol. 2, No.2., pp. 153.

Abstract 1

Abstract2

BIBLIOGRAPHIE

- Abd-Elmoniem, K.Z., A.-B.M. Youssef et Y.M. Kadah. 2002. « Real-time speckle reduction and coherence enhancement in ultrasound imaging via nonlinear anisotropic diffusion ». *IEEE Transactions on Biomedical Engineering*, vol. 49, n° 9, p. 997-1014.
- Abreu, E. L., D. Leigh et K. A. Derwin. 2008. « Effect of altered mechanical load conditions on the structure and function of cultured tendon fascicles ». *Journal of Orthopaedic Research*, vol. 26, n° 3, p. 364-73.
- Adrov, V. N., et V. V. Chernomordik. 1995. « Simulation of two-dimensional ultrasonic imaging of biological tissues in the presence of phase aberrations ». *Ultrason Imaging*, vol. 17, n° 1, p. 27-43.
- Agut, A., M. L. Martinez, M. A. Sanchez-Valverde, M. Soler et M. J. Rodriguez. 2009. « Ultrasonographic characteristics (cross-sectional area and relative echogenicity) of the digital flexor tendons and ligaments of the metacarpal region in Purebred Spanish horses ». *The Veterinary Journal*, vol. 180, n° 3, p. 377-83.
- Alvarez, L. , P.L. Lions et J.M. Morel. 1992. « Image selective smoothing and edge-detection by nonlinear diffusion ». *Siam Journal on Numerical Analysis*, vol. 29, n° 3, p. 845-866.
- Alvarez, L., et L. Mazorra. 1994. « Signal and image restoration using shock filters and anisotropic diffusion ». *Siam Journal on Numerical Analysis*, vol. 31, n° 2, p. 590-605.
- Bamber, J. C., et C. Daft. 1986. « Adaptive filtering for reduction of speckle in ultrasonic pulse-echo images ». *Ultrasonics*, vol. 24, n° 1, p. 41-4.
- Bamber, J. C., et R. J. Dickinson. 1980. « Ultrasonic B-scanning: a computer simulation ». *Physics in Medicine & Biology*, vol. 25, n° 3, p. 463-79.
- Bashford, G. R., N. Tomsen, S. Arya, J. M. Burnfield et K. Kulig. 2008. « Tendinopathy Discrimination by Use of Spatial Frequency Parameters in Ultrasound B-Mode Images ». *IEEE Transactions on Medical Imaging*, vol. 27, n° 5, p. 608-615.
- Benson, H., M. Séguin, B. Villeneuve, M. Lachance et B. Marcheterre. 2010. « Ondes, optique et physique modernes ». *Livre de Physique 3, 4^e édition*.
- Bercoff, J., M. Tanter, M. Muller et M. Fink. 2004. « The role of viscosity in the impulse diffraction field of elastic waves induced by the acoustic radiation force ». *IEEE*

Transactions on Ultrasonics, Ferroelectrics and Frequency Control vol. 51, n° 11, p. 1523-1536.

Birch, H. L., A. J. Bailey et A. E. Goodship. 1998. « Macroscopic 'degeneration' of equine superficial digital flexor tendon is accompanied by a change in extracellular matrix composition ». *Equine Veterinary Journal*, vol. 30, n° 6, p. 534-9.

Bland, Y. S., et D.E. Ashhurst. 1997. « Fetal and postnatal development of the patella, patellar tendon and suprapatella in the rabbit; changes in the distribution of the fibrillar collagens ». *Journal of Anatomy*, vol. 190, p. 327-342.

Bogert, B.P., M.J.R. Healy et J.W. Tukey. 1963. « The Quefrequency Alanalysis of Time Series for Echoes: Cepstrum, pseudo-Autocovariance, Cross-Cepstrum, and Sapher-Cracking". ». *Proceedings of the Symposium on Time Series Analysis (M. Rosenblatt, Ed) Chapter 15*, p. 209-243. New York: Wiley,.

Bonnin, A., C. Broussouloux, J.-P. Convard, P. Legman, G. Seguin et M. Bléry. 2004. «Imagerie médicale formation : Échographie ». *Masson, 3^e édition*.

Bosch, G., H. T. van Schie, M. W. de Groot, J. A. Cadby, C. H. van de Lest, A. Barneveld et P. R. van Weeren. 2010. « Effects of platelet-rich plasma on the quality of repair of mechanically induced core lesions in equine superficial digital flexor tendons: A placebo-controlled experimental study ». *Journal of Orthopaedic Research*, vol. 28, n° 2, p. 211-7.

Bracewell, R. 1986. « The Fourier Transform and Its Applications ». *2nd édition, McGraw-Hill*.

Campbell, R. S., et A. J. Grainger. 2001. « Current concepts in imaging of tendinopathy ». *Clinical Radiology*, vol. 56, n° 4, p. 253-67.

Cardinal, M. H., J. Meunier, G. Soulez, R. L. Maurice, E. Therasse et G. Cloutier. 2006. «Intravascular ultrasound image segmentation: a three-dimensional fast-marching method based on gray level distributions ». *IEEE Transactions on Medical Imaging*, vol. 25, n° 5, p. 590-601.

Caselles, V. , R. Kimmel et G. Sapiro. 1997. « Geodesic active contours ». *International Journal of Computer Vision*, vol. 22, p. 61-79.

Cheng, J., S. W. Foo et S. M. Krishnan. 2006. « Watershed-presegmented snake for boundary detection and tracking of left ventricle in echocardiographic images ». *IEEE Transactions on Information Technology in Biomedicine*, vol. 10, n° 2, p. 414-6.

Cohen, L. 1991. « On active contour models and balloons. Computer vision, graphics, and image processing ». *Image Understanding*, vol. 53, p. 211-218.

- Commission-des-courses-de-l'Ontario. 2010. « Industrie des courses de chevaux ». *Rapport interne*.
- Coulon, O, et S.R Arridge. 2000. « Dual Echo MR Image Processing Using Multi-Spectral Probabilistic Diffusion Coupled with Shock Filters ». *British Conference on Medical Image Understanding and Analysis, London, United-Kingdom, MIUA*.
- Crawford, D.C., D.S. Bell et J.C. Bamber. 1993. « Compensation for the signal processing characteristics of ultrasound B-mode scanners in adaptive speckle reduction ». *Ultrasound in Medicine & Biology*, vol. 19, n° 6, p. 469-85.
- Cremers, D., S.J. Osher et S. Soatto. 2006. « Kernel Density Estimation and Intrinsic Alignment for Shape Priors in Level Set Segmentation ». *International Journal of Computer Vision*, vol. 69, n° 3, p. 335-351.
- Crevier-Denoix, N., P. Pourcelot, J.M. Denoix, D. Geiger, C. Bortolussi, X. Ribot et M. Sanaa. 1996. « Segmental Variations of in Vitro Mechanical Properties in Equine Superficial Digital Flexor Tendon ». *American Journal of Veterinary Research*, vol. 57, p. 1111-1117.
- Crevier-Denoix, N., C. Collobert, P. Pourcelot, J. M. Denoix, M. Sanaa, D. Geiger, N. Bernard, X. Ribot, C. Bortolussi et B. Bousseau. 1997. « Mechanical properties of pathological equine superficial digital flexor tendons ». *Equine Veterinary Journal Suppl*, n° 23, p. 23-6.
- Crevier-Denoix, N., C. Collobert, M. Sanaa, N. Bernard, C. Joly, P. Pourcelot, D. Geiger, C. Bortolussi, B. Bousseau et J. M. Denoix. 1998. « Mechanical correlations derived from segmental histologic study of the equine superficial digital flexor tendon, from foal to adult ». *American Journal of Veterinary Research*, vol. 59, n° 8, p. 969-77.
- Crevier-Denoix, N., P. Pourcelot, B. Ravary, D. Robin, S. Falala, S. Uzel, A. C. Grison, J. P. Valette, J. M. Denoix et H. Chateau. 2009a. « Influence of track surface on the equine superficial digital flexor tendon loading in two horses at high speed trot ». *Equine Veterinary Journal*, vol. 41, n° 3, p. 257-61.
- Crevier-Denoix, N., B. Ravary-Plumioen, D. Evrard et P. Pourcelot. 2009b. « Reproducibility of a non-invasive ultrasonic technique of tendon force measurement, determined in vitro in equine superficial digital flexor tendons ». *Journal of Biomechanics*, vol. 42, n° 13, p. 2210-3.
- Crevier-Denoix, N., Y. Ruel, C. Dardillat, H. Jerbi, M. Sanaa, C. Collobert-Laugier, X. Ribot, J. M. Denoix et P. Pourcelot. 2005. « Correlations between mean echogenicity and material properties of normal and diseased equine superficial digital flexor

- tendons: an in vitro segmental approach ». *Journal of Biomechanics*, vol. 38, n° 11, p. 2212-20.
- Czerwinski, R.N. , D.L. Jones et W.D. O'Brien. 1995. « Ultrasound speckle reduction by directional median filtering ». *Proceeding International Conference on Image Processing*, vol. 1, p. 358-361.
- Davankar, S. P., N. J. Deane, A. S. Davies, E. C. Firth, H. Hodge et D. A. Parry. 1996. «Collagen fibril diameter distributions in ligaments and tendons of the carpal region of the horse ». *Connective Tissue Research*, vol. 34, n° 1, p. 11-21.
- Delingette, H. , M. Hebert et K. Ikeuchi. 1991. « Shape representation and image segmentation using deformable surfaces ». *IEEE Proceedings of Computer Vision and Pattern Recognition*, p. 467-472.
- Denoix, J.-M. 1996. « Functional Anatomy of Tendons and Ligaments in the Distal Limbs (manus and pes) ». *The Veterinary clinics of North America. Equine practice.*, vol. 10, n° 2, p. 273-322.
- Denoix, J. M., et V. Busoni. 1999. « Ultrasonographic anatomy of the accessory ligament of the superficial digital flexor tendon in horses ». *Equine Veterinary Journal*, vol. 31, n° 3, p. 186 - 91.
- Denoix , J.M. 1995. « Échographie de l'appareil locomoteur chez le cheval ». *Document interne d'É.P.U., École Vétérinaire d'Alfort (ENVA)*.
- Deriche, R. , et O. Faugeras. 1995. « Les EDP en Traitement des Images et Vision par Ordinateur ». *Rapport de recherche interne n° 2697, Programme 4-Robotique, Image et Vision, Inria Sophia Antipolis*.
- Dourte, L.M , A.F Kuntz et L.J. Soslowsky. 2008. « Twenty-five years of tendon and ligament research. ». *Journal of Orthopaedic Research*, vol. 26(10), p. 1297-305.
- Dowling, B. A., et A. J. Dart. 2005. « Mechanical and functional properties of the equine superficial digital flexor tendon ». *The Veterinary Journal*, vol. 170, n° 2, p. 184-92.
- Dutt, V., et J. F. Greenleaf. 1996. « Adaptive speckle reduction filter for log-compressed B-scan images ». *IEEE Transactions on Medical Imaging* vol. 15, n° 6, p. 802-813.
- Dydenko, I., D. Friboulet, J.M. Gorce, J. D'hooge, B. Bijmens et I.E. Magnin. 2003. «Towards ultrasound cardiac image segmentation based on the radiofrequency signal ». *Medical Image Analysis*, vol. 7, p. 353-367.

- EDICERF. 2010. « Imagerie ultrasonore, In Conseil des Enseignants de Radiologie de France ». http://www.med.univ-rennes1.fr/cerf/edicerf/BASES/BA003_idx.html, consulté en juin 2010.
- Elliott, D.H. 1965. « Structure and Function of Mammalian Tendon ». *Biological reviews of the Cambridge Philosophical Society*, vol. 40, p. 392-421.
- ENVA. 2010. « Biomécanique et Pathologie Locomotrice du Cheval, École Nationale Vétérinaire d'Alfort ». *Site internet consulté en janvier 2010*.
- Equine-Canada. 2010. « Contribution économique des chevaux ». *Rapport de recherche interne*, p. 53-62.
- Fan, L., K. Sarkar, D. J. Franks et H. K. Uthoff. 1997. « Estimation of total collagen and types I and III collagen in canine rotator cuff tendons ». *Calcified Tissue International*, vol. 61, n° 3, p. 223-9.
- Fandre, Aurélie. 1999. « Actualités en matière de traitement médical des lésions tendineuses chez le cheval ». *Thèse de doctorat, École Nationale Vétérinaire d'Alfort, Maisons Alfort, France*.
- Ferrari, M., R. Weller, T. Pfau, R. C. Payne et A. M. Wilson. 2006. « A comparison of three-dimensional ultrasound, two-dimensional ultrasound and dissections for determination of lesion volume in tendons ». *Ultrasound in medicine & biology*, vol. 32, n° 6, p. 797-804.
- Filière-du-cheval, -Québec 2007. « Commission sur l'avenir de l'agriculture et de l'agroalimentaire québécois ». *Rapport de recherche interne*, p. 1-12.
- Fornage, B. D. 1986. « Achilles tendon: US examination ». *Radiology*, vol. 159, n° 3, p. 759-64.
- France-Galop. 2008. « L'histoire des courses de galop ». *rapport interne*.
- Fujioka, H., G. J. Wang, K. Mizuno, G. Balian et S. R. Hurwitz. 1997. « Changes in the expression of type-X collagen in the fibrocartilage of rat Achilles tendon attachment during development ». *Journal of Orthopaedic Research*, vol. 15, n° 5, p. 675-81.
- Fung, D. T., V. M. Wang, D. M. Laudier, J. H. Shine, J. Basta-Pljakic, K. J. Jepsen, M. B. Schaffler et E. L. Flatow. 2009. « Subrupture tendon fatigue damage ». *Journal of Orthopaedic Research*, vol. 27, n° 2, p. 264-73.
- Garcia, T., W. J. Hornof et M. F. Insana. 2003. « On the ultrasonic properties of tendon ». *Ultrasound in Medicine & Biology*, vol. 29, n° 12, p. 1787-1797.

- Gilboa, G., N. Sochen et Y.Y. Zeevi. 2002. « Regularized Shock Filters and Complex Diffusion ». *ECCV '02 Proceedings of the 7th European Conference on Computer Vision-Part I LNCS 2350*, pp. 399-313, Springer-Verlag.
- Gillis, C. 1996. « Tendon and Ligament Rehabilitation ». *Dubai International Equine Symposium*, p. 417-421.
- Gillis, C., D. M. Meagher, A. Cloninger, L. Locatelli et N. Willits. 1995. « Ultrasonographic cross-sectional area and mean echogenicity of the superficial and deep digital flexor tendons in 50 trained thoroughbred racehorses ». *American Journal of Veterinary Research*, vol. 56, n° 10, p. 1265-9.
- Gillis, C., R. R. Pool, D. M. Meagher, S. M. Stover, K. Reiser et N. Willits. 1997. « Effect of maturation and aging on the histomorphometric and biochemical characteristics of equine superficial digital flexor tendon ». *American Journal of Veterinary Research*, vol. 58, n° 4, p. 425-30.
- Gore, J. C., et S. Leeman. 1977. « Ultrasonic backscattering from human tissue: a realistic model ». *Physics in Medicine & Biology* vol. 22, n° 2, p. 317-26.
- Goss, S. A., et F. Dunn. 1980. « Ultrasonics propagation properties of collagen ». *Physics in Medicine & Biology*, vol. 25, n° 5, p. 827-37.
- Haiat, G., F. Padilla, F. Peyrin et P. Laugier. 2007. « Variation of ultrasonic parameters with microstructure and material properties of trabecular bone: a 3D model simulation ». *Journal of Bone and Mineral Research*, vol. 22, n° 5, p. 665-74.
- Jehan-Besson, S., M. Barlaud et G. Aubert. 2002. « A 3-step algorithm using region-based active contours for video objects detection ». *EURASIP Journal on Applied Signal Processing*, vol. 6, p. 572-581.
- Jirik, R., et T. Taxt. 2006. « High-resolution ultrasonic imaging using two-dimensional homomorphic filtering ». *IEEE Transactions on Ultrasonics, Ferroelectrics, and Frequency Control Society*, vol. 53, n° 8, p. 1440-1448.
- Jozsa, L., et P. Kannus. 1997. « Human Tendons : Anatomy, Physiology and Pathology ». *Champaing, Human Kinetics*, p. 573.
- Julian, Cheng, et N. C. Beaulieu. 2001. « Maximum-likelihood based estimation of the Nakagami m parameter ». *IEEE Communications Letters*, vol. 5, n° 3, p. 101-103.
- Kannus, P. 2000. « Structure of the tendon connective tissue ». *Scandinavian Journal of Medicine & Science Sports*, vol. 10, p. 312-320.

- Kass, M., A. Witkin et D. Terzopoulos. 1988. « Snakes : Active contour models ». *International Journal of Computer Vision*, vol. 1, p. 321-332.
- Kastelic, J., A. Galeski et E. Baer. 1978. « The multicomposite structure of tendon ». *Connective Tissue Research*, vol. 6, n° 1, p. 11-23.
- Kobayashi, A., M. Sugisaka, K. Takehana, M. Yamaguchi, Eerdunchaolu, E. K. Iwasa et M. Abe. 1999. « Morphological and histochemical analysis of a case of superficial digital flexor tendon injury in the horse ». *Journal of Comparative Pathology*, vol. 120, n° 4, p. 403-14.
- Komprobst, P., R. Deriche et G. Aubert. 1997. « Image coupling, restoration and enhancement via PDE's ». *Proceedings on International Conference on Image Processing*, vol. 2, p. 458-461.
- Kraus, B. L., C. A. Kirker-Head, K. H. Kraus, R. M. Jakowski et R. R. Steckel. 1995. «Vascular supply of the tendon of the equine deep digital flexor muscle within the digital sheath ». *Veterinary Surgery*, vol. 24, n° 2, p. 102-11.
- Kuo, P. L., P. C. Li et M. L. Li. 2001. « Elastic properties of tendon measured by two different approaches ». *Ultrasound in Medicine & Biology*, vol. 27, n° 9, p. 1275-84.
- Lake, S. P., K. S. Miller, D. M. Elliott et L. J. Soslowsky. 2009. « Effect of fiber distribution and realignment on the nonlinear and inhomogeneous mechanical properties of human supraspinatus tendon under longitudinal tensile loading ». *Journal of Orthopaedic Research*, vol. 27, n° 12, p. 1596-602.
- Laugier, P., M. Tanter, E. Bossy et J.F. Aubry. 2008. « Ultrasons : de la physique fondamentale à la médecine ». *Rapport interne, Université Pierre et Marie Curie Paris 6, Paris*.
- Lawson, S. E., H. Chateau, P. Pourcelot, J. M. Denoix et N. Crevier-Denoix. 2007a. « Effect of toe and heel elevation on calculated tendon strains in the horse and the influence of the proximal interphalangeal joint ». *Journal of Anatomy*, vol. 210, n° 5, p. 583-91.
- Lawson, S. E., H. Chateau, P. Pourcelot, J. M. Denoix et N. Crevier-Denoix. 2007b. «Sensitivity of an equine distal limb model to perturbations in tendon paths, origins and insertions ». *Journal of Biomechanics*, vol. 40, n° 11, p. 2510-6.
- Leblond, G., N. Crevier-Denoix, S. Falala, S. Lerouge et J. A. de Guise. 2008. « Three-Dimensional Characterization of the Fascicular Architecture of The Equine Superficial Digital Flexor Tendon ». *6th International Conference on Equine Locomotion*, (16-19 June 2008).

- Leblond, Guillaume. 2006. « Développement d'un modèle géométrique 3D et analyse morphométrie des tendons des chevaux sains et lésés à partir de macrophotographies sériées ». *Thèse de maîtrise, Génie Électrique, École de technologie supérieure, Université du Québec, Montréal, Canada.*
- Lechartier, QA. 2007. « Evaluation d'un logiciel de reconstruction 3-D de lésions tendineuses à partir d'images échographiques transversales. Application au suivi de lésions du tendon fléchisseur superficiel du doigt du cheval ». *Thèse de doctorat de l'École Nationale Veterinaire d'Alfort.*
- Les-Haras-Nationaux. 2002. « Le Cheval en France ». rapport interne.
- Leventon, M.E., W.E.L. Grimson et O. O. Faugeras. 2002. « Statistical shape influence in geodesic active contours ». *5th IEEE EMBS International Summer School on Biomedical Imaging.*
- Lopès, A., R. Touzi et E. Nezry. 1990. « Adaptive speckle filters and scene heterogeneity ». *IEEE Transactions on Geoscience and Remote Sensing*, vol. 28, p. 992-1000.
- Loupas, T., W.N. McDicken et P.L. Allan. 1989. « An adaptive weighted median filter for speckle suppression in medical ultrasonic images ». *IEEE Transactions on Circuits and Systems*, vol. 36, p. 129-135.
- Luo, G., J. J. Kaufman, A. Chiabrera, B. Bianco, J. H. Kinney, D. Haupt, J. T. Ryaby et R. S. Siffert. 1999. « Computational methods for ultrasonic bone assessment ». *Ultrasound in Medicine & Biology*, vol. 25, n° 5, p. 823-30.
- Malladi, R., J.A. Sethian et B.C. Vemuri. 1995. « Shape modeling with front propagation : A level set approach ». *IEEE Transactions on Pattern Analysis and Machine Intelligence*, vol. 17, p. 158-174.
- Martinoli, C., L. E. Derchi, C. Pastorino, M. Bertolotto et E. Silvestri. 1993. « Analysis of echotexture of tendons with US ». *Radiology*, vol. 186, n° 3, p. 839-43.
- Meghoufel, A. 2004. « Extraction semi-automatique des points de références sur une paire de radiographies à rayons X ». *Thèse de maîtrise, Génie de la production automatisée, École de technologie supérieure, Montréal, Canada.*
- Meghoufel, A., G. Cloutier, N. Crevier-Denoix et J. A. De Guise. 2008a. « Internal structure assesement of the equine superficial digital flexor tendons from in vivo ultrasound images ». *6th International conference on equine locomotion, Carbourg (Normandie), France, Book of abstracts*, p. 40.
- Meghoufel, A., G. Cloutier et J. A. De Guise. 2008b. « Method for producing model of fibrous structure of fibrous tissue ». *Patent number : 20080108898, United states*

- Meghoufel, A., G. Cloutier, N. Crevier-Denoix et J. A. De Guise. 2008c. « A thinning algorithm for equine tendon structure identification from 2D ultrasound images ». *5th IEEE International Symposium on, Biomedical Imaging: From Nano to Macro, 2008, Paris. ISBI 2008.* , p. 1565-1568.
- Meghoufel, A., G. Cloutier, N. Crevier-Denoix et J. A. De Guise. 2011a. « 3D internal structure characterization of the equine tendon with macro-photographic and B-scan ultrasound images ». *soumis au Journal Ultrasound in Medicine & Biology en Mars 2011.*
- Meghoufel, A., G. Cloutier, N. Crevier-Denoix et J. A. De Guise. 2011b. « Tissue characterization of equine tendons with clinical B-scan images using a shock filter thinning algorithm ». *IEEE Transactions on Medical Imaging*, vol. 30, n° 3, p. 597-605.
- Meghoufel, A., G. Cloutier, N. Crevier-Denoix et J.A. de Guise. 2007. « B-scan images simulation of the equine superficial digital flexor tendon ». *Simulation in healthcare, journal of the society for simulation in healthcare*, vol. 2, n° 2, p. 153.
- Meghoufel, A., G. Cloutier, N. Crevier-Denoix et J.A. de Guise. 2010. « Ultrasound B-scan image simulation, segmentation, and analysis of the equine tendon ». *Medical Physics*, vol. 37, n° 3, p. 1038-1046.
- Meghoufel, A., J. A. De Guise, N. Crevier-Denoix et G. Cloutier. 2006. « 3D Tissue Characterization of the Equine Superficial Digital Flexor Tendons From In Vivo Ultrasound Images ». *Ultrasonics Symposium, 2006. IEEE*, p. 2080-2083.
- Meunier, J., et M. Bertrand. 1995. « Echographic image mean gray level changes with tissue dynamics: a system-based model study ». *IEEE Transactions on Biomedical Engineering*, vol. 42, n° 4, p. 403-10.
- Miles, C.A. 1996. « Ultrasonic properties of tendon: Velocity, attenuation, and backscattering in equine digital flexor tendons ». *Journal of the Acoustical Society of America*, vol. 99, n° 5, p. 3225-3232.
- Miles, C.A., G.A. Fursey, H.L. Birch et R.D. Young. 1996. « Factors affecting the ultrasonic properties of equine digital flexor tendons ». *Ultrasound in Medicine & Biology*, vol. 22, n° 7, p. 907-15.
- Moffat, P.A., E.C. Firth, C.W. Rogers, R.K. Smith, A. Barneveld, A.E. Goodship, C.E. Kawcak, C.W. McIlwraith et P.R. van Weeren. 2008. « The influence of exercise during growth on ultrasonographic parameters of the superficial digital flexor tendon of young Thoroughbred horses ». *Equine Veterinary Journal*, vol. 40, n° 2, p. 136-40.

- Moyer, M. W., et O. Ridge. 1997. « Table of acoustic velocities and calculated acoustic properties for solids, plastics, epoxies, rubbers, liquids and gases ». *US Department of Energy*.
- Munteanu, C., F. C. Morales, J. G. Fernandez, A. Rosa et L. G. Deniz. 2008. « Enhancing obstetric and gynecology ultrasound images by adaptation of the speckle reducing anisotropic diffusion filter ». *Artificial Intelligence in Medicine*, vol. 43, n° 3, p. 223-42.
- Nam-Deuk, K., L. Booth, V. Amin, J. Lim et S. Udpa. 1998. « Ultrasonic image processing for tendon injury evaluation ». *Time-Frequency and Time-Scale Analysis, 1998. Proceedings of the IEEE-SP International Symposium on*, p. 241-244.
- O'Brien, M. 1997. « Structure and metabolism of tendons ». *Scandinavian Journal of Medicine & Science Sports*, vol. 7, p. 55-61.
- O'Sullivan, C.B. 2007. « Injuries of the Flexor Tendons: Focus on the Superficial Digital Flexor Tendon ». *Clinical Techniques in Equine Practice*, vol. 6, n° 3, p. 189-197.
- Ogier, A. 2005. « Méthodes de restauration en imagerie médicale tri-dimensionnelle ». *Thèse de doctorat en traitement du signal et télécommunications*, Université Rennes 1, Rennes, France.
- Okuda, Y., J. P. Gorski, K. N. An et P. C. Amadio. 1987. « Biochemical, histological, and biomechanical analyses of canine tendon ». *Journal of Orthopaedic Research*, vol. 5, n° 1, p. 60-8.
- Osher, S. J., et L. I. Rudin. 1990. « Feature-oriented image enhancement using shock filters ». *Siam Journal on Numerical Analysis*, vol. 27, p. 919-940.
- Osher, S., et L.I. Rudin. 1991. « Shocks and other nonlinear filtering applied to image processing ». *Proceedings of SPIE, Applications of Digital Image Processing XIV*, , vol. 1567, n° SPIE Press, p. 414-431.
- Osher, S., et J.A. Sethian. 1988. « Front propagating with curvature dependent speed : algorithms based on hamilton-jacobi formulations ». *Journal of Computational Physics*, vol. 78, p. 12-49.
- Otsu, N. 1979. « A threshold selection method from grey scale histogram ». *IEEE Transactions on Systems, Man and Cybernetics* vol. 1, p. 62-66.
- Perona, P., et J. Malik. 1990. « Scale-space and edge detection using anisotropic diffusion ». *IEEE Transactions on Pattern Analysis and Machine Intelligence*, vol. 12, n° 7, p. 629-639.

- Pickersgill, C. H., C. M. Marr et S. W. Reid. 2001. « Repeatability of diagnostic ultrasonography in the assessment of the equine superficial digital flexor tendon ». *Equine veterinary journal*, vol. 33, n° 1, p. 33-7.
- Pinchbeck, G.L., P.D. Clegg, A. Proudman, A. Strik, K.L. Morgan et N.P. French. 2004. «Horse injuries and racing practices in National Hunt racehorses in the UK: the results of a prospective cohort study ». *The Veterinary Journal*, vol. 167, p. 45-52.
- Pourcelot, P. , INRA, ENVA et H. Nationaux. 2006. « EchoQuant 3-D v 3.48, logiciel de quantification de l'échogénéicité et de représentation 3-D de lésions tendineuses à partir d'images échographiques en coupes transversales ». *Brevet Français*.
- Prager, R. W., A. H. Gee, G. M. Treece et L. H. Berman. 2003. « Decompression and speckle detection for ultrasound images using the homodyned k-distribution ». *Pattern Recognition Letters*, vol. 24, n° 4-5 (2003/2), p. 705-713.
- Rantanen, N.W. 1982. « The use of diagnosis ultrasound in limb disorders of the horse ». *Equine Veterinary Journal*, vol. 2, p. 62-64.
- Ravary, B., P. Pourcelot, C. Bortolussi, S. Konieczka et N. Crevier-Denoix. 2004. « Strain and force transducers used in human and veterinary tendon and ligament biomechanical studies ». *Clinical Biomechanics*, vol. 19, n° 5, p. 433-47.
- Remaki, L., et M. Cheriet. 2003. « Numerical Schemes of Shock Filter Models for Image Enhancement and Restoration ». *Journal of Mathematical Imaging and Vision*, p. 129-143.
- Ronfard, R. 1996. « Region-based strategies for active contour models ». *International Journal of Computer Vision*, vol. 13, p. 229-251.
- Rougon, N, et F Preteux. 1995. « Controlled anisotropic diffusion ». *Proc. SPIE Conf. on Nonlinear Image Processing VI -IS& T/ SPIE Symp. on Electronic Imaging, Science and Technology ' 95, San Jose, CA*, vol. 2424, n° 329-340.
- Rouyer, J. , S. Mensah et P. Lasaygues. 2010. « Étalonnage du tomographe Anaïs et résultats préliminaires ». *10^{eme} congrès français d'acoustique, Lyon, 12-16 avril*.
- Rudin, L.I. 1987. « Images, Numerical Analysis of Singularities and Shock Filters ». *Thèse de doctorat, California Institute of Technology, Pasadena, Los Angeles, CA, USA*
- Schechter, R. S., H. H. Chaskelis, R. B. Mignogna et P. P. Delsanto. 1994. « Real-Time Parallel Computation and Visualization of Ultrasonic Pulses in Solids ». *Science.*, vol. 265, n° 5176, p. 1188-1192.

- Seggie, D.A., S. Leeman et R.E. Burge. 1983. « Realistic Simulation of B-Scan Images ». *Ultrasonics Symposium* p. 714 - 717
- Sethian, J.A. 1996. « A fast marching level set method for monotonically advancing fronts ». *Proceeding of the National Academy of Sciences. USA*, vol. 93, p. 1591-1595.
- Shankar, P.M. 2000. « A general statistical model for ultrasonic backscattering from tissues ». *IEEE Transactions on Ultrasonics, Ferroelectrics, and Frequency Control Society*, vol. 47, n° 3, p. 727-36.
- Shankar, P.M. 2003. « Estimation of the Nakagami parameter from log-compressed ultrasonic backscattered envelopes ». *The Journal of the Acoustical Society of America*, vol. 114, n° 1, p. 70-2.
- Shen, X. H., D. Y. Li, J. L. Lin, T. F. Wang, X. H. Wen, C. Q. Zheng, L. Rao et H. Tang. 2005. « Automatic segmentation of echocardiography based on a morphological reconstruction algorithm ». *Space Med Med Eng (Beijing)*, vol. 18, n° 4, p. 246-50.
- Shin, Ho-Chul, Richard Prager, James Ng, Henry Gomersall, Nick Kingsbury, Graham Treece et Andrew Gee. 2009. « Sensitivity to point-spread function parameters in medical ultrasound image deconvolution ». *Ultrasonics*, vol. 49, n° 3, p. 344-357.
- Smith, R., et M. Schramme. 2003. « Tendon Injury in the Horse : Current Theories and Therapies ». *Equine Practice*, vol. 25, n° 10, p. 529-539.
- Smith, R.K.W., et P.M. Webon. 1996. « The Physiology of Normal Tendon and Ligament ». *Dubai International Equine Symposium*, p. 55-79.
- Staib, L.H., et J.S. Duncan. 1992. « Boundary fitting with parametrically deformable models ». *IEEE Transactions on Pattern Analysis and Machine Intelligence*, vol. 14, p. 1061-1075.
- Suganuma, J., et S. Nakamura. 2004. « Measurement of tension of tendon tissue based on electrical impedance ». *Journal of Orthopaedic Science*, vol. 9, n° 3, p. 302-9.
- Sun, Y., E. J. Berger, C. Zhao, G. D. Jay, K. N. An et P. C. Amadio. 2006. « Expression and mapping of lubricin in canine flexor tendon ». *Journal of Orthopaedic Research*, vol. 24, n° 9 (Sep), p. 1861-8.
- Tao, Z., et H. D. Tagare. 2005. « Tunneling descent level set segmentation of ultrasound images ». *Inf Process Med Imaging*, vol. 19, p. 750-61.
- Tauber, C. 2005. « Filtrage anisotrope robuste et segmentation par B-spline snake: application aux images échographiques ». *Thèse de doctorat de l' École Doctorale Informatique et Télécommunications*. l'Institut National Polytechnique de Toulouse.

- Taxt, T. 2001. « Three-dimensional blind deconvolution of ultrasound images ». *IEEE Transactions on Ultrasonics, Ferroelectrics, and Frequency Control Society*, vol. 48, n° 4, p. 867-71.
- Terzian, A. 2003. « Traitement des tendinites du tendon fléchisseur superficiel du doigt du membre thoracique chez le cheval ». *Thèse de doctorat, École vétérinaire de Lyon, France*.
- Thevenaz, P., U. E. Ruttimann et M. Unser. 1998. « A pyramid approach to subpixel registration based on intensity ». *IEEE Transactions on Image Processing*, vol. 7, n° 1, p. 27-41.
- Van Schie, H. T. M., E. M. Bakker, Jonkerm A. M. et P. R. Van Weeren. 2000a. « Ultrasonographic tissue characterization of equine superficial digital flexor tendons by means of gray level statistics ». *American Journal of Veterinary Research*, vol. 61, n° 2, p. 210-219.
- Van Schie, H.T.M., E. M. Bakker et P. R. van Weeren. 1999. « Ultrasonographic evaluation of equine tendons: a quantitative in vitro study of the effects of amplifier gain level, transducer-tilt, and transducer-displacement ». *Veterinary Radiology & Ultrasound*, vol. 40, n° 2, p. 151-60.
- Van Schie, H.T.M., et E.M. Bakker. 2000. « Structure-related echoes in ultrasonographic images of equine superficial digital flexor tendons ». *American Journal of Veterinary Research*, vol. 61, n° 2, p. 202-209.
- Van Schie, H.T.M., E.M. Bakker, A.M. Jonker et P.R. Van Weeren. 2001. « Efficacy of computerized discrimination between structure-related and non-structure-related echoes in ultrasonographic images for the quantitative evaluation of the structural integrity of superficial digital flexor tendons in horses ». *American Journal of Veterinary Research*, vol. 62, n° 7, p. 1159-66.
- Van Schie, H.T.M., E.M. Bakker, A.M. Jonker et P.R. Van Weeren. 2003. « Computerized ultrasonographic tissue characterization of equine superficial digital flexor tendons by means of stability quantification of echo patterns in contiguous transverse ultrasonographic images ». *American Journal of Veterinary Research* vol. 64, n° 3, p. 366 - 375.
- Van Schie, H.T.M., Bakker E.M., Jonker A.M. et Van-Weeren P.R. 2000b. « Critical evaluation of ultrasonographic tissue characterization of equine superficial digital flexor tendons by means of gray level statistics ». *American Journal of Veterinary Research*, vol. 61, p. 210-219.

- Vergari, C., P. Pourcelot, L. Holden, B. Ravary-Plumioen, G. Gerard, P. Laugier, D. Mitton et N. Crevier-Denoix. 2010. « True stress and Poisson's ratio of tendons during loading ». *Journal of Biomechanics*.
- Vincent, L., et P. Soille. 1991. « Watersheds in digital spaces: an efficient algorithm based on immersion simulations ». *IEEE Transactions on Pattern Analysis and Machine Intelligence*, vol. 13, n° 6, p. 583-598.
- Wagner, R.F., S.W. Smith, J.M. Sandrik et H. Lopez. 1983. « Statistics of Speckle in Ultrasound B-Scans ». *IEEE Transactions on Sonics and Ultrasonics*, vol. 30, n° 3, p. 156-163.
- Webbon, P.M. 1973. « Equine tendon stress injuries ». *Equine Veterinary Journal*, vol. 5, n° 2, p. 58-64.
- Webbon, P.M. 1977. « A postmortem study of equine digital flexor tendons. ». *Equine Veterinary Journal* vol. 5, n° 58-64.
- Webbon, P.M. 1978. « A histological study of macroscopically normal equine digital flexor tendons ». *Equine Veterinary Journal* vol. 10, n° 4, p. 253-9.
- Weickert, J. 1998. « Anisotropic diffusion in image processing ». *B.G. Teubner, Stuttgart*.
- Welk, Martin, Joachim Weickert et Irena Galic. 2007. « Theoretical foundations for spatially discrete 1-D shock filtering ». *Image and Vision Computing*, vol. 25, n° 4, p. 455-463.
- Wood, A. K., C. M. Sehgal et V. B. Reef. 1994. « Three-dimensional sonographic imaging of the equine superficial digital flexor tendon ». *American Journal of Veterinary Research*, vol. 55, n° 11, p. 1505-8.
- Xu, C., et J. L. Prince. 1998. « Snakes, shapes, and gradient vector flow ». *IEEE Transactions on Image Processing*, vol. 7, n° 3, p. 359-69.
- Yamasaki, H., M. Goto, T. Yoshihara, Sekigushi M., K. Konno, Y. Momoi et T. Iwasaki. 2001. « Exercise-Induced Superficial Digital Flexor Tendon Hyperthermia and the Effect of Cooling Sheets on Thoroughbreds ». *Journal of Equine Science*, vol. 12, p. 85-91.
- Yu, J., J. Tan et Y. Wang. 2010. « Ultrasound speckle reduction by a SUSAN-controlled anisotropic diffusion method ». *Pattern Recognition*, vol. 43, n° 9, p. 3083-3092.
- Yu, Y., et S. Acton. 2002. « Speckle reducing anisotropic diffusion ». *IEEE Transactions on Image Processing*, vol. 11, n° 11 p.1260-1270.

- Zekas, L. J., et L. J. Forrest. 2003. « Effect of perineural anesthesia on the ultrasonographic appearance of equine palmar metacarpal structures ». *Veterinary Radiology & Ultrasound*, vol. 44, n° 1, p. 59-64.
- Zhang, G., B.B. Young et D.E. Birk. 2003. « Differential expression of type XII collagen in developing chicken metatarsal tendons ». *Journal of Anatomy*, vol. 202, n° 5, p. 411-20.