

ÉCOLE DE TECHNOLOGIE SUPÉRIEURE
UNIVERSITÉ DU QUÉBEC

THÈSE PRÉSENTÉE À
L'ÉCOLE DE TECHNOLOGIE SUPÉRIEURE
ARTS ET MÉTIERS PARISTECH
(COTUTELLE)

COMME EXIGENCE PARTIELLE
À L'OBTENTION DU
DOCTORAT EN GÉNIE
Ph. D.

COTUTELLE FRANCE-QUÉBEC

PAR
Pierre-Yves LAGACÉ

DÉVELOPPEMENT ET VALIDATION D'UNE MÉTHODE D'ÉVALUATION DES
TRANSLATIONS GLÉNOHUMÉRALES 3D SOUS EOS^{MC}

MONTREAL, LE 21 FÉVRIER 2013



Pierre-Yves Lagacé, 2013



Cette licence [Creative Commons](https://creativecommons.org/licenses/by-nc-nd/4.0/) signifie qu'il est permis de diffuser, d'imprimer ou de sauvegarder sur un autre support une partie ou la totalité de cette œuvre à condition de mentionner l'auteur, que ces utilisations soient faites à des fins non commerciales et que le contenu de l'œuvre n'ait pas été modifié.

PRÉSENTATION DU JURY

CETTE THÈSE A ÉTÉ ÉVALUÉE

PAR UN JURY COMPOSÉ DE :

Mme Nicola HAGEMEISTER, directrice de thèse
Département de génie de la production automatisée à l'École de technologie supérieure

Mme Wafa SKALLI, codirectrice de thèse
Laboratoire de Biomécanique à Arts et Métiers Paristech

M. Jean ARTEAU, président du jury
Département de génie mécanique à l'École de technologie supérieure

Mme Natalia NUÑO, membre du jury
Département de génie de la production automatisée à l'École de technologie supérieure

M. Thomas GREGORY, examinateur
Hôpital Européen Georges Pompidou

M. Philippe ROUCH, membre du jury
Laboratoire de Biomécanique à Arts et Métiers ParisTech

M. Clark R. DICKERSON, rapporteur
Department of kinesiology at the University of Waterloo

Mme. Agnès ROBY-BRAMI, rapporteur
Laboratoire de neurophysique et physiologie de l'Institut national de la santé et de la recherche médicale (INSERM)

ELLE A FAIT L'OBJET D'UNE SOUTENANCE DEVANT JURY ET PUBLIC

LE 17 DÉCEMBRE 2012

À L'ÉCOLE DE TECHNOLOGIE SUPÉRIEURE

REMERCIEMENTS

Bien qu'une thèse soit présentée comme étant le travail d'une seule personne, nous savons tous qu'il s'agit en fait du fruit de la collaboration étroite de toute une équipe. C'est pour cette raison que je désire d'abord et avant tout remercier tous ceux qui ont contribué, de près ou de loin, d'un point de vue scientifique ou de par leur support moral, à la réalisation de cette thèse.

J'aimerais d'abord remercier mes directrices de recherche : Nicola Hagemeister et Wafa Skalli. Nicola, merci pour ton accueil chaleureux au LIO, pour ton support inconditionnel tout au long de ma thèse, tant dans les bons moments que dans les moins bons. Tes conseils judicieux et ton regard critique sur mon travail ont grandement contribué à son avancement et à sa qualité. Merci d'avoir été la directrice que tu as été, merci d'être la chercheuse que tu es, merci d'être la personne que tu es. Tu es inspirante à voir! Wafa, merci de m'avoir accueilli au sein du LBM. Bien que j'aie souvent été à Montréal, mon temps passé au LBM a été très enrichissant tant d'un point de vue professionnel que personnel. J'y ai découvert une équipe jeune et dynamique, différente de celle du LIO, mais tout aussi attachante. Merci pour ton regard critique et objectif sur mon travail. Merci pour tes bons conseils et pour le temps que tu m'as consacré malgré ton horaire chargé. Nicola, Wafa, sans vous, rien n'aurait été possible.

J'aimerais également remercier Jacques De Guise, directeur du LIO. Jacques, merci de m'avoir accueilli au sein du LIO, mon temps passé au sein de l'équipe a été formidable. Avec Nicola, les autres chercheurs et toute l'équipe, vous avez vraiment réussi à créer quelque chose de très spécial, un milieu où il fait bon vivre et travailler. Je me considère privilégié d'avoir pu passer ce temps avec vous.

VI

Je tiens également à remercier tous les membres du jury qui ont accepté de lire et d'évaluer ma thèse. Vos critiques, commentaires et suggestions contribueront à pousser plus loin la réflexion faite au cours de ma thèse et ainsi à mon cheminement en tant que jeune chercheur.

Merci également à Fabien Billuart et Xavier Ohl pour votre collaboration au projet et votre précieux apport en tant que cliniciens. Merci également pour votre accueil amical et chaleureux en France. Votre amitié a grandement contribué à faire de cette cotutelle une expérience inoubliable pour moi. Merci également au Pr Gagey pour son implication au démarrage du projet.

Un immense merci également aux Drs Patrice Tétreault, Dominique Rouleau, André Roy et Nathalie Bureau. Merci pour votre contribution à la création du projet, pour votre aide inestimable durant le recrutement et l'évaluation des sujets et pour vos judicieux conseils tout au long du projet. Malgré mes allers-retours entre Montréal et Paris, vous avez toujours su être disponibles aux moments opportuns afin de permettre le bon déroulement du projet et d'y apporter un regard clinique critique.

Merci aussi à Marie-France Poirier, Fidaa Al Shakfa et Laurence Marck pour leur implication dans le recrutement et la planification des examens des sujets. Merci également à Aline Pilon d'avoir si gentiment accepté de se charger des IRM, à Valérie-Anouk Côté pour la planification des examens EOS et le transfert des images sur le PACS, à toute l'équipe de radiologie, principalement François et Diane, pour tous les examens EOS, à toute l'équipe de physiothérapie, principalement à Denis, pour l'évaluation des sujets. Merci également à tous les participants à l'étude, sans qui je n'aurais pu compléter cette recherche.

J'aimerais également remercier Brigitte Dubreuil, Marine Souq et Jérémy Fontaine et Mohamed Marhoum pour leur aide avec toutes les questions administratives.

Merci à Thierry, Dominic, Abdelmonime, Benoît, Benjamin, Thomas, Cédric, Gilles, Sergio pour votre aide inestimable avec le développement des méthodes, EOS, IdefX et Matlab. Sans vous, ma thèse aurait duré 40 ans!

Merci aussi à Lauranne, Joan, et PO pour votre point de vue de spécialistes sur d'autres aspects de l'épaule. Nos discussions m'ont permis de me sortir d'impasses à plusieurs reprises!

Merci aussi à tous les autres membres du LIO et du LBM qui ont contribué à cette thèse à leur façon, que ce soit d'un point de vue scientifique, ou en égayant mes journées passées au LBM et au LIO!

Un immense merci à Véronique, ma femme, qui a su me supporter tout au long de ma thèse, dans les bons moments comme dans les plus difficiles, tant à Montréal qu'à Paris. Merci mon amour d'avoir partagé les bons moments avec moi, de m'avoir encouragé dans les moments d'angoisse et d'incertitude. Je t'aime.

Papa, Michèle, merci d'être toujours là. Merci pour tout. Je vous aime.

Abdallah, Olivier, merci d'être les amis que vous êtes. On se voit moins souvent qu'il y a 10 ans, mais c'est toujours aussi bon de passer du temps avec vous pour penser à autre chose qu'au boulot.

Je pourrais continuer ainsi durant des pages tant il y a de gens qui ont contribué de près ou de loin à l'achèvement de cette thèse, merci à tous ceux que je n'ai pu nommer dans ces pages.

DÉVELOPPEMENT ET VALIDATION D'UNE MÉTHODE D'ÉVALUATION DES TRANSLATIONS GLÉNOHUMÉRALES 3D SOUS EOS^{MC}

Pierre-Yves LAGACÉ

RÉSUMÉ

Les pertes de fonction de l'épaule associées à des pathologies de la coiffe des rotateurs sont très fréquentes et peuvent être très handicapantes pour les gens affectés. Par exemple, des actions de la vie quotidienne aussi simples que se laver les cheveux ou prendre un verre dans une armoire peuvent devenir extrêmement douloureuses ou être même impossibles à réaliser. Bien qu'il existe des outils fiables pour le diagnostic des pathologies aux tissus mous de l'épaule, ceux-ci ne permettent pas d'expliquer adéquatement la gravité des symptômes leur étant associés. En effet, on constate que certains patients présentant des ruptures massives de la coiffe des rotateurs maintiennent une bonne fonction dans la vie de tous les jours, alors que d'autres présentant des blessures mineures, souffrent d'importantes pertes de fonction. Une meilleure compréhension des mécanismes impliqués dans les pertes de fonction de l'épaule permettraient d'améliorer le diagnostic et la prise en charge des patients.

Certaines études suggèrent que le déplacement du centre de la tête humérale par rapport à la glène (les translations gléno-humérales, GH) pourrait être corrélé aux pertes de fonction de l'épaule en présence de ruptures de la coiffe des rotateurs. Cependant, à cause des limitations techniques au niveau des méthodes d'analyse des translations GH, peu d'études se sont penchées sur la question en détail. C'est dans ce contexte que s'inscrit cette thèse : les objectifs principaux sont de développer et de valider une méthode d'analyse des translations GH et de vérifier l'existence d'une corrélation entre les translations GH et la fonction de l'épaule chez un groupe de patients avec rupture de la coiffe des rotateurs.

À cette fin, nous avons développé une méthode d'analyse des translations GH reposant sur l'acquisition de séquences de radiographies biplanes à l'aide du système EOSTM. La première partie du travail présentée ici consiste à développer un protocole d'acquisition des radiographies en pseudo-cinématique et à évaluer la répétabilité de l'identification de repères anatomiques de l'épaule sur les radiographies. La méthode d'évaluation des translations GH développée en dernier lieu permet, suite à l'acquisition des radiographies et à la numérisation de repères anatomiques répétables, de reconstruire un modèle personnalisé morpho-réaliste de la scapula du sujet et un modèle simplifié de l'humérus. Ces modèles sont ensuite recalés interactivement à l'ensemble des positions imagées et utilisés pour décrire les translations GH entre ces positions. La validation de la méthode sur 10 scapulas sèches, 5 épaules cadavériques et 5 patients a démontré que les translations GH pouvaient être évaluées avec une précision de l'ordre de 2 mm. L'application de la méthode à 25 patients ayant des ruptures de la coiffe des rotateurs et 5 sujets sains n'a pas permis d'établir de lien clair entre les translations GH et la fonction de l'épaule, mais a tout de même permis d'identifier certaines corrélations entre l'amplitude des translations GH et différents aspects de la fonction de l'épaule, principalement chez les femmes.

Cette thèse aura donc permis de réaliser des avancements majeurs tant d'un point de vue technique que scientifique. Tout d'abord, le travail réalisé a permis de développer une méthode d'analyse morpho-fonctionnelle de l'épaule en 3D, précise, et peu invasive. Celle-ci pourra être exploitée en clinique ou dans le cadre d'études morphologiques de l'épaule ou de la pseudo-cinématique de la scapula. Ensuite, cette thèse propose également un marqueur radiologique de la fonction de l'épaule, les translations GH. Ainsi, le travail réalisé représente un pas de plus dans l'étude morpho-fonctionnelle de l'épaule, qui permettra sans aucun doute d'améliorer notre compréhension de l'épaule pathologique, et à terme, l'amélioration du diagnostic et de la prise en charge des patients souffrant de douleurs à l'épaule, et ainsi à l'amélioration de leur qualité de vie.

Mots clés : Épaule, articulation gléno-humérale, coiffe des rotateurs, pseudo cinématique de l'épaule, analyse morpho-fonctionnelle de l'épaule

DEVELOPMENT AND VALIDATION OF A METHOD FOR EVALUATING 3D GLENOHUMERAL TRANSLATIONS WITH EOS™

Pierre-Yves LAGACÉ

ABSTRACT

Shoulder pain and dysfunction associated with rotator-cuff tears are very frequent and can be very debilitating for those affected. For example, simple activities of daily living such as washing ones hair or getting a glass from a high shelf can become very painful or even impossible. Even though there exist reliable tools to diagnose shoulder soft tissue pathologies, these do not allow explaining the importance of the symptoms associated to these pathologies. Indeed, some patients with massive rotator cuff tears maintain good shoulder function which does not interfere with their daily activities, while some others with small tears suffer from severe shoulder dysfunction. A better understanding of mechanisms involved in shoulder dysfunction would allow improving diagnosis of shoulder pathologies and treatment of patients.

A few studies suggest that displacements of the center of the humeral head relative to the glenoid cavity (gleno-humeral (GH) translations) could be correlated to shoulder dysfunction in patients with rotator cuff tears. However, technical difficulties associated to the study of GH translations are in great part responsible for the small number of studies which have been interested in the subject. This thesis takes place within this context: the main objectives are to develop and validate a method for the study of GH translations and to verify the existence of a correlation between GH translations and shoulder function in a group of patients with rotator cuff tears.

In order to fulfill these objectives, we developed a method for the analysis of GH translations based on the acquisition of sequences of biplanar radiographs with the EOS™ system. The first part of the work presented here consists in developing a radiograph acquisition protocol in pseudo-kinematics and at evaluating the repeatability of shoulder bony landmark location on the radiographs. The final method which was developed allows, following radiograph acquisition and digitization of repeatable landmarks, reconstructing a personalized, morphologically realistic scapula model and a simplified humerus model. These models are then registered to other positions for which radiographs have been acquired, and then used to describe GH translations between them. Validation of the method on 10 dry scapulae, 5 cadaveric shoulder specimens, and 5 patients has showed that GH translations could be evaluated in vivo with a precision of the order of 2 mm. Application of the method to 25 patients with rotator cuff tears and 5 healthy subjects did not allow establishing a clear link between GH translations and shoulder function, but did allow identifying some correlations between GH translation amplitude and shoulder function, mainly in women.

Hence, this thesis will have contributed to major technical and scientific advancements. First, the work performed during this thesis allowed developing a method for morphological and functional analysis of the shoulder in 3D, with adequate precision, and in a minimally

invasive manner. This method could eventually be exploited in a clinical setting or for studying scapula morphology or scapula pseudo-kinematics. The work performed during this thesis represents one more step in morphological and functional analysis of the shoulder, which will without a doubt improve our understanding of pathological shoulders, and in the longer term, improve diagnosis and treatment of patients suffering from shoulder dysfunction, and hence improve their quality of life.

Key words: Shoulder, gleno-humeral joint, rotator cuff tear, shoulder pseudo kinematics, morpho-functional analysis of the shoulder

TABLE DES MATIÈRES

	Page
INTRODUCTION	1
CHAPITRE 1 CADRE THÉORIQUE.....	5
1.1 L'épaule	5
1.1.1 L'articulation gléno-humérale	7
1.1.1.1 Les os	7
1.1.1.2 Les muscles.....	8
1.1.1.3 Les autres tissus mous.....	11
1.1.1.4 Mobilité et stabilité	14
1.2 Contexte clinique	15
1.2.1 Pathologies et épidémiologie	15
1.2.2 Diagnostic	17
1.2.3 Traitement.....	18
1.2.3.1 Suivi et évaluation de la fonction.....	22
CHAPITRE 2 PROBLÉMATIQUE, HYPOTHÈSES ET OBJECTIFS	23
CHAPITRE 3 REVUE DE LITTÉRATURE – TRANSLATIONS GLÉNO-HUMÉRALES	27
3.1 Marqueurs externes.....	27
3.2 Radiographie et fluoroscopie	29
3.3 Model-based X-ray	31
3.4 Imagerie par résonance magnétique (IRM)	32
3.5 Échographie	33
3.6 Discussion.....	34
CHAPITRE 4 SITUATION DE LA THÈSE ET OBJECTIFS SPÉCIFIQUES	41
4.1 Choix méthodologiques et situation de la thèse.....	41
4.2 Synthèse et objectifs spécifiques	43
CHAPITRE 5 TRAVAIL PERSONNEL – FAISABILITÉ DE LA MÉTHODE	
PRÉLIMINAIRE.....	45
5.1 Introduction.....	45
5.2 Méthode	45
5.2.1 Sujets.....	45
5.2.2 Acquisition des images	45
5.2.3 Analyse des images – localisation des repères anatomiques.	48
5.2.4 Systèmes d'axes	50
5.2.4.1 Scapula.....	50
5.2.4.2 Humérus.....	50
5.2.4.3 Thorax	51
5.2.5 Analyse des données – Répétabilité de l'identification des repères anatomiques de l'épaule.....	52

5.2.6	Analyse des données – Translations de la TH	52
5.2.7	Translations de la tête humérale en présence de ruptures de la coiffe des rotateurs.....	55
5.3	Résultats.....	55
5.3.1	Répétabilité des repères anatomiques - système d'axes global d'EOS.....	55
5.3.2	Position de la tête humérale dans le système d'axes local de la scapula...	56
5.3.3	Translations de la tête humérale	56
5.3.4	Translations de la tête humérale en présence de ruptures de la coiffe des rotateurs.....	60
5.4	Discussion / Conclusion intermédiaire	61
CHAPITRE 6 TRAVAIL PERSONNEL – RECONSTRUCTION DE LA SCAPULA		67
6.1	Introduction.....	67
6.2	Reconstruction	68
6.3	Méthode	69
6.3.1	Modèle paramétré générique.....	69
6.3.2	Modèle déformable	70
6.3.3	Reconstruction	71
6.3.4	Validation – Scapulas sèches	75
6.4	Résultats.....	76
6.5	Discussion intermédiaire.....	77
6.6	Inférences.....	79
6.6.1	Méthode	79
6.6.2	Résultats.....	82
6.6.3	Discussion intermédiaire.....	82
CHAPITRE 7 TRAVAIL PERSONNEL – VALIDATION DE LA MÉTHODE		85
7.1	Introduction.....	85
7.2	Méthodologie	85
7.2.1	Méthode d'évaluation des translations gléno-humérales.....	85
7.2.1.1	Acquisition des images	85
7.2.1.2	Analyse des images.....	86
7.2.1.3	Description du mouvement.....	88
7.2.2	Validation.....	91
7.2.2.1	Précision.....	91
7.2.2.2	Répétabilité	94
7.2.2.3	Translations GH vs fonction de l'épaule	94
7.3	Résultats.....	95
7.3.1	Validation.....	95
7.3.1.1	Précision.....	95
7.3.1.2	Répétabilité	95
7.3.1.3	Translations GH vs fonction de l'épaule : Résultats préliminaires chez 10 patients.....	96
7.4	Discussion intermédiaire.....	99
7.4.1	Méthode pour l'évaluation des translations GH	100

7.4.2	Validation.....	101
7.4.3	Translations GH vs fonction de l'épaule	102
CHAPITRE 8 RÉSULTATS SUPPLÉMENTAIRES – TRANSLATIONS GH CHEZ DES PATIENTS AVEC RUPTURE DE LA COIFFE DES ROTATEURS.		
8.1	Introduction.....	105
8.2	Méthode	105
8.2.1	Sujets.....	105
8.2.2	Évaluation / Diagnostic de la coiffe des rotateurs	106
8.2.3	Évaluation des translations GH.....	106
8.2.4	Évaluation de la fonction	106
8.3	Résultats.....	108
8.4	Discussion intermédiaire.....	110
CONCLUSION GÉNÉRALE.....		117
ANNEXE I COMMUNICATIONS ET PUBLICATIONS.....		121
LISTE DE RÉFÉRENCES BIBLIOGRAPHIQUES.....		125

LISTE DES TABLEAUX

	Page
Tableau 1.1	Illustration des mouvements de l'épaule et amplitudes. 6
Tableau 1.2	Muscles de l'articulation gléno-humérale 10
Tableau 1.3	Exemples de tests cliniques pour le diagnostic de première ligne des pathologies de la coiffe des rotateurs 20
Tableau 3.1	Résumé des outils et principales études translations GH..... 38
Tableau 5.1	Répétabilité de l'identification des repères anatomiques de l'épaule. 57
Tableau 5.2	Répétabilité de l'identification du centre de la tête humérale dans le repère local de la scapula. 58
Tableau 6.1	Précision de forme et de certains paramètres morphologiques de la scapula tels que calculés à partir du modèle personnalisé. 77
Tableau 6.2	Principales régions de la scapula et primitives géométriques correspondantes et paramètres descriptifs correspondants..... 81
Tableau 6.3	Structures anatomiques de la scapula et paramètres descriptifs associés..... 82
Tableau 6.4	Paramètres descriptifs principaux, valeurs moyennes, écarts types et SEE de la régression..... 83
Tableau 7.1	Moyenne et écart type de l'erreur entre les translations GH calculées à l'aide du modèle CT et de la méthode d'analyse. 96
Tableau 7.2	Répétabilité de l'évaluation des translations GH. 96
Tableau 7.3	Caractéristiques des participants. 97
Tableau 7.4	Fonction de l'épaule et translations GH maximales..... 98
Tableau 7.5	Coefficients de corrélation de Pearson entre la fonction de l'épaule, la taille de la rupture de la coiffe des rotateurs et les translations GH..... 99
Tableau 8.1	Principaux critères d'inclusion et d'exclusion des sujets sains et patients .. 107
Tableau 8.2	Caractéristiques des participants. 111
Tableau 8.3	Corrélations de Pearson : fonction, taille de la rupture et translations GH.. 112

LISTE DES FIGURES

	Page
Figure 1.1	Articulations de l'épaule..... 6
Figure 1.2	Os de l'épaule et structures de la scapula 7
Figure 1.3	Muscles de l'épaule 9
Figure 1.4	Vue antérieure des muscles deltoïde, sub-scapulaire et infra-épineux 9
Figure 1.5	Vues antérieure (de face) et postérieure (de dos) des muscles de la coiffe des rotateurs..... 12
Figure 1.6	Vue antérieure de la capsule de l'articulation gléno-humérale 13
Figure 1.7	Vue antérieure de l'épaule (haut, gauche) et coupe dans le plan de la scapula (bas, droite) montrant les bourses de l'épaule, bras élevé à 90° d'abduction. 13
Figure 3.1	Exemple de mesures 2D réalisées sur des radiographies planes 30
Figure 3.2	Repères anatomiques et systèmes d'axes recommandés par l'ISB. 36
Figure 5.1	Positionnement du sujet dans la cabine EOS..... 47
Figure 5.2	Radiographies biplanes pour différents angles d'élévation du bras 49
Figure 5.3	Repères locaux de la scapula, de l'humérus et le thorax. 51
Figure 5.4	Processus de recalage du modèle simplifié de scapula..... 54
Figure 5.5	Translation de la tête humérale dans le repère local de la scapula (THs)..... 59
Figure 5.6	Translations de la tête humérale dans 2 plans de la scapula..... 60
Figure 6.1	Sous ensemble de régions de la scapula et exemple de sphères et droites par moindres-carrés ajustées à différentes régions. 71
Figure 6.2	Processus de reconstruction de la scapula 73
Figure 6.3	Visualisation du modèle personnalisé de la scapula..... 74
Figure 6.4	Procédure de validation pour la précision de la forme. 76
Figure 7.1	Radiographie d'un patient à 30° d'élévation du bras..... 88

Figure 7.2	Système d'axes de la scapula basé sur la glène.	90
Figure 7.3	Système d'axes de l'humérus.	90
Figure 7.4	Système d'axes du thorax.	91
Figure 7.5	Radiographies du spécimen cadavérique à 30° d'élévation du bras.	93
Figure 7.6	Translation GH supérieure (Y max) en fonction du score de force de l'épaule.	98
Figure 8.1	Score de Constant en fonction du nombre de tendons rompus.	109
Figure 8.2	Score de Constant en fonction de la position GH supérieure initiale (GHy initiale).	109
Figure 8.3	Amplitude de mouvement en abduction en fonction de la position GH latérale maximale (GHz max).	110

LISTE DES ABRÉVIATIONS, SIGLES ET ACRONYMES

AA	Angle acromial
AC	Articulation acromio-claviculaire
AI	Angle inférieur de la scapula
Ant	Antérieur
AP	Antéro-postérieur
AS	Angle supérieur de la scapula
BSG	Bord supérieur de la glène
BIG	Bord inférieur de la glène
BAG	Bord antérieur de la glène
BPG	Bord postérieur de la glène
CSST	Commission de la santé et sécurité au travail du Québec
CT	« Computed tomography », Tomodensitométrie ou tomographie assistée par ordinateur
C7	Épine de la 7 ^{ème} vertèbre cervicale
Écho	Échographie
EVA	Échelle visuelle analogue
GH	Gléno-humérale
IJ	Incisura Jugularis
IRM	Imagerie par résonance magnétique
IRR	Indemnisation de remplacement de revenu
IRSST	Institut de recherche Robert-Sauvé en santé et sécurité au travail
ISB	“International Society of Biomechanics”
Lat	Latéral
LBM	Laboratoire de biomécanique d’Arts et métiers ParisTech
LIO	Laboratoire de recherche en imagerie et Orthopédie de l’École de technologie supérieure
Med	Médial
MLS	« Moving least squares » (Moindres carrés mobiles)
PA	Postéro-antérieur
PC	Processus (apophyse) coracoïde
PLS	Partial least squares
PX	Processus Xiphoideus
RMS	« Root-mean-square »
RX	Rayons X
SEE	« Standard error of the estimate », erreur standard de l’estimé
Sup	Supérieur
SVD	« Singular value decomposition »
TH	Tête humérale
TS	Trigonum Spinae Scapulae (racine de l’épine de la scapula)
T8	Épine de la 8 ^{ème} vertèbre thoracique
3D	Tridimensionnel

LISTE DES SYMBOLES ET UNITÉS DE MESURE

Symboles

Os	Origine du système d'axes de la scapula
Xs	Direction X du système d'axes de la scapula
Ys	Direction Y du système d'axes de la scapula
Zs	Direction Z du système d'axes de la scapula
Oh	Origine du système d'axes de l'humérus
Xh	Direction X du système d'axes de l'humérus
Yh	Direction Y du système d'axes de l'humérus
Zh	Direction Z du système d'axes de l'humérus
Ot	Origine du système d'axes du thorax
Xt	Direction X du système d'axes du thorax
Yt	Direction Y du système d'axes du thorax
Zt	Direction Z du système d'axes du thorax
O _{EOS}	Origine du système d'axes d'EOS
X _{EOS}	Direction X du système d'axes d'EOS
Y _{EOS}	Direction Y du système d'axes d'EOS
Z _{EOS}	Direction Z du système d'axes d'EOS
T	matrice de translation
R	matrice de rotation

Unités de mesure

cm	centimètres
mm	millimètres
°	degrés
\$	dollars
G\$	milliards de dollars

INTRODUCTION

L'appareil locomoteur, aussi appelé système musculo-squelettique, regroupe l'ensemble des structures qui permettent au corps humain de se mouvoir. C'est lui qui nous permet d'effectuer toutes sortes de tâches dans notre vie quotidienne, qu'elles soient simples ou complexes, en finesse ou en puissance. Le vieillissement est souvent associé à différentes conditions pouvant mener à un dysfonctionnement du système locomoteur. Nous connaissons tous quelqu'un qui limite ses activités à cause de douleurs au genou, à la hanche, au dos, à l'épaule, au cou, à la main, au pied... Ces douleurs peuvent être associées à une blessure traumatique (fracture, luxation, déchirure ligamentaire ou tendineuse, etc.) ou à un problème chronique, associé ou non à une ancienne blessure, (arthrose, dégénérescence des tendons, dyskinésie). Selon leur niveau, ces douleurs peuvent nuire grandement à la qualité de vie des personnes affectées.

Un survol de la littérature permet de constater que le genou, la hanche et le rachis font l'objet d'un très grand nombre de publications annuellement, tant en ce qui a trait à l'anatomie, la chirurgie, la biomécanique et la modélisation. Ceci est tout à fait compréhensible du fait qu'un handicap à une de ces articulations peut avoir des conséquences très graves sur l'autonomie et la qualité de vie des gens affectés. Les problèmes d'épaule, bien que très fréquents dans la population, semblent moins retenir l'attention que les problèmes affectant le rachis ou le membre inférieur (hanche et genou). Ceci peut s'expliquer par le fait que les pertes de fonction de l'épaule dans la vie de tous les jours paraissent moins handicapantes que les problèmes au dos ou aux jambes. Cependant, les problèmes d'épaule peuvent rendre certaines tâches apparemment banales très difficiles, voire impossibles à réaliser, par exemple : dormir sur le côté, laver l'épaule opposée, prendre un verre sur une étagère, se gratter la tête et mettre la chemise dans les pantalons (Smith et al., 2000). La qualité de vie des gens souffrant de douleurs à l'épaule se trouve donc tout autant affectée que celle des gens souffrant de douleurs à d'autres membres.

Les problèmes de douleur et de perte de fonction de l'épaule sont souvent associés à des ruptures chroniques des tendons de la coiffe des rotateurs. Bien qu'il existe des outils cliniques fiables pour évaluer l'état de la coiffe des rotateurs, ce diagnostic ne permet pas d'expliquer entièrement la perte de fonction associée (Moosmayer et al., 2009; Sher et al., 1995). Par exemple, certains patients présentant une rupture massive de la coiffe des rotateurs fonctionnent bien dans la vie de tous les jours, alors que d'autres présentant des ruptures minimales souffrent de limitations fonctionnelles importantes. De grands efforts sont déployés en recherche afin de mieux comprendre les causes et l'évolution de ces problèmes, dans le but de les prévenir, de les diagnostiquer plus tôt et de les traiter plus efficacement.

Il ressort de la littérature qu'il existerait des différences dans les patrons de déplacement de l'épaule entre des sujets sains et ayant différentes pathologies de l'épaule (Bey et al., 2011; Poppen et Walker, 1976; Teyhen et al., 2010; Yamaguchi et al., 2000). Cependant, la complexité de la morphologie de l'épaule et de son mouvement complique son analyse, notamment d'un point de vue cinématique. En effet, les outils d'analyse du mouvement 3D les plus accessibles reposent principalement sur les marqueurs externes fixés aux os de l'articulation étudiée (Anglin et Wyss, 2000; Hill et al., 2007). Cependant, la forme de la scapula et sa grande amplitude de mouvement limite la précision de ces outils pour l'étude du mouvement de l'épaule. Des outils utilisant des techniques d'imagerie médicale ont également été utilisées, mais avec relativement peu de succès, notamment à cause de leur difficulté d'intégration dans un contexte clinique, notamment due à un coût ou à une accessibilité limitée (résonance magnétique et tomographie assistée par ordinateur).

C'est dans ce contexte que s'inscrit la présente thèse, dont les principaux objectifs sont de développer un outil adaptable à la clinique permettant l'étude du déplacement de la tête humérale à partir de radiographies biplanes, puis d'étudier ces déplacements chez des groupes de sujets sains et présentant des ruptures de la coiffe des rotateurs. Le présent rapport s'articule comme suit. Le CHAPITRE 1 et le CHAPITRE 2 en présenteront le contexte théorique et les objectifs principaux. Le CHAPITRE 3 consistera en une revue de littérature présentant l'état de l'art concernant l'étude des translations gléno-humérales. Le CHAPITRE

4 permettra de situer la thèse dans le contexte des travaux réalisés au Laboratoire de recherche en imagerie et orthopédie (LIO) et au Laboratoire de Biomécanique (LBM), puis d'établir ses objectifs spécifiques. Les CHAPITRES 5 à 7 présenteront le travail personnel ayant été réalisé: l'évaluation préliminaire du système EOS pour l'étude des translations GH, le développement d'une méthode de reconstruction de la scapula, puis la présentation et la validation de la méthode d'étude des translations GH. Le CHAPITRE 8 présentera enfin les résultats supplémentaires obtenus suite à l'étude de 25 patients et 5 sujets sains.




CHAPITRE 1

CADRE THÉORIQUE

1.1 L'épaule

L'épaule est l'articulation la plus mobile du corps humain. En effet, elle permet d'effectuer des mouvements du bras d'une grande amplitude (plus de 180°) dans les trois plans anatomiques: plan sagittal (flexion/extension), plan frontal (abduction/adduction) et transverse (rotation interne/externe) (Tableau 1.1). L'épaule est en fait composée de 3 articulations et d'un espace de glissement: l'articulation gléno-humérale, l'articulation acromio-claviculaire, l'articulation sterno-claviculaire et le plan de glissement scapulo-thoracique (Figure 1.1, Figure 1.2). L'amplitude de mouvement de l'épaule est assurée par la combinaison de mouvements du plan de glissement scapulo-thoracique et de l'articulation gléno-humérale. Ce rythme scapulo-huméral, généralement estimé à 2:1 pour un mouvement d'abduction du bras (Mandalidis et al., 1999; Poppen et Walker, 1976), est nécessaire à l'atteinte des pleines amplitudes de mouvement de l'épaule. Par exemple, pour une abduction du bras de 180°, l'articulation gléno-humérale serait responsable de 120° et le plan de glissement scapulo-thoracique, de 60°. Des études plus récentes démontrent toutefois que différents facteurs comme l'angle d'élévation du bras et certaines pathologies pourraient influencer sur la valeur exacte du ratio (de Groot et Brand, 2001; de Groot, Valstar et Arwert, 1998b; Fayad et al., 2008; Hallström et Kärrholm, 2009; Roren et al., 2012). Le rôle de la clavicule et de ses articulations est principalement de stabiliser et de guider la scapula durant son glissement sur le thorax, notamment en l'empêchant d'être tirée vers l'avant sous l'action de certains muscles de l'épaule. Le présent travail s'intéresse principalement à l'articulation gléno-humérale.

Tableau 1.1 Illustration des mouvements de l'épaule et amplitudes.
 Images adaptées de (<http://entrainement-sportif.fr/epaule.htm>, 2012)

Mouvement	Amplitude (Épaule)	Illustration
Flexion / Extension (antépulsion / rétropulsion)	180° / 50°	
Abduction / Adduction	180° / 50°	
Rotation interne / externe	90° / 90°	

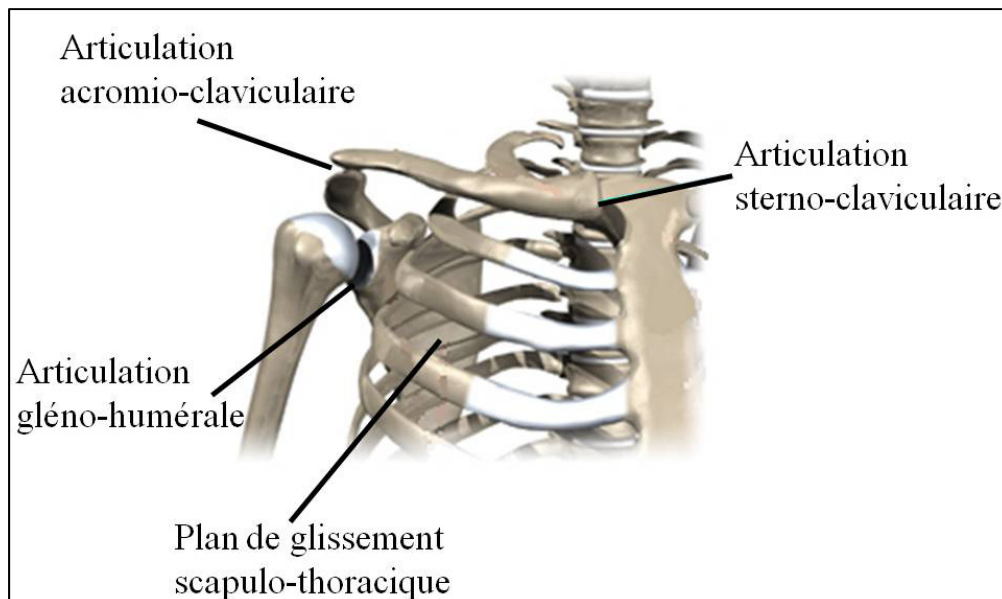


Figure 1.1 Articulations de l'épaule
 Adaptée de (www.eorthopod.com, 2011)

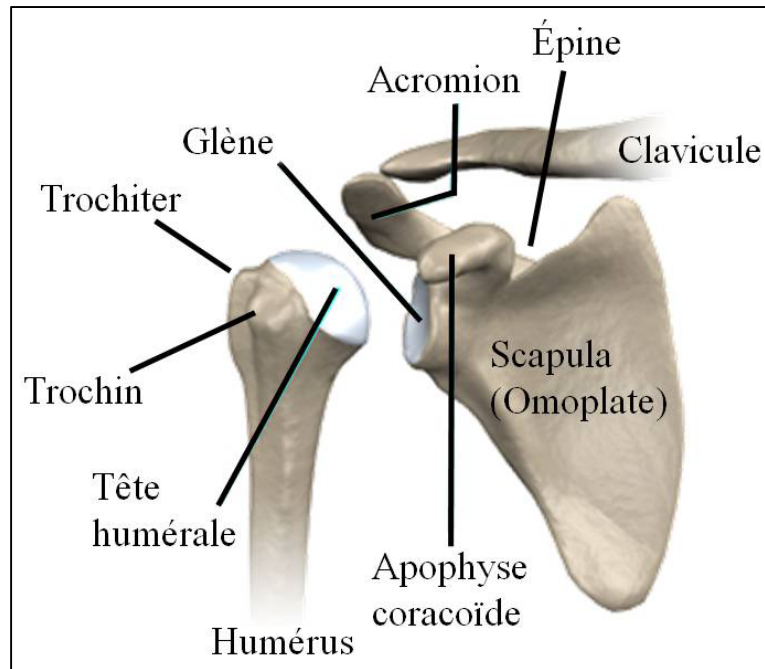


Figure 1.2 Os de l'épaule et structures de la scapula
Adaptée de (www.eorthopod.com, 2011)

1.1.1 L'articulation gléno-humérale

Comme son nom l'indique, l'articulation gléno-humérale (aussi appelée scapulo-humérale) est l'articulation entre la glène (surface articulaire de la scapula) et la tête humérale (surface articulaire de l'humérus). Un ensemble de tissus mous (muscles, ligaments, bourrelet, bourses) permet d'activer, de stabiliser et de lubrifier son mouvement.

1.1.1.1 Les os

La scapula (Figure 1.2), aussi communément appelée omoplate, est un os mince, plat et triangulaire qui glisse sur la face postérieure du thorax durant le mouvement du bras et s'articule avec la tête de l'humérus au niveau de la glène ainsi qu'avec la clavicule au niveau de l'acromion. La forme triangulaire de la scapula est composée de trois bords (supérieur, médial et latéral) et trois angles (supérieur, inférieur et latéral). Différentes structures osseuses peuvent également être identifiées sur la scapula : l'épine scapulaire, l'acromion,

l'apophyse coracoïde et la glène. L'épine scapulaire est une lame transversale qui sépare la face postérieure de la scapula et délimite les fosses supra et infra-épineuses. L'épine scapulaire se termine à son extrémité latérale par l'acromion, un large processus osseux qui s'articule avec la clavicule et sert également d'insertion à certains muscles de l'épaule. L'apophyse coracoïde est un processus cylindrique et recourbé à son extrémité.

La glène est une petite cavité articulaire relativement plate recouverte de cartilage. L'acromion est un large processus rugueux situé à l'extrémité latérale de l'épine sur lequel s'insèrent le deltoïde ainsi que le trapèze. L'épine scapulaire est une lame transversale proéminente située sur la face postérieure de la scapula. Elle sépare les fosses sus (ou supra) et sous (ou infra) épineuses, où s'insèrent les muscles sus et sous épineux.

L'humérus est l'os long qui constitue le bras et fait partie de l'épaule. La tête humérale s'articule sur la glène (surface articulaire de la scapula). La tête humérale (Figure 1.2) se trouve à l'épiphyse proximale de l'humérus. Sa surface articulaire a la forme d'un tiers de sphère recouvert de cartilage. Le trochiter (aussi appelé grande tubérosité ou tubercule majeur) et le trochin (aussi appelé petite tubérosité ou tubercule mineur) sont deux tubérosités où s'insèrent les muscles de la coiffe des rotateurs.

1.1.1.2 Les muscles

Les principaux contributeurs au mouvement de l'articulation gléno-humérale sont présentés ici avec leurs fonctions les plus importantes (Figure 1.3, Tableau 1.2).

Le deltoïde (Figure 1.4) est un muscle triangulaire large et plat composé de 3 faisceaux. Le faisceau antérieur s'insère sur le bord antéro-supérieur du tiers latéral de la clavicule, le faisceau moyen s'insère sur le bord supéro-externe de l'acromion et le faisceau postérieur s'insère sur le bord inférieur de l'épine scapulaire. Les 3 faisceaux se rejoignent pour s'insérer sur la diaphyse humérale au niveau du « V » deltoïdien. Le deltoïde est le principal abducteur du bras et contribue à son extension et sa flexion.

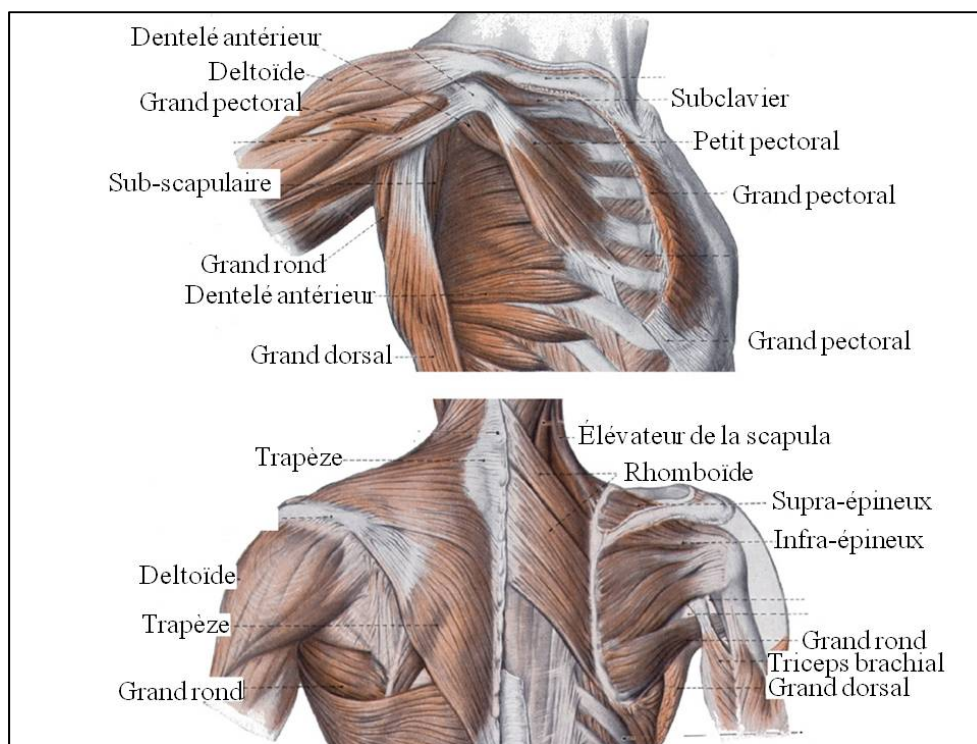


Figure 1.3 Muscles de l'épaule
Adaptée de (Veeger et van der Helm, 2007)

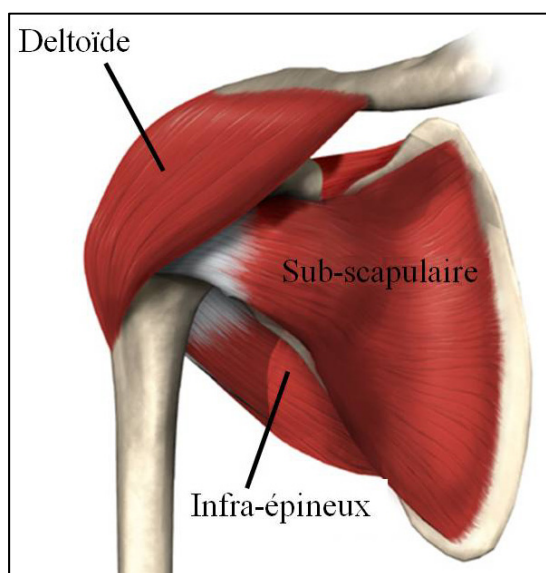


Figure 1.4 Vue antérieure des muscles deltoïde, sub-scapulaire et infra-épineux
Adaptée de (www.eorthopod.com, 2011)

Tableau 1.2 Muscles de l'articulation gléno-humérale

Muscle	Origine	Insertion	Fonctions principales
<u>Deltoïde</u>	Bord antéro-sup. du tiers latéral de la clavicule. Bord supéro-externe de l'acromion. Bord inf.de l'épine scapulaire.	« V » deltoïdien de l'humérus	Flexion Extension Abduction
<u>Supra-épineux</u>	Fosse supra-épineuse	Grande tubérosité de l'humérus	Flexion Initiation de l'abduction Rotation externe
<u>Infra-épineux</u>	Fosse infra-épineuse	Grande tubérosité de l'humérus.	Rotation externe
<u>Sub-scapulaire</u>	Face antérieure de la scapula.	Petite tubérosité de l'humérus.	Rotation interne
<u>Petit rond</u>	Bord latéral de la scapula. Fosse infra-épineuse.	grande tubérosité de l'humérus	Rotation externe
<u>Grand rond</u>	Angle inférieur de la scapula Bord latéral de la scapula	Gouttière bicipitale de l'humérus	Extension Rotation externe Adduction
<u>Grand pectoral</u>	Bord antérieur de la clavicule Sternum 2 ^{ème} à 6 ^{ème} côtes Aponévrose du grand droit	Gouttière bicipitale Grande tubérosité.	Flexion Adduction Rotation interne
<u>Grand dorsal</u>	Vertèbres T7 à L5 Crête sacrale et Crête iliaque	Gouttière bicipitale	Extension Adduction Rotation interne
<u>Coraco brachial</u>	Apophyse coracoïde	Face antéro-médiale de l'humérus	Flexion Adduction

La coiffe des rotateurs (Figure 1.5) est constituée de 4 muscles contribuant à la rotation interne et externe de l'humérus ainsi qu'à l'abduction et l'adduction du bras. Ils jouent aussi un grand rôle dans la stabilisation de l'articulation gléno-humérale. Les muscles de la coiffe des rotateurs sont le supra-épineux (supraspinatus), l'infra-épineux (infraspinatus), le sub-scapulaire (subscapularis) et le petit rond (teres minor). Le supra-épineux s'insère dans la fosse supra-épineuse et sur la grande tubérosité de l'humérus. Il initie l'abduction de l'humérus et contribue à sa flexion et sa rotation externe. L'infra-épineux s'insère dans la fosse infra-épineuse et sur la grande tubérosité de l'humérus. Il contribue à la rotation externe de l'humérus. Le sub-scapulaire s'insère sur la face antérieure de la scapula et sur la petite tubérosité de l'humérus. Il contribue à la rotation interne de l'humérus. Le petit rond s'insère sur le bord latéral de la scapula et dans la fosse infra-épineuse, et sur la grande tubérosité de l'humérus. Il contribue à la rotation externe de l'humérus.

L'intervalle de la coiffe des rotateurs est l'espace compris entre le tendon du muscle sub-scapulaire et celui du muscle supra-épineux. La coiffe des rotateurs est le stabilisateur actif principal de l'articulation GH (voir section 1.1.1.4).

1.1.1.3 Les autres tissus mous

Les surfaces articulaires de la glène et de la tête humérale sont recouvertes de cartilage hyalin. Le rôle principal du cartilage est de lubrifier le mouvement entre les deux os et de distribuer les charges.

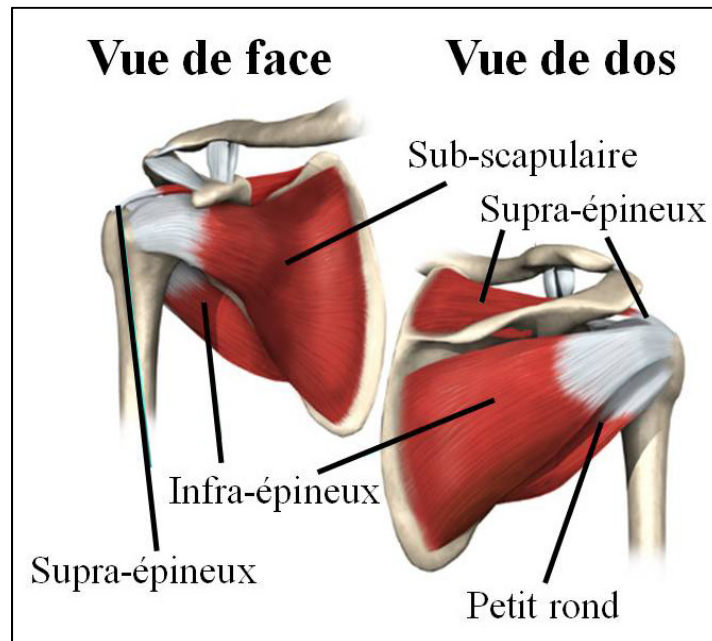


Figure 1.5 Vues antérieure (de face) et postérieure (de dos) des muscles de la coiffe des rotateurs
Adaptée de (www.eorthopod.com, 2011)

Le bourrelet glénoïdien, aussi appelé « labrum », est un anneau fibreux de section triangulaire inséré en périphérie de la glène. Il augmente sa concavité et ainsi améliore la stabilité primaire de l'épaule.

La capsule (Figure 1.6) est une membrane fibreuse qui recouvre l'articulation gléno-humérale du col de la glène jusqu'au col anatomique de l'humérus. Elle contient du liquide synovial qui contribue également à lubrifier le mouvement de l'articulation. La capsule s'épaissit en quelques endroits qui peuvent varier d'un individu à l'autre. Ces renforcements collagèneux de la capsule sont les ligaments gléno-huméraux (coraco-huméral, supérieur, central et inférieur) qui servent de stabilisateurs passifs de l'épaule.

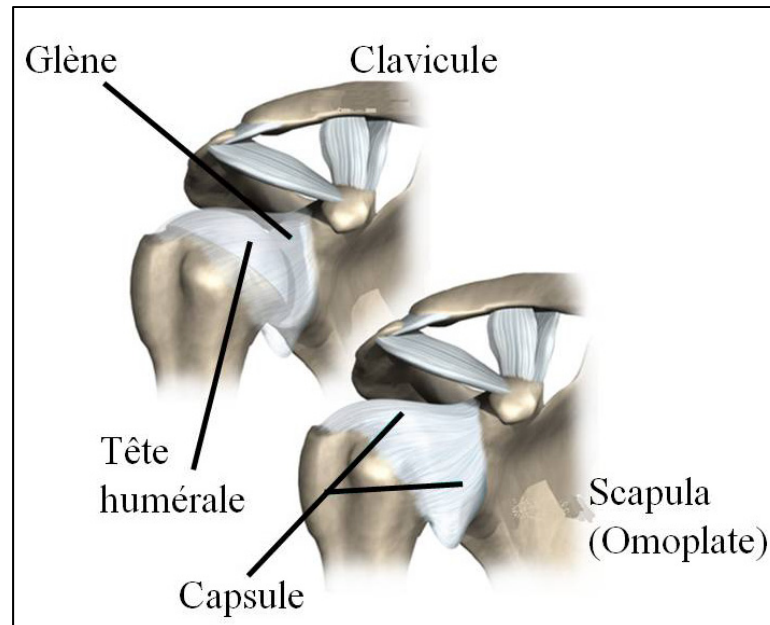


Figure 1.6 Vue antérieure de la capsule de l'articulation gléno-humérale
Adaptée de (www.eorthopod.com, 2011)

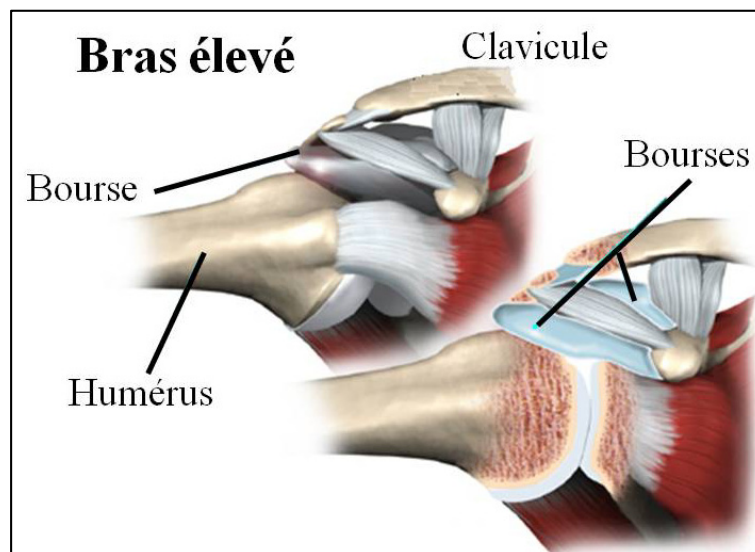


Figure 1.7 Vue antérieure de l'épaule (haut, gauche) et coupe dans le plan de la scapula (bas, droite) montrant les bourses de l'épaule, bras élevé à 90° d'abduction.
Adaptée de (www.eorthopod.com, 2011)

Les bourses (Figure 1.7) sont des petits sacs très fins qui contiennent des petites quantités de liquide synovial et dont le rôle est de lubrifier le glissement entre des structures mobiles de l'articulation. Le corps humain compte une cinquantaine de bourses, dont trois importantes se trouvent dans l'épaule (sous-acromiale, sub-deltoïdienne et sous-scapulaire). Leur rôle est de lubrifier le mouvement entre la coiffe des rotateurs et les structures osseuses avoisinantes.

Le câble des rotateurs est une structure anatomique composée de fibres du ligament coraco-huméral. Il est orienté transversalement aux tendons de la coiffe et chemine entre les attachements distaux du supra-épineux et de l'infra-épineux.

1.1.1.4 Mobilité et stabilité

La mobilité de l'épaule est assurée par le mouvement combiné de la scapula et de l'humérus, mais la plus grande partie du mouvement de l'épaule est assurée par l'articulation gléno-humérale. La grande mobilité de l'articulation gléno-humérale résulte de la géométrie de ses surfaces articulaires. En effet, la glène est peu profonde, ce qui permet à la tête humérale d'y effectuer des rotations de grande amplitude sans interférence. Cependant, cette grande mobilité a inévitablement un coût : l'instabilité. En effet, la glène, qui est peu profonde, ne suffit pas à maintenir la tête humérale en place. Afin de préserver la fonctionnalité de l'articulation, plusieurs mécanismes passifs et actifs sont nécessaires afin de maintenir sa stabilité. Les principaux mécanismes passifs sont la congruence des surfaces articulaires, le bourrelet glénoïdien, la capsule ainsi que les ligaments capsulaires et une pression négative qui serait présente dans la capsule (Itoi et al., 1993; Veeger et van der Helm, 2007). La stabilisation active de la tête humérale sur la glène est principalement assurée par les muscles de la coiffe des rotateurs. L'action combinée de ces muscles aide à maintenir la tête humérale centrée sur la glène durant les mouvements de l'articulation. Bien que le rôle principal du deltoïde soit l'abduction, la flexion et l'extension du bras, certaines études tendent à démontrer qu'il pourrait également avoir une influence sur la stabilité de l'humérus, tant par la force appliquée à son insertion sur l'humérus, qui sera plutôt déstabilisatrice que par le contact du muscle avec la tête humérale, qui sera plutôt stabilisateur (Billuart et al., 2006).

Le dysfonctionnement de certains stabilisateurs actifs et passifs de la tête humérale peut mener à des problèmes d'instabilité. Par exemple, la rupture de tendons de la coiffe des rotateurs peuvent mener à un décentrage de la tête humérale sur la glène, ce qui peut éventuellement mener à un syndrome d'accrochage. Un dommage ou une laxité extrême de certains stabilisateurs passifs, tels que les ligaments ou le labrum, peuvent mener à une grande instabilité causant des dislocations fréquentes de l'articulation gléno-humérale. Différentes pathologies menant à de tels problèmes seront présentés plus en détail à la prochaine section (1.2.1).

Il est important de souligner ici que le terme « instabilité » semble avoir différentes significations selon le contexte dans lequel il est utilisé. En effet, d'un point de vue clinique, l'instabilité de l'articulation gléno-humérale réfère généralement à sa facilité de « dislocation » et serait généralement causée par une défaillance de certains stabilisateurs passifs de l'articulation. D'un point de vue « biomécanique », l'instabilité de l'articulation réfère parfois plutôt à des translations excessives de la tête humérale sur la glène durant le mouvement du bras. Comme ce travail s'intéresse aux translations gléno-humérales (GH) de toutes les amplitudes, les termes « translation GH » et « décentrage articulaire » seront utilisés afin d'éviter toute confusion possible avec l'instabilité telle que définie en clinique.

1.2 Contexte clinique

1.2.1 Pathologies et épidémiologie

Les problèmes de douleur et de perte de fonction de l'épaule sont très fréquents. En effet, en 1993, le bureau américain des statistiques du travail estimait que les douleurs à l'épaule étaient la deuxième cause de consultation clinique, après les douleurs au dos (Patry et al., 1998). Une méta-analyse portant sur les problèmes de douleur à l'épaule publiée par Dinnes en 2003 suggère que la prévalence des problèmes de douleurs à l'épaule ayant mené à une consultation serait de 16% au Royaume-Uni (Dinnes et al., 2003). Cependant, cette même étude suggère aussi que seulement environ 50% des gens atteints de problèmes d'épaule

consulteraient un médecin. La prévalence réelle des problèmes d'épaule pourrait donc atteindre 30% au Royaume-Uni. Les coûts engendrés par de tels problèmes étaient estimés à 7 G\$ aux États-Unis en 2000 (Meislin, Sperling et Stitik, 2006).

Au Québec, la Commission de la santé et de la sécurité au travail du Québec (CSST) rapporte que, pour les années 2003 à 2006, les lésions à l'épaule représentaient 39% des 32549 lésions inflammatoires dues à un travail répétitif ou à un traumatisme. Les lésions à l'épaule ont requis en moyenne 75,4 jours d'absence du travail et 4533\$ en indemnités de remplacement du revenu (IRR) par travailleur. En comparaison, les lésions au membre inférieur représentaient moins de 10% des lésions rapportées et ont requis en moyenne 39,5 jours d'absence et des IRR de 2439\$ par travailleur. Ces chiffres démontrent donc bien que les pathologies, souvent chroniques, de l'épaule, sont très fréquentes et impliquent des coûts sociaux très importants (CSST, 2007).

Les problèmes de douleur et de perte de fonction de l'épaule peuvent avoir plusieurs causes : blessures traumatiques, arthrite, bursites, tendinites, ruptures de tendons de la coiffe des rotateurs (parfois appelées simplement ruptures de la coiffe des rotateurs), syndrome d'accrochage, etc. Toutefois, jusqu'à 70% des problèmes de douleur et de perte de fonction de l'épaule impliqueraient des lésions de la coiffe des rotateurs (Dinnes et al., 2003). L'incidence des lésions des tendons de la coiffe augmente avec l'âge et elles sont souvent associées à une dégénérescence des tendons plutôt qu'à une déchirure traumatique. Certaines études suggèrent que des ruptures de la coiffe des rotateurs seraient présentes dans 20% d'individus n'ayant aucun symptôme à l'épaule (Moosmayer et al., 2009; Sher et al., 1995).

Les ruptures de tendons de la coiffe des rotateurs peuvent se présenter sous différentes formes ou gravités. Les ruptures peuvent toucher un ou plusieurs tendons et une partie de l'épaisseur du tendon (rupture partielle) ou toute l'épaisseur du tendon (rupture transfixiante). Ces ruptures peuvent être classifiées selon leur forme, leur dimension et le nombre de tendons touchés, selon le système de classification qui est utilisé (Cofield, 1985; Davidson et Burkhart, 2010; Gerber, Fuchs et Hodler, 2000; Harryman et al., 1991; Morag et al., 2006).

Les ruptures de grandes dimensions sont souvent caractérisées comme étant « massives ». Cependant, il ne semble pas y avoir de consensus sur la définition exacte d'une rupture massive. Par exemple, certains la définissent comme une déchirure mesurant plus de 5 cm dans le plan frontal ou sagittal et incluant au moins les tendons du supra et de l'infra-épineux (Cofield, 1985), alors que d'autres la définissent plutôt comme un détachement complet de deux tendons ou plus (Gerber, Fuchs et Hodler, 2000; Harryman et al., 1991). Peu importe la définition exacte de la rupture massive, il est accepté dans le milieu clinique que les déchirures importantes de la coiffe des rotateurs sont souvent associées à de la faiblesse et de la douleur à l'épaule. Les ruptures massives de la coiffe des rotateurs sont souvent accompagnées d'involution graisseuse et de rétraction des muscles de la coiffe et sont généralement difficiles à réparer, tout en étant peu influencées par les traitements conservateurs. Il est également accepté que celles-ci sont parfois associées à une ascension de la tête humérale sur la glène, visible sur radiographies.

Des ruptures de la coiffe des rotateurs peuvent également être associées à un stade avancé de syndrome d'accrochage. Le syndrome d'accrochage consiste en un conflit entre les muscles de la coiffe des rotateurs et l'acromion, causé par une faiblesse ou des changements dégénératifs à la coiffe des rotateurs, une dégénérescence de l'articulation acromioclaviculaire, des translations GH, des particularités au niveau de la morphologie de l'acromion (Bigliani et Levine, 1997). Ceci peut causer un pincement de la coiffe des rotateurs entre l'humérus et l'acromion, causant ainsi une douleur durant l'élévation du bras et pouvant mener à une dégénérescence des tendons.

1.2.2 Diagnostic

Lors d'une consultation, les tests cliniques sont généralement les premiers tests réalisés afin d'identifier la source probable de la douleur. Ceux-ci consistent en différents mouvements effectués par le patient, avec ou sans résistance, qui susciteront une douleur en présence de certaines pathologies. Le Tableau 1.3 présente des tests cliniques qui sont fréquemment utilisés pour le diagnostic de première ligne des pathologies de l'épaule. Lorsqu'une rupture

des tendons, ou tout dommage à des tissus mous de l'épaule, est suspectée, une imagerie est généralement prescrite afin de confirmer le diagnostic. L'échographie et l'imagerie par résonance magnétique (IRM) sont les deux examens de référence pour confirmer la présence et la gravité de ruptures des tendons de la coiffe des rotateurs.

Lors du diagnostic d'une rupture de la coiffe des rotateurs par imagerie, plusieurs aspects sont considérés afin de guider le choix du traitement à envisager (traitement conservateur, approche chirurgicale, etc.) et d'estimer le pronostic. Ces principaux aspects sont : la dimension, la profondeur et la forme de la déchirure, les tendons affectés et leur degré de rétraction ainsi que l'atrophie, le volume et l'involution graisseuse des muscles (Morag et al., 2006). L'examen de référence pour caractériser une rupture de tendons de la coiffe des rotateurs est l'arthroscopie. Cependant, cette méthode n'est pas utilisée comme outil diagnostique à proprement parler puisqu'elle est invasive. Elle est donc utilisée principalement lors d'une opération, afin de confirmer ou valider le diagnostic qui a été posé à l'aide d'outils d'imagerie médicale. L'IRM et l'échographie sont les outils les plus utilisés pour le diagnostic (détection, mesure, caractérisation) de lésions à la coiffe des rotateurs et permettent un diagnostic fiable (Charouset et al., 2005; de Jesus et al., 2009; Khoury, Cardinal et Brassard, 2008; Strobel et al., 2005; Teefey et al., 2004). Leur fiabilité est similaire, mais elles présentent chacune des avantages et inconvénients. Par exemple, l'IRM est coûteuse et difficilement accessible, mais le diagnostic dépend peu de l'opérateur, tandis que l'échographie est accessible et peu coûteuse, mais est très opérateur-dépendante et requiert donc la présence d'un opérateur expérimenté (de Jesus et al., 2009; Moosmayer et al., 2009).

1.2.3 Traitement

Selon le diagnostic d'une rupture de la coiffe des rotateurs, plusieurs options de traitement ou de combinaisons de traitement sont possibles : surveillance de l'évolution de la situation, physiothérapie, injection de cortisone, chirurgie (réparation des tendons ou prothèse). L'objectif du traitement est toujours de rétablir la fonction de l'épaule à un niveau qui sera

jugé acceptable pour le patient concerné. Le traitement est donc généralement prescrit de manière personnalisée, en considérant l'âge du patient, sa condition actuelle, ses besoins, ses désirs...

Bien que les traitements conservateurs (injection de cortisone et physiothérapie) soient fréquemment utilisés en cas de lésion à la coiffe des rotateurs, leur efficacité n'a pas été démontrée hors de tout doute (Dinnes et al., 2003). De plus, les tendons de la coiffe des rotateurs ne cicatrisent pas spontanément (Iannotti et Willians, 2007; Rockwood, Matsen et Wirth, 2009) et l'absence d'intervention de réparation peut mener à une dégradation importante des muscles touchés par leur rétraction, leur atrophie ou une involution graisseuse (Zingg et al., 2007).

Les réparations chirurgicales de la coiffe peuvent être efficaces pour rétablir la fonction de l'épaule, mais le pronostic final dépend évidemment de nombreux facteurs comme la taille, la forme et la localisation de la blessure, la condition du muscle (atrophie, involution graisseuse, rétraction du tendon), l'approche chirurgicale et l'expérience du chirurgien. Le traitement de réadaptation joue également un rôle important dans le pronostic et est généralement très long: les résultats fonctionnels définitifs ne sont généralement obtenus qu'après 12 à 18 mois (Goutallier, 2003). Malgré leur traitement, jusqu'à 50% des patients rapporteraient que leurs symptômes ont persisté 1 an après la consultation initiale (Dinnes et al., 2003).

Tableau 1.3 Exemples de tests cliniques pour le diagnostic de première ligne des pathologies de la coiffe des rotateurs
Images adaptées de (Pichon, 2003)




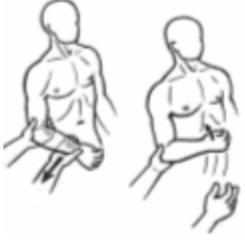


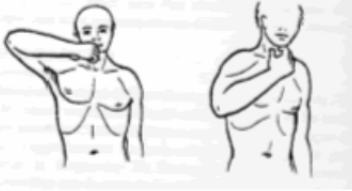

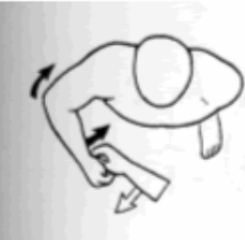
Test	Description	Illustration	Diagnostic
Neer (Neer, 1983)	Élévation antérieure passive du bras, scapula stabilisée, bras en rotation interne, avant-bras en pronation. Positif si douleur reconnue.		Conflit sous acromial
Hawkins (Hawkins et Kennedy, 1980)	Rotation interne passive de l'humérus, bras en flexion antérieure à 90°. Positif si douleur reconnue.		Conflit sous acromial
Jobe (empty can) (Jobe et DR., 1982)	Élévation résistée du bras à 90° dans le plan de la scapula, humérus en rotation interne, pouce vers le bas. Positif si douleur ou faiblesse.		Évaluation du supra-épineux
Retour automatique ou signe du portillon (Walch et al., 1998)	Rotation externe passive, bras le long du corps, coude à 90°. Positif si patient ne peut maintenir.		Sous épineux et petit rond

Tableau 1.3 (suite)

Test	Description	Illustration	Diagnostic
Gerber (Gerber et J, 1991)	Bras en rotation interne, coude plié, main dans le dos avec la paume vers l'arrière. Positif si faiblesse lors de la poussée.		Sous scapulaire
Yocum (Yocum, 1983)	Main sur l'épaule non-affectée. Positif si douleur au levé du coude.		Conflit sous acromial
Signe du clairon (Walch et al., 1998)	Porter la main à la bouche. Positif si coude doit être élevé.		Sous épineux et petit rond
Test de patte (Patte et Goutallier, 1988)	Rotation externe résistée, bras en abduction 90° et coude fléchi à 90°. Positif si faiblesse.		Sous-épineux et petit rond
« Belly press » (Gerber, Hersche et A, 1996)	Appuyer sur son ventre avec la paume de la main. Positif si ramène le coude au corps		Sous-scapulaire

Dans certains cas, notamment à cause d'une trop grande rétraction des tendons ou une mauvaise qualité du muscle, une rupture de la coiffe des rotateurs peut être irréparable. Dans ce cas, la pose d'une prothèse inversée d'épaule peut s'avérer intéressante. Cependant, bien que ce type de prothèse permette de maintenir un centrage articulaire adéquat sans la coiffe des rotateurs et de restaurer une fonction adéquate, les nombreuses complications possibles et contrindications rendent cette option peu idéale pour de nombreux patients (Drake, O'Connor et Edwards, 2010).

Dans le contexte hospitalier québécois, le temps d'attente pour une chirurgie de réparation de la coiffe des rotateurs peut être très long (plus d'un an dans certains cas). Cette situation est problématique du point de vue du patient puisqu'il voit sa qualité de vie réduite durant cette période. La situation est également problématique en ce qui a trait au traitement puisque la déchirure et le muscle se dégradent durant ce temps, compliquant ainsi le traitement et réduisant la qualité du pronostic.

1.2.3.1 Suivi et évaluation de la fonction

Le traitement de ruptures de la coiffe des rotateurs vise principalement à rétablir un niveau fonctionnel de l'épaule qui sera acceptable pour le patient. Afin de s'assurer du succès du traitement du point de vue du patient, la fonction de l'épaule du patient doit être évaluée de manière objective, tant avant qu'après le traitement. Il existe plusieurs scores fonctionnels permettant d'évaluer la fonction de l'épaule spécifiquement, ou en tant que partie du membre supérieur. Certains de ces scores ont la forme de questionnaires auto-administrés, tandis que d'autres peuvent impliquer des mesures plus objectives de la fonction et doivent être administrés par un spécialiste. Une publication récente de Angst (Angst et al., 2011) fait l'inventaire de différents scores fonctionnels de l'épaule et conclut que le DASH / QuickDASH, le score fonctionnel de Constant et le SPADI seraient particulièrement recommandables, tant dans un contexte clinique que de recherche.

CHAPITRE 2

PROBLÉMATIQUE, HYPOTHÈSES ET OBJECTIFS

Bien qu'il existe des méthodes de diagnostic fiables pour identifier les pathologies aux tissus mous de l'épaule, on constate que certaines personnes subissent d'importantes pertes de fonction malgré une blessure minime, alors que d'autres fonctionnent bien dans la vie de tous les jours, malgré une lésion importante. Par exemple, une étude de Duckworth (Duckworth et al., 1999) constate que chez plus de 100 patients ayant une rupture massive de la coiffe des rotateurs confirmée radiologiquement, les écarts types des scores de questionnaires portant sur la fonction et le confort de l'épaule étaient souvent de plus de 50%. Smith (Smith et al., 2000) rapporte aussi d'autres études qui démontrent que les ruptures de la coiffe des rotateurs auraient des effets très variables sur l'épaule, de l'absence de symptômes aux pertes majeures de fonction. En d'autres termes, ces études concluent que la fonction de l'épaule varie grandement en présence de ruptures massives de la coiffe des rotateurs (Moosmayer et al., 2009; Sher et al., 1995; Yamaguchi et al., 2006).

Différentes hypothèses ont été avancées pour tenter d'expliquer les pertes de fonctions reliées aux ruptures de la coiffe des rotateurs. Par exemple, certains ont déterminé qu'en présence de ruptures massives de la coiffe des rotateurs, la force déployée par le deltoïde en abduction doit être augmentée (Hansen et al., 2008). La faiblesse du deltoïde pourrait donc expliquer les pertes de fonction de l'épaule en présence de ruptures de la coiffe des rotateurs chez certains. Une autre hypothèse qui a été émise est que la morphologie de la tête humérale (diamètre, position et orientation par rapport à la diaphyse) modifierait les bras de levier des muscles de l'épaule et pourrait prédisposer certains individus aux pertes de fonction ou aider d'autres individus à maintenir une bonne fonction en présence de ruptures de la coiffe des rotateurs (Caillet, 2004; Rockwood, Matsen et Wirth, 2009). De plus, la différence de courbure entre la glène et la tête humérale, pourrait permettre des translations GH de plus grande amplitude favorisant l'accrochage et ainsi la douleur ou les pertes de fonctions (Veeger et van der Helm, 2007). Une dernière hypothèse est que la tête humérale ne se

comporterait pas comme un joint sphérique parfait, le centre de la tête humérale se déplacerait légèrement sur la glène chez des sujets sains. Ce déplacement serait altéré en présence de ruptures de la coiffe des rotateurs. Le déplacement de la tête humérale serait donc corrélé aux pertes de fonction de l'épaule. Bien que cette hypothèse ait été émise aussi tôt qu'en 1976 (Poppen et Walker, 1976), celle-ci allait à l'encontre de la croyance populaire voulant que l'articulation gléno-humérale se comporte comme un joint sphérique parfait. Cette hypothèse était donc controversée et n'a pas été explorée plus en profondeur. De plus, la précision des outils disponibles à ce moment ne permettait pas d'identifier les déplacements de faible amplitude de la tête humérale avec certitude. Bien que l'hypothèse voulant que le déplacement du centre de la tête humérale soit corrélé à la fonction de l'épaule soit toujours controversée, l'évolution des outils d'étude du mouvement a récemment ramené l'intérêt pour cette hypothèse.

La présente thèse vise à développer et valider une méthode précise permettant d'étudier le déplacement du centre de la tête humérale. Au terme de ce projet, nous cherchons également à vérifier s'il existe un lien entre le déplacement et le niveau fonctionnel de patients atteints de ruptures de la coiffe des rotateurs. Nous tenterons donc de vérifier les hypothèses suivantes :

***Hypothèse 1** – Il est possible d'étudier avec précision et répétabilité le déplacement du centre de la tête humérale par rapport à la glène, à partir de radiographies bipanes acquises sous EOSTM.*

En effet, des travaux préliminaires réalisés dans le cadre de la thèse de Fabien Billuart démontrent qu'il est possible d'effectuer le suivi du déplacement 3D de la scapula et de l'humérus à partir de séquences de radiographies bipanes, du moins d'un point de vue qualitatif. De plus, des méthodes développées au Laboratoire de recherche en imagerie et orthopédie (LIO) et au Laboratoire de biomécanique (LBM) permettent de réaliser des reconstructions précises du membre inférieur et du rachis (précision de forme de 1 mm en moyenne et intervalles de confiance à 95% de moins de 3 mm) à partir de radiographies EOS (Chaibi, Cresson et Aubert, 2012; Cresson et al., 2009; Humbert et al., 2009). Il serait donc

raisonnable de croire que ces méthodes puissent être adaptées à l'analyse des translations GH à partir d'images acquises sous EOS.

***Hypothèse 2** – Il existe, chez des patients ayant une rupture de la coiffe des rotateurs, une corrélation entre les translations GH et la fonction de l'épaule.*

Les résultats obtenus par Poppen (Poppen et Walker, 1976) suggèrent que l'amplitude de la migration de la tête humérale serait plus grande pour des sujets présentant des lésions à la coiffe des rotateurs que pour des sujets sains. Les résultats de Keener et Yamaguchi (Keener et al., 2009; Yamaguchi et al., 2000) et d'autres études plus récentes tendent également à démontrer qu'il existerait une différence dans les translations gléno-humérales entre des groupes de patients souffrant de ruptures de la coiffe des rotateurs symptomatiques ou asymptomatiques. Cependant, dans ces études, le type de pathologie à l'épaule est très variable, aucune évaluation de la fonction des sujets n'a été réalisée et les études présentées sont en 2D. La fonction de l'épaule de patients ayant des ruptures de la coiffe des rotateurs pourrait être mieux corrélée aux translations GH qu'à la taille de la déchirure.

Objectif principal

L'objectif du projet proposé est donc de vérifier s'il existe un lien entre le déplacement du centre de la tête humérale et la fonction de l'épaule, chez des patients souffrant de douleurs à l'épaule associées à des ruptures de la coiffe des rotateurs. Afin d'atteindre cet objectif d'ordre clinique, il faudra tout d'abord développer une méthode d'analyse des translations GH adaptée au contexte clinique: peu invasive, à faibles doses de radiations, précise et facile d'application. Les objectifs spécifiques de la recherche seront décrits à la section 4.2.

CHAPITRE 3

REVUE DE LITTÉRATURE – TRANSLATIONS GLÉNO-HUMÉRALES

L'hypothèse voulant que le déplacement du centre de la tête humérale, ou translations gléno-humérales (GH), soit corrélée à la fonction de l'épaule a été avancée dès 1976 (Poppen et Walker, 1976). Par contre, les déplacements détectés dans cette étude étaient de faible amplitude et les outils utilisés ne permettaient pas de les détecter avec certitude. Ce n'est donc que plus récemment, avec l'évolution des outils d'analyse du mouvement et d'imagerie, qu'un réel intérêt pour cette hypothèse s'est fait sentir. Plusieurs auteurs se sont intéressés à la question des translations gléno-humérales *in-vivo* à l'aide d'outils d'analyse du mouvement varié. La présente section résume les principaux travaux qui ont été réalisés à l'aide des différents outils actuellement disponibles.

3.1 Marqueurs externes

Les méthodes d'analyse du mouvement qui utilisent des marqueurs externes fonctionnent généralement selon le même principe. Des points d'intérêt sont palpés à travers la peau, puis identifiés à l'aide de marqueurs collés directement sur la peau ou par l'intermédiaire d'un support rigide ou d'un exosquelette. Le centre de la tête humérale est quant à lui estimé à partir de la position de différents repères de la scapula (Campbell et al., 2009; Meskers et al., 1998; Stokdijk, Nagels et Rozing, 2000) ou à partir d'un mouvement de calibration généralement à une faible élévation (Ludewig et Cook, 2002). La position de ceux-ci dans l'espace est déterminée durant le mouvement de l'articulation à des positions statiques, ou en continu. La détection des marqueurs dans l'espace peut se faire à l'aide de systèmes vidéo, électromagnétiques ou ultrasonores. Dans tous les cas, les marqueurs peuvent être localisés dans l'espace en temps réel avec une grande précision (de l'ordre de 1 mm et 1°). À partir de l'information recueillie, la position et l'orientation des os peuvent être définies et le mouvement relatif des os peut ainsi être déterminé par des transformations mathématiques.

Ludewig et Cook (Ludewig et Cook, 2002) ont utilisé le système électromagnétique FASTRAK (Polhemus Inc., Colchester, VT, USA) afin d'étudier la translation de la tête humérale chez des sujets souffrant de douleurs à l'épaule et des sujets sains, durant trois phases d'abduction du bras dans le plan de la scapula: 30° à 60° , 60° à 90° et 90° à 120° . Pour le groupe asymptomatique, cette étude a permis de détecter un déplacement antéro-postérieur du centre de la tête humérale par rapport à sa position initiale atteignant 7 mm entre la position la plus antérieure et la position la plus postérieure. Pour le groupe symptomatique, la translation antéro-postérieure était significativement plus grande que celle détectée chez les sujets asymptomatiques d'environ 1 mm par phase. Dans la direction supérieure-inférieure, une élévation d'environ 1,5 mm a été détectée durant la première phase du mouvement, puis, la tête humérale était relativement stable par la suite. Aucune différence significative n'a été détectée entre les deux groupes dans cette direction.

L'avantage principal des marqueurs est qu'ils permettent de décrire la cinématique 3D de l'épaule en continu, de manière non invasive et avec un risque minimal pour le sujet (Anglin et Wyss, 2000; Hill et al., 2007; Ludewig et Cook, 2002).

Les désavantages principaux des marqueurs sont l'imprécision de leur positionnement (variabilité jusqu'à 15 mm inter observateur) et le déplacement relatif de la peau et autres tissus mous (jusqu'à 85 mm pour la scapula), par rapport à l'os (Matsui, Shimada et Andrew, 2006). Alors, bien que la position des marqueurs dans l'espace puisse être déterminée précisément, la position des marqueurs par rapport à l'os ne peut l'être, ce qui nuit grandement à la précision de la méthode. Différents outils et méthodes ont été développés afin de réduire l'erreur induite par les artefacts de mouvement de la peau ("scapula locator", "acromion marker cluster", utilisation de marqueurs supplémentaires) (Shaheen, Alexander et Bull, 2011; van Andel et al., 2009). Cependant, ces méthodes ne permettent pas d'éliminer entièrement l'erreur et ne permettent pas de localiser le centre géométrique réel de la tête humérale. Un autre désavantage important de ces méthodes est qu'elles ne permettent pas d'obtenir d'information morphologique sur les os de l'épaule, telle les dimensions et la forme de la tête humérale et de la glène.

Afin de remédier aux problèmes de mouvement relatif peau-os, certains auteurs ont fixé les marqueurs directement à l'os, à travers la peau, lors de l'étude de la cinématique de la scapula (Ludewig et al., 2010; McClure et al., 2001). Cependant, cette méthode ne permet toujours pas de déterminer la position du centre géométrique de la tête humérale, ne donne pas accès à de l'information morphologique sur les os de l'épaule et est invasive, ce qui rend son utilisation peu populaire et peu pratique en clinique. De plus, la présence des broches peut causer de la douleur et ainsi amener les sujets à modifier la cinématique de leur épaule afin de limiter celle-ci. Une autre méthode décrite récemment (Schwartz et al., 2007) utilise un tapis de marqueurs afin d'effectuer un suivi de sa forme 3D plutôt qu'un suivi de marqueurs individuels. La précision de cette méthode n'a pas été démontrée, mais, d'après l'auteur, elle permet de suivre le mouvement de la scapula sous la peau. La méthode n'a toutefois pas été appliquée à l'étude des translations gléno-humérales.

3.2 Radiographie et fluoroscopie

Des techniques d'imagerie ionisantes ont également été utilisées pour l'étude des translations gléno-humérales. Ces méthodes comprennent la radiographie, la fluoroscopie et la tomographie assistée par ordinateur (CT).

L'analyse de la cinématique à l'aide de la radiographie (acquisition séquentielle d'images) et de la fluoroscopie (acquisition en temps réel et captée sur vidéo) fonctionne selon un même principe. Des images sont acquises de l'articulation à différentes positions. La différence entre les deux outils est qu'en radiographie, les acquisitions se font à des positions statiques, tandis que la fluoroscopie permet l'acquisition d'images à haute fréquence (généralement 30 Hz) et donc l'acquisition du mouvement en continu. Les images fluoroscopiques sont cependant de moins bonne qualité et la résolution spatiale est moindre que pour la radiographie.

Poppen (Poppen et Walker, 1976), Deutsch (Deutsch et al., 1996), Paletta (Paletta et al., 1997) et Yamaguchi (Keener et al., 2009; Yamaguchi et al., 2000) ont utilisé la radiographie

plane afin d'étudier le déplacement du centre de la tête humérale chez des sujets sains et souffrant de lésions à l'épaule, durant l'abduction du bras dans le plan de la scapula. L'étude des déplacements de la tête humérale a été faite à l'aide d'une méthode graphique manuelle (Figure 3.1) et a permis de détecter des migrations supérieures de faible amplitude (de l'ordre de 1 mm) chez des sujets sains et de plus grande amplitude (jusqu'à 4 mm) en présence de différentes pathologies de l'épaule.

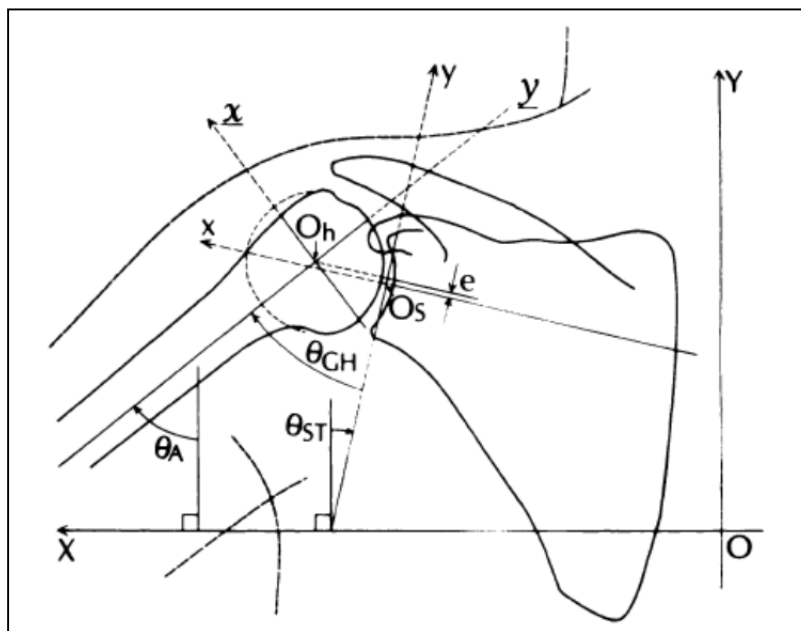


Figure 3.1 Exemple de mesures 2D réalisées sur des radiographies planes
Tirée de (Poppen et Walker, 1976)

L'analyse du déplacement du centre de la tête humérale à l'aide de radiographies est simple et permet une compréhension générale du mouvement de l'articulation dans le plan imagé. Cependant, les artefacts de projection et des erreurs d'alignement engendrent des imprécisions importantes dans l'analyse quantitative de mouvement de l'articulation. Les tissus mous qui entourent l'épaule cachent aussi souvent les structures d'intérêt des os et compliquent l'analyse des radiographies. De plus, la radiographie plane ne permet que l'étude du mouvement dans le plan imagé et néglige l'aspect 3D du mouvement.

Les études utilisant la radiographie plane sont également basées sur l'acquisition de radiographies à des positions statiques du bras. Nous pouvons donc dire que celles-ci analysent la « pseudo-cinématique » de l'épaule (analyse de positions arrêtées plutôt que d'un mouvement continu), plutôt que sa cinématique à proprement parler. Quelques études ont démontré que la vitesse d'abduction n'influçait pas grandement le rythme scapulo-huméral à des vitesses basses (de Groot, Valstar et Arwert, 1998a; 1998b; Fayad et al., 2006; Michiels et Grevenstein, 1995a; Michiels et Grevenstein, 1995b), et que l'amplitude des translations GH était légèrement sous-estimée lorsqu'étudiées à des positions statiques comparativement à des conditions dynamiques (Teyhen et al., 2010). Les effets de l'inertie des membres ainsi que le patron d'activation des muscles pourraient contribuer à des différences entre les cas statique et dynamique. Donc bien qu'une étude statique ne puisse pas être considérée comme représentant exactement un cas dynamique, on peut considérer qu'elle en fait une approximation raisonnable et que si des différences entre les patrons de translation GH étaient détectés dans une étude statique, ces différences seraient également identifiées en dynamique. Il est également intéressant de noter que de nombreuses activités de la vie quotidienne sont réalisées à basse vitesse, donc dans des conditions quasi-statiques, ou demandent même le maintien d'une élévation constante et statique du bras : se gratter la tête, se brosser les dents, chercher un objet dans une armoire élevée, etc.

3.3 Model-based X-ray

Plusieurs auteurs (Bey et al., 2008; Bey et al., 2011; Nishinaka et al., 2007; Teyhen et al., 2010; Teyhen et al., 2008) ont proposé des méthodes utilisant la fluoroscopie afin d'étudier la translation 3D du centre de la tête humérale chez des sujets sains. Ces méthodes utilisent des outils informatisés permettant de recalcr un modèle CT 3D des os de l'épaule sur chacune des images fluoroscopiques planes ou biplanes. Ces études ont également permis de détecter des déplacements de la tête humérale de faible amplitude (~3 mm).

La radiographie et la fluoroscopie, surtout combinées avec l'utilisation de modèles CT 3D, permettent d'étudier le déplacement des os de l'épaule en 3D de manière précise, mais au

prix d'une irradiation importante du patient. De plus, la fluoroscopie permet l'étude de la cinématique en continu et il semble qu'une grande précision soit atteignable, surtout lorsque des images biplanes sont utilisées. Cependant, cette grande précision vient également au coût d'une forte exposition aux radiations, augmentant ainsi les risques pour les sujets. Des méthodes d'étude de la cinématique 3D précises et impliquant peu ou pas de radiations seraient donc préférables.

Berthonnaud (Berthonnaud et al., 2005) a proposé une méthode utilisant des paires de radiographies acquises à différentes positions du bras pour étudier la pseudo-cinématique gléno-humérale. Cependant, bien que la méthode proposée permette d'effectuer le suivi 3D des os de l'épaule avec de faibles doses de radiations, son imprécision était une limitation majeure. En effet, l'acquisition des deux radiographies d'une même paire n'était pas réalisée simultanément et la précision de la méthode est donc affectée par le mouvement du sujet entre les deux radiographies. De plus, l'évaluation de la précision de la méthode n'est pas détaillée.

3.4 Imagerie par résonance magnétique (IRM)

L'imagerie par résonance magnétique (IRM) permet l'acquisition de modèles 3D de différentes structures du corps humain et ce, sans exposer le sujet aux radiations. De plus, bien qu'ils soient rares, il existe des appareils à IRM ouverts, qui permettent d'effectuer des acquisitions à différentes positions du bras. Par contre, comme l'acquisition d'images par résonance magnétique requiert beaucoup de temps, des positions statiques doivent être utilisées pour estimer la cinématique de l'articulation.

Graichen (Graichen et al., 2000) et Sahara (Sahara et al., 2007) et Boyer (Boyer et al., 2008) ont utilisé un IRM ouvert pour étudier le déplacement de la tête humérale chez des sujets sains durant l'abduction du bras. Le centre de la tête humérale a été estimé comme étant le centre de la section sphérique de celle-ci. Des translations gléno-humérales de faible amplitude ont été détectées dans les trois plans anatomiques.

L'IRM semblerait être adaptée à l'analyse du déplacement du centre de la tête humérale. En effet, il permet d'effectuer une analyse du déplacement 3D de manière non invasive et sans radiations. Cependant, les longs temps d'acquisition requis pour les méthodes traditionnelles requièrent que le bras du sujet soit supporté afin d'éviter tout mouvement excessif et les appareils les plus communs sont horizontaux. Ces deux facteurs font en sorte que l'articulation est contrainte et que les charges ne sont pas les mêmes que pour une position physiologique. Les résultats ne seraient donc pas représentatifs d'une abduction active et encore moins d'une abduction dynamique active. Beaulieu (Beaulieu et al., 1999) a proposé une méthode faisant l'acquisition rapide d'images 2D de l'épaule par RM dans un plan prédéfini. Cette méthode contourne certaines des limitations associées à l'IRM, mais ne permet qu'une analyse en deux dimensions. De plus, les appareils ouverts permettant l'abduction du bras sont très rares et les coûts impliqués par les examens d'IRM font que les appareils à IRM ne seraient pas adaptés à des études de grande envergure ou à la clinique.

3.5 Échographie

L'échographie permet de visualiser les changements de densité des tissus sans avoir recours à de l'imagerie ionisante. L'échographie dynamique du syndrome d'accrochage permet de visualiser la relation entre l'acromion, la tête humérale et les tissus mous de l'espace sous-acromial (Bureau et al., 2006). Cette méthode permet donc indirectement d'estimer le déplacement supérieur de la tête humérale.

Les principaux avantages de l'échographie sont qu'elle est facilement accessible, relativement peu coûteuse et qu'elle permet d'imager en temps réel. Cette modalité d'imagerie permet donc de réaliser une étude dynamique de l'épaule, contrairement à l'IRM par exemple. Cependant, comme nous l'avons mentionné plus haut, l'échographie permet d'estimer indirectement le déplacement de la tête humérale, mais ne permet pas d'étudier le déplacement de son centre. De plus, dans l'état actuel des connaissances, l'évaluation échographique demeure très opérateur dépendante.

3.6 Discussion

Bien que chacun des outils présentés ait des limitations pour l'étude du déplacement du centre de la tête humérale, différents auteurs se sont intéressés au sujet. Chacune des études présentées a constaté une grande variabilité interindividuelle dans le déplacement du centre de la tête humérale, puis les résultats présentés ne sont pas toujours significatifs à cause de la faible amplitude du déplacement et du faible nombre de participants à l'étude. De plus, les importantes différentes méthodologiques constatées d'une étude à l'autre rendent impossible une comparaison quantitative des résultats. Par contre, bien qu'il soit impossible d'identifier une amplitude ou un patron de déplacement précis, les différents outils ont tous détecté un léger déplacement (0-5 mm selon les études) du centre de la tête humérale durant l'abduction du bras chez des sujets sains. Les études ayant étudié des groupes sains et pathologiques laissent croire qu'il existerait une différence dans les translations gléno-humérales entre les deux groupes. Toutefois, différents groupes de sujets pathologiques ont été considérés, alors aucune corrélation spécifique n'est possible.

Le Tableau 3.1 présente un sommaire des études présentées dans ce travail. Celui-ci permet de comparer les différentes études et de constater les principales différences méthodologiques. L'abduction du bras est généralement le mouvement considéré. Cependant, celle-ci est faite dans le plan frontal ou dans le plan de la scapula et est décrite par rapport au thorax ou par rapport à la scapula. Ceci peut certainement entraîner une variabilité des résultats obtenus. Ensuite, l'étude du mouvement statique à partir d'un faible nombre de positions donnera certainement des résultats différents de l'étude du mouvement en continu à partir d'un grand nombre de positions. Bien que quelques auteurs aient constaté que la vitesse d'abduction n'influence que très peu le rythme scapulo-huméral (de Groot, Valstar et Arwert, 1998b; Fayad et al., 2006; Michiels et Grevenstein, 1995a), il a été constaté qu'une étude statique sous estimait légèrement l'amplitude des translations GH (Teyhen et al., 2010). L'activation des muscles et les effets de l'inertie des membres pourrait certainement mener à des différences dans le déplacement du centre de la tête humérale entre des études statiques et dynamiques. La comparaison de résultats entre les deux types d'études doit donc se faire avec prudence. Un autre aspect menant sans aucun doute à des différences

importantes dans les résultats obtenus est la méthode utilisée pour décrire les translations gléno-humérales. En effet, le choix des systèmes d'axes et de la méthode de description des rotations (et du coup la description 2D ou 3D) entraîne des différences dans les résultats présentés. Une uniformisation de la méthode utilisée permettrait une comparaison plus facile des résultats entre les différentes études.

Afin de répondre à ce besoin, le « Standardization and Terminology Committee (STC) of the International Society of Biomechanics (ISB) » a présenté une méthode standard pour la description du mouvement de différentes articulations, dont l'articulation gléno-humérale (Wu et al., 2005). Cette initiative était supportée par l' « International Shoulder Group (ISG) ». L'objectif de cette suggestion était de faciliter et d'encourager la communication entre chercheurs et cliniciens. La recommandation veut que les auteurs qui étudient le mouvement de l'épaule utilisent les mêmes points anatomiques pour définir les systèmes d'axes utilisés pour décrire le mouvement de l'épaule, ou permettent de relier le système d'axes utilisé dans l'étude au système suggéré. La description du mouvement se fait à l'aide des angles d'Euler et de translations, par rapport à une position anatomique initiale à laquelle les systèmes d'axes de la scapula et de l'humérus sont alignés. Les points anatomiques utilisés et les systèmes d'axes proposés par l'ISB sont illustrés à la Figure 3.2.

La description du mouvement recommandée pour l'articulation gléno-humérale utilise les angles d'Euler avec une séquence « plan d'élévation – élévation – rotation ». La position initiale est définie comme la position à laquelle les systèmes d'axes sont alignés ou superposés. La première rotation (plan d'élévation) se fait autour de Y_s , qui est coïncident avec Y_h à la position initiale. La seconde rotation (élévation) se fait autour du nouvel axe X_h ,

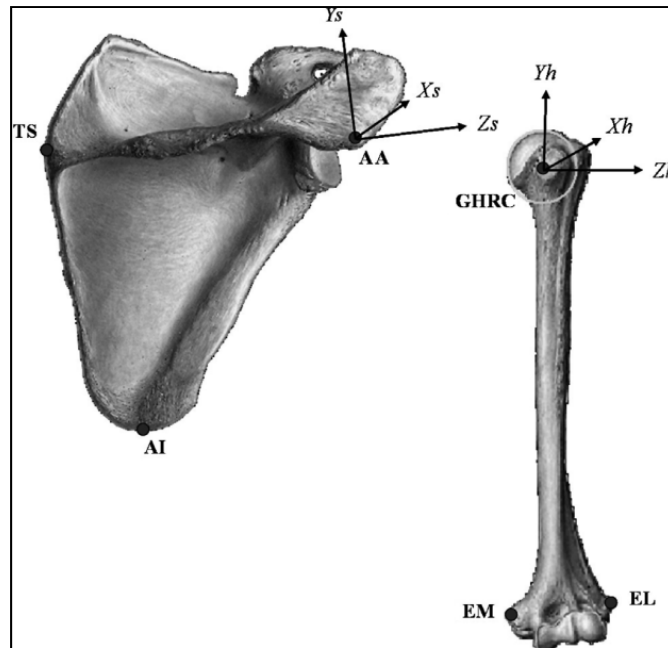


Figure 3.2 Repères anatomiques et systèmes d'axes recommandés par l'ISB.
Adaptée de (Levasseur et al., 2007)

qui a subi la première rotation. La troisième rotation (rotation) se fait autour de Y_h , l'axe longitudinal de l'humérus, qui a subi la seconde rotation. Le déplacement du centre de rotation correspond aux translations de GH dans les directions définies par le système d'axes de la scapula.

Bien que cette recommandation permette d'uniformiser la description du mouvement de l'épaule et de faciliter la communication entre chercheurs, l'alignement anatomique des systèmes d'axes complique l'interprétation clinique des mouvements décrits. Elle comporte son lot de problèmes. Par exemple, Senk et Chèze (Senk et Chèze, 2006) ont démontré qu'aucune séquence de rotation n'était cliniquement interprétable pour tous les mouvements testés. De plus, des irrégularités ont été détectées dans la description du mouvement de l'articulation gléno-humérale à cause du « gimbal lock » (indétermination mathématique des angles près de 0 et 180 degrés). De plus, l'alignement « mécanique » des systèmes d'axes à la position initiale donne une position de départ très différente de la position du bras au repos. Levasseur (Levasseur et al., 2007) a étudié l'effet d'un alignement mathématique des systèmes d'axes à la position initiale du bras le long du corps. Les résultats de cette étude

réalisée sur des épaules cadavériques démontrent que l'alignement mathématique des systèmes d'axes n'entraîne pas de différence significative lors de la détermination des rotations de l'humérus par rapport à la scapula. Par contre, des différences significatives ont été détectées dans la définition de la position initiale.

Donc, la méthode standard de description du mouvement de l'épaule présentée par l'ISB (Wu et al., 2005) a des inconvénients et n'est pas nécessairement la méthode idéale pour décrire tous les mouvements. Par contre, cette proposition est sans aucun doute un premier pas vers la standardisation de l'étude du mouvement de l'épaule et elle facilite la comparaison des résultats entre les études. Un survol de la littérature permet de constater que plusieurs auteurs semblent vouloir se conformer à ce standard.

Il est également important de noter que les recommandations de l'ISB semblent particulièrement adaptées à l'étude du mouvement de l'épaule à l'aide de méthodes impliquant la palpation de repères anatomiques à travers la peau. Plusieurs méthodes utilisant des méthodes d'imagerie telles que l'IRM, le CT et la fluoroscopie tendent à utiliser un repère basé sur la glène, ou d'autres structures anatomiques plus facilement identifiables, du fait du champs de vision de l'outil d'imagerie ou tout simplement de la difficulté d'identification de certaines structures (Bey et al., 2010; Keener et al., 2009; Sahara et al., 2007). Ludewig (Ludewig et al., 2010) a étudié l'effet de l'utilisation de différents repères sur la description du mouvement de la scapula et tend à montrer qu'un repère basé sur la glène pourrait être adapté et permettrait une description du mouvement cliniquement significative et semblable à la description résultante de l'utilisation du repère recommandé par l'ISB. Dans le cas plus spécifique de la description des translations gléno-humérales, l'utilisation d'un repère anatomique basé sur la glène semble évidemment plus adapté qu'un repère centré sur l'acromion par exemple.

Tableau 3.1 Résumé des outils et principales études translations GH

Outil	Étude	Mouvement du bras	Statique/Dynamique Actif/Passif 2D/3D	Position de référence	Résultats sujets sains	Résultats patients
Marqueurs cutanés	Ludewig, 2002	Élévation dans le plan de la scapula et autres	Dynamique Actif 3D	Position du bras au repos	Post-Ant : 3 mm - 3 mm Inf-Sup : 0 mm - 1,5 mm	1 mm de plus que les sujets sains
	Poppen, 1976	Élévation dans le plan de la scapula	Statique Actif 2D	Centre de la glène	Inf-Sup : 0 mm - 3 mm	Plus grandes que les sujets sains
	Deutsch, 1996	Élévation dans le plan de la scapula	Statique Actif 2D	Centre de la glène	Inf-Sup : 0 mm - <1 mm	Inf-Sup : 0 - ~1 mm
Radiographie plane	Paletta, 1997	Élévation dans le plan de la scapula	Statique Actif 2D	Centre de la glène	GH demeure inférieure au centre de la glène	GH a migré au-dessus du centre de la glène
	Yamaguchi, 2000	Élévation dans le plan de la scapula	Statique Actif 2D	Centre de la glène	Inf-Sup : 0,5 mm - 1 mm	Asymptomatiques Inf-Sup : 0,5 mm - 1 mm Symptomatiques Inf-Sup : 0 mm - 2 mm
	Teyhen, 2010	Élévation dans le plan de la scapula	Dynamique Actif 2D	Centre de la glène	Inf-Sup : 1,5 mm - 0,5 mm	Sain après fatigue de la coiffe Inf-Sup : 0,5 mm - 0,5 mm Ascension plus tôt durant le mouvement

Tableau 3.1 (suite)

Outil	Étude	Mouvement du bras	Statique/Dynamique Actif/Passif 2D/3D	Position de référence	Résultats sujets sains	Résultats patients
"Model based X-ray"	Nishinaka, 2007	Élévation dans le plan de la scapula	Dynamique Actif 3D	Centre de la glène	Inf-Sup : 1,5 mm - 1,5 mm GH demeure sous la glène	Non applicable
	Bey, 2008	Élévation dans le plan de la scapula	Dynamique Actif 3D	Position du bras au repos	Inf-Sup : 2,5 mm - 1 mm	Patron de déplacement similaire pour coiffes réparées
	Beaulieu, 1999	Abduction	Quasi statique Actif 2D	Centre de la glène	Jusqu'à 3 mm	Non applicable
IRM	Graichen, 2000	Élévation plan de la scapula	Statique Passif 3D	Centre de la glène	Post-Ant : 0 mm - 1 mm Inf-Sup : 1 mm - 1 mm	Non applicable
	Sahara, 2007	Abduction	Statique Passif 3D	Centre de la glène	Post-Ant: 4 mm - 2,5 mm Inf-Sup : 1 mm - 2 mm	Non applicable

CHAPITRE 4

SITUATION DE LA THÈSE ET OBJECTIFS SPÉCIFIQUES

4.1 Choix méthodologiques et situation de la thèse

Différentes méthodes ont été utilisées afin d'étudier le mouvement de l'épaule, mais toutes présentent des inconvénients qui les rendent mal adaptées au contexte clinique ou à des études de grande envergure. Les marqueurs collés à la peau sont peu précis; l'IRM est dispendieuse et peu accessible, et les méthodes radiographiques qui sont suffisamment précises – celles utilisant un modèle CT – impliquent des doses importantes de radiations qui représentent potentiellement un danger pour la santé des sujets. Le développement de nouvelles méthodes mieux adaptées au problème pourrait donc faciliter l'étude des translations gléno-humérales et ainsi permettre d'améliorer notre compréhension de son lien avec les pertes de fonction de l'épaule.

Un nouvel appareil de radiographie biplan à basse dose nommé EOSTM, semble prometteur pour l'étude du mouvement de l'épaule. Cet appareil très novateur a été conçu en partenariat entre le LBM, le LIO, l'hôpital Saint Vincent de Paul, Georges Charpak et la société EOS-Imaging (Dubousset et al., 2005). Le système EOS résulte de deux innovations principales :

- Il utilise les détecteurs gazeux à microstripes, invention qui a valu le Prix Nobel de Physique à Georges Charpak en 1992. De par la nature de son détecteur, EOSTM permet l'acquisition de radiographies de grande qualité avec des doses de radiations jusqu'à 10 fois moins élevées que pour la radiographie conventionnelle (Deschênes et al., 2010).
- Il combine deux ensembles source-détecteur, placés perpendiculairement, qui permettent l'acquisition simultanée d'une paire de radiographies dans un environnement calibré. Ces radiographies sont ensuite exploitées pour le développement d'algorithmes originaux de reconstruction 3D précise du squelette, développés en partenariat entre les équipes de W Skalli au LBM et de J de Guise au

LIO (Chaibi, Cresson et Aubert, 2012; Cresson et al., 2009; Humbert et al., 2009; Laporte et al., 2004; Lebailly et al., 2012; Mitton et al., 2000; Pomeroy et al., 2004).

L'analyse de la pseudo-cinématique de l'épaule à partir de radiographies biplanes (plus particulièrement à l'aide d'EOSTM) et sans avoir recours à un modèle CT serait donc attrayante. Le projet de recherche proposé visera donc à utiliser EOSTM afin d'étudier la pseudo-cinématique de l'épaule, permettant ainsi une analyse fonctionnelle quantitative d'épaules lésées.

L'épaule est une articulation complexe et les radiographies de l'épaule ne permettent pas de visualiser l'ensemble des structures à l'aide d'une seule image. Sanders (Sanders et Jersey, 2005) fait l'inventaire des positions généralement utilisées pour les examens radiographique de l'épaule et démontre bien la complexité de l'analyse radiographique de l'épaule : certaines structures de la scapula et de l'humérus sont bien visibles pour certaines positions, mais la complexité de l'articulation ainsi que les tissus mous l'entourant nuisent à la visibilité de certaines autres. Dans un contexte clinique, différentes incidences de l'épaule sont donc requises pour en effectuer l'évaluation complète. Dans le contexte de l'évaluation des translations GH sous EOS, des contraintes et difficultés supplémentaires sont présentes. Par exemple, la petite taille de la cabine d'EOSTM impose une contrainte sur les positions que le sujet peut prendre dans celle-ci. De plus, l'étude de la pseudo-cinématique de l'épaule requiert évidemment l'acquisition de radiographies à différentes positions non standard, ce qui complique le traitement et l'analyse des images. L'appareil EOSTM ne permet que l'acquisition de radiographies orthogonales et il n'est pas évident que celles-ci soient optimales pour avoir une bonne visibilité des structures d'intérêt de l'épaule. Il semble tout de même raisonnable de croire que les méthodes de reconstruction 3D à partir de radiographies biplanes EOS développées au LBM et au LIO pourraient être adaptées à l'analyse de la pseudo-cinématique de l'épaule.

Dans sa thèse, défendue en 2008, Fabien Billuart proposait un protocole d'acquisition d'images EOS et une méthode d'analyse manuelle simple permettant d'étudier le mouvement

de l'épaule sous EOS. Cependant, cette étude était exploratoire et ne prétendait pas proposer une méthode validée ou des résultats concluants. Il s'agissait plutôt de démontrer la faisabilité de l'étude pseudo-cinématique de l'épaule à l'aide du système EOS. Ohl (Ohl et al., 2010) a démontré, dans une étude de reproductibilité de l'identification des repères anatomiques de l'épaule sur des clichés radiographiques EOS acquis bras le long du corps, que certains repères anatomiques (tête humérale, coracoïde) étaient identifiables avec précision (moins de 1 mm pour le centre de la tête humérale et la pointe de l'apophyse coracoïde) alors que d'autres étaient difficilement visibles, sur des images acquises avec le bras le long du corps, entraînant des erreurs de plus de 6 mm pour le bord supérieur de la glène et l'angle acromial.

Ces travaux démontrent le potentiel de l'appareil EOS dans le contexte de l'analyse pseudo-cinématique de l'épaule. Par exemple, les doses de radiation impliquées sont très faibles, l'acquisition des images est rapide et peut se faire à des positions d'élévation active du bras et la précision rapportées pour la reconstruction du membre inférieur et du rachis portent à croire que cet outil sera tout adapté à l'analyse de la pseudo-cinématique de l'épaule. Cependant, l'utilisation du système EOS dans ce contexte et sur un grand nombre de sujets sains et pathologiques demandera une adaptation et une validation des méthodes tant d'acquisition que d'analyse des images.

4.2 Synthèse et objectifs spécifiques

Comme il a été exposé aux sections précédentes, l'état actuel des connaissances sur le fonctionnement de l'épaule ne permettent pas d'expliquer entièrement l'importance des pertes de fonction associées à des pathologies de la coiffe des rotateurs. Les résultats d'études récentes suggèrent qu'un déplacement anormal de la tête humérale sur la glène serait retrouvé en présence de différentes pathologies de l'épaule. Cependant, le lien précis entre ces translations et la fonction de l'épaule n'est pas clair. Il existe donc un intérêt clinique évident pour l'étude des translations de la tête humérale chez des sujets présentant des ruptures de la coiffe des rotateurs associées à des pertes de fonction variables.

Bien que plusieurs auteurs se soient intéressés au sujet, les méthodes et outils utilisés ne semblent pas adaptés au contexte clinique, pour des raisons de coût, de précision ou de doses de radiations. Comme le système de radiographie biplan EOS démontre un potentiel pour l'analyse du mouvement de l'épaule et plus précisément des translations GH, les objectifs spécifiques de la présente thèse étaient de:

- Développer une méthode d'évaluation des translations GH à l'aide du système EOS.
- Valider la méthode proposée.
- Étudier les translations GH chez des sujets pathologiques et sains et corrélérer celles-ci à la fonction de l'épaule.

Dans ce contexte, le travail personnel réalisé au cours de cette thèse peut être divisé en quatre sections principales:

- 1- Développement d'un protocole d'acquisition des images en pseudo-cinématique et évaluation de la reproductibilité de l'identification des repères anatomiques de l'épaule
- 2- Développement d'une méthode de reconstruction de la scapula à partir de radiographies biplanes EOS.
- 3- Validation de la méthode de suivi des translations GH en termes de précision et de répétabilité sur des épaules cadavériques et des patients.
- 4- Évaluation des translations GH chez des patients et des sujets sains, et corrélation de celles-ci à la fonction de l'épaule.

CHAPITRE 5

TRAVAIL PERSONNEL – FAISABILITÉ DE LA MÉTHODE PRÉLIMINAIRE

5.1 Introduction

Les objectifs de cette première partie du travail personnel étaient de développer un protocole d'acquisition des radiographies en pseudo-cinématique et d'évaluer la reproductibilité de la localisation de repères anatomiques de l'épaule sur celles-ci. Du même coup, il s'agissait d'élaborer une méthode manuelle simple pour l'analyse des translations gléno-humérales. Une partie de ce travail a fait l'objet d'une publication dans le journal « Computer Methods in Biomechanics and Biomedical Engineering » en 2012 (Lagacé et al., 2012a).

5.2 Méthode

5.2.1 Sujets

Cette étude a été réalisée au LBM sur les épaules droites de neuf sujets sains, six hommes et trois femmes (19-31 ans), ne présentant aucun historique de douleur, de blessure ou de chirurgie à l'épaule. Trois patients, 2 hommes et une femme (58 - 84 ans) présentant des ruptures massives de la coiffe des rotateurs associées à une fonction variable de l'épaule (élévation max de 90°, 120° et 150°) de la coiffe des rotateurs ont également été recrutés parmi les patients du Pr Gagey au département de chirurgie orthopédique de l'hôpital Bicêtre. Préalablement à l'étude, les comités d'éthique concernés ont approuvé le protocole expérimental et le consentement écrit libre et éclairé de chacun des sujets a été obtenu.

5.2.2 Acquisition des images

L'acquisition des images a été réalisée à l'aide du système de radiographie EOS™ (EOS Imaging, Paris, France). Durant l'acquisition des images, les sujets étaient orientés de

manière à ce que le plan frontal soit à environ 30° à 40° (antihoraire) de l'un des plans d'acquisition du système et d'obtenir une incidence des faisceaux de rayons X d'environ 80° et 10° sur la scapula. Les sujets étaient positionnés de manière à assurer la visibilité de la scapula entière sur chacune des radiographies, ainsi que de la tête humérale. Des simulations de radiographies réalisées à l'aide d'un modèle 3D simplifié de thorax et de modèles 3D de scapula et d'humérus ont préalablement permis de conclure que ce positionnement des sujets permettait de minimiser la superposition entre l'épaule et les structures osseuses du thorax sur les radiographies et ainsi de faciliter la localisation des structures osseuses de l'épaule. Le positionnement des sujets dans le système EOS est illustré à la Figure 5.1.

Pour chaque sujet, des paires de radiographies ont été acquises à six élévations du bras dans le plan de la scapula (bras au repos, 30° , 60° , 90° , 120° et environ 150°). Pour chacune des élévations, évaluée visuellement à l'aide d'un goniomètre, le bras était maintenu en rotation neutre, avec le coude plié et la main vers le haut pour les élévations de 30° à 120° . L'acquisition de chaque paire de radiographie a duré moins de 10 secondes et variait légèrement selon la taille des sujets. Suite à chacune des acquisitions, une pause d'environ 60 secondes était accordée aux sujets afin d'éviter toute fatigue musculaire. Chaque radiographie a été inspectée immédiatement suite à son acquisition afin d'identifier tout signe de mouvement et, si nécessaire, de reprendre un cliché, sans dépasser les 7 paires prévues dans le protocole soumis au comité d'éthique.

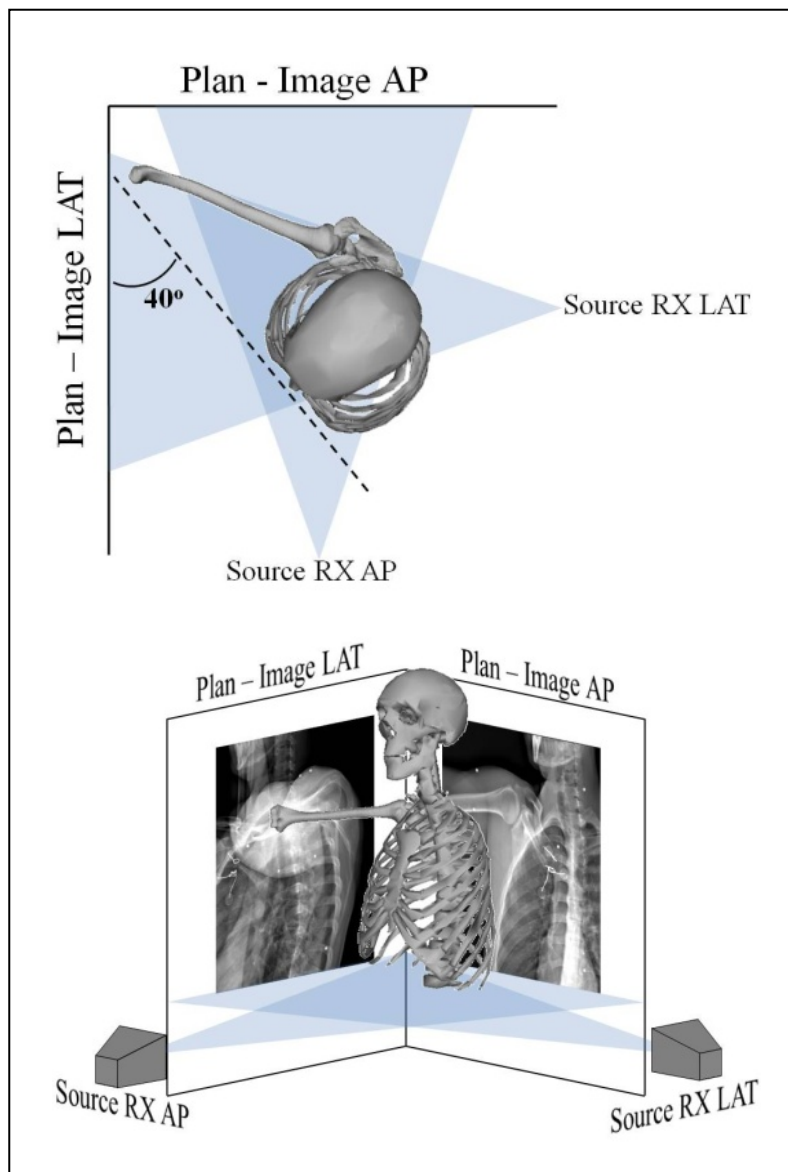


Figure 5.1 Positionnement du sujet dans la cabine EOS.
 Le plan frontal du sujet est tourné d'environ 30° à 40° du plan d'acquisition AP de manière à ce que l'ensemble de la scapula et de l'humérus soient visibles sur les radiographies.
 Adaptée de (Lagacé et al., 2012a)

5.2.3 Analyse des images – localisation des repères anatomiques.

L'analyse des images acquises de chacun des sujets a été réalisée dans un logiciel développé au LIO et au LBM, permettant la visualisation et l'interaction avec les images dans un environnement virtuel 3D calibré. Le processus d'analyse consistait à construire manuellement des modèles simplifiés de la scapula et de l'humérus (Figure 5.2) :

- Des sphères ont été ajustées manuellement à la surface articulaire de la tête humérale (TH) et à la pointe de la coracoïde (PC).
- Des points ont été positionnés manuellement sur l'angle acromial (AA), le bord inférieur de la glène (BIG), le bord supérieur de la glène (BSG) et l'angle inférieur de la scapula (AI).

Avant de procéder au positionnement des repères anatomiques, le contraste de l'image a été rehaussé à l'aide de contrôles présents dans le logiciel de visualisation, permettant la manipulation de l'histogramme. Pour chacune des paires d'images, les formes géométriques ont été positionnées, et mises à l'échelle lorsque nécessaire, dans l'environnement 3D calibré afin que leurs projections sur les radiographies correspondent aux repères anatomiques leur étant associées. Les coordonnées du centre des sphères et des points dans le repère global de la cabine EOS sont exprimées en millimètres (mm).

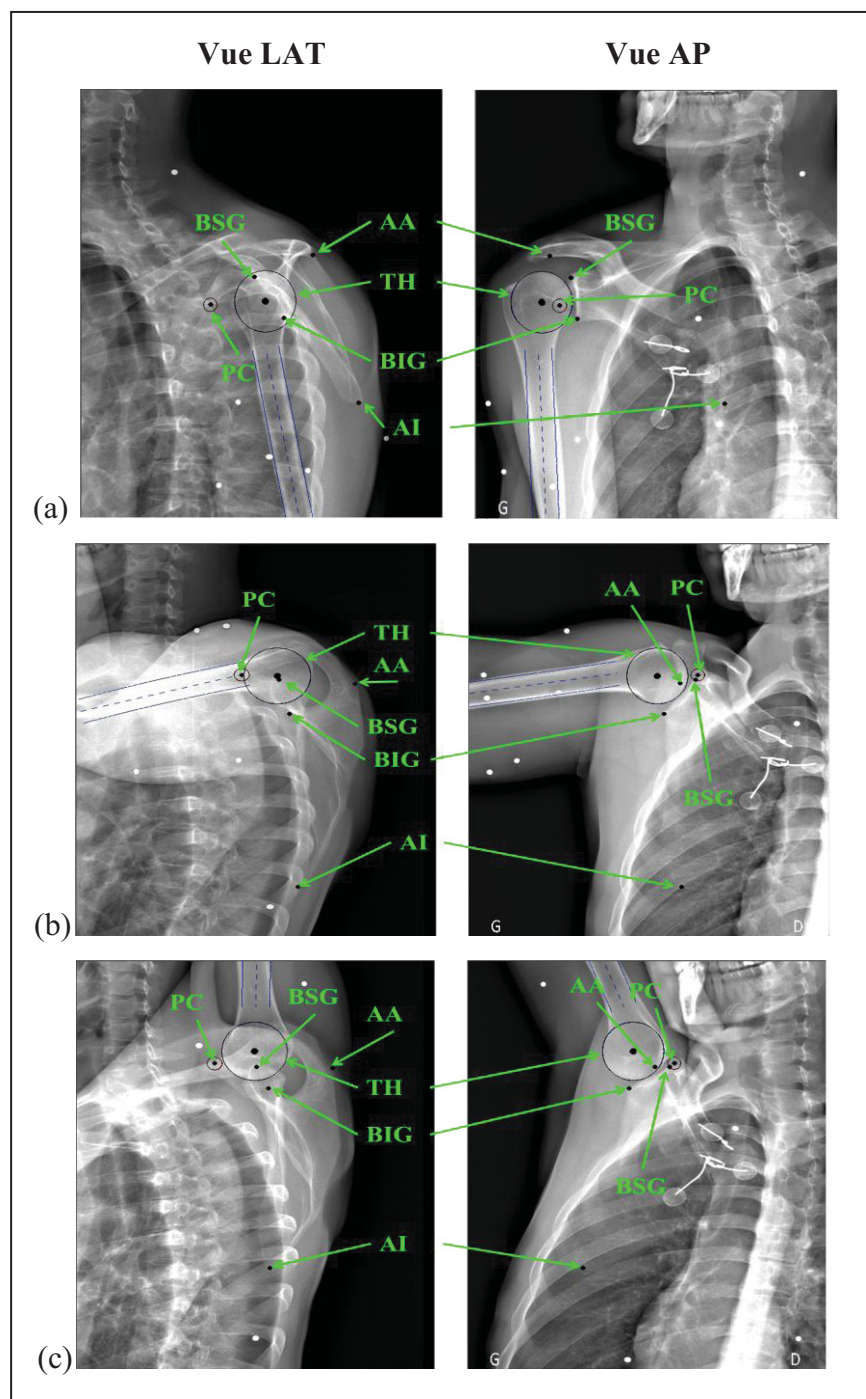


Figure 5.2 Radiographies biplanes pour différents angles d'élévation du bras
(a) 0° , (b) 90° et (c) 150° .

Les sphères et points noirs indiquent les repères anatomiques identifiés lors de l'analyse des images et sont pointés en vert.

Adaptée de (Lagacé et al., 2012a)

5.2.4 Systèmes d'axes

Des systèmes d'axes locaux associés à chacun des os ont ensuite été construits afin de permettre la description de leur mouvement relatif.

5.2.4.1 Scapula

Certains repères anatomiques requis pour construire le système d'axes de la scapula tel que recommandé par la « International Society of Biomechanics » (ISB) (Wu et al., 2005) sont difficilement visibles sur les radiographies. Pour cette raison, un système d'axes alternatif a été construit, utilisant les repères anatomiques de la scapula les plus visibles : AI, PC et BSG. Le système d'axes local de la scapula est défini comme suit (Figure 5.3):

- Os : Origine, située au centroïde de AI, PC et BSG.
- Ys : Le vecteur joignant AI et BSG, orienté vers BSG.
- Xs : Le vecteur perpendiculaire au plan composé de AI, BSG et PC.
- Zs : la perpendiculaire commune à Xs et Ys.

5.2.4.2 Humérus

Puisque cette étude ne visait que l'étude des translations gléno-humérales à différentes élévations du bras, la rotation (interne/externe) de l'humérus n'a pas été considérée. Seuls l'origine et l'axe longitudinal de l'humérus ont donc été définis (Figure 5.3). L'origine (Oh) a été définie comme le centre de la sphère ajustée à la surface articulaire de la tête humérale. À 0° et 150° d'élévation, l'axe longitudinal de l'humérus a été identifié en positionnant une droite au centre de la diaphyse. Pour les fins de cette étude, seul un estimé de l'angle d'élévation du bras était requis. Celui-ci a donc été défini comme l'angle mesuré entre l'axe longitudinal de l'humérus (Yh) et l'axe vertical du thorax (Yt) tel que défini plus bas, à la section 5.2.4.3. Vu les dimensions restreintes du système EOS, la diaphyse n'était pas toujours suffisamment visible pour positionner adéquatement la droite sur la diaphyse. Dans ces cas, six billes radio-opaques collées à la peau au niveau de la partie proximale de la

diaphyse ont été utilisées pour recaler rigidement l'humérus entre sa position initiale et sa position à 90° d'élévation, et ainsi permettre de calculer l'angle d'élévation. Les billes sont visibles au niveau de la diaphyse de l'humérus du sujet sur les images présentées à la Figure 5.2.

5.2.4.3 Thorax

Le système d'axes local du thorax a été construit selon les recommandations de l'ISB (Wu et al., 2005). Préalablement à l'acquisition des radiographies, des billes radio-opaques ont été collées à la peau, au niveau de repères anatomiques palpés sur le thorax : l'incisura jugularis (IJ), le processus xiphoïdeus (PX), la septième vertèbre cervicale (C7) et la huitième vertèbre thoracique (T8). Le système d'axes local du thorax est défini comme suit et est illustré à la Figure 5.3 :

- O_t : origine, situé sur IJ.
- Y_t : le vecteur joignant le point milieu entre PX et T8 au point milieu entre IJ et C7, orienté vers le haut.
- Z_t : Le vecteur perpendiculaire au plan composé de IJ, C7 et le point milieu entre PX et T8, orienté vers la droite.
- X_t : La perpendiculaire commune à Y_t et Z_t .

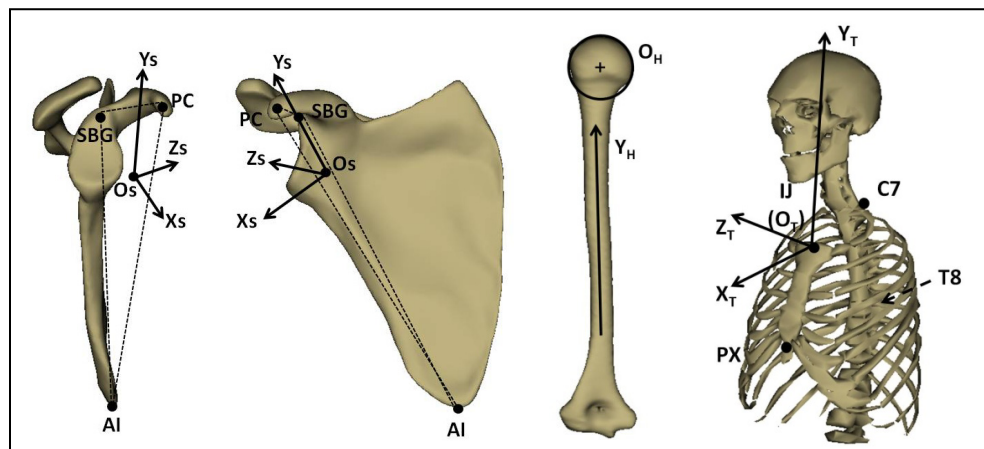


Figure 5.3 Repères locaux de la scapula, de l'humérus et le thorax.

5.2.5 Analyse des données – Répétabilité de l'identification des repères anatomiques de l'épaule.

L'analyse des images de chacun des sujets sains (9 sujets) pour l'identification des repères anatomiques de la scapula et de l'humérus a été réalisée à 3 positions d'élévation du bras (0°, 90° et 150°) par deux observateurs, trois fois chacun (6 essais), pour un total de 54 analyses à chacune des trois élévations du bras. Les analyses répétées ont été réalisées à l'aveugle en ce qui a trait au sujet analysé.

Pour chacune des élévations du bras (3) de chacun des sujets sains (9), la position moyenne issue des 6 essais a été calculée. L'erreur RMS (root mean square, $RMS = \sqrt{\frac{\sum_{i=1}^n (x_i - \bar{x})^2}{n}}$) a été calculée et utilisée pour représenter l'incertitude de la méthode : pour une distribution normale, l'intervalle de confiance à 95% est équivalent à deux fois l'erreur RMS (Glüer et al., 1995). La répétabilité intra et inter-observateur de chacun des repères anatomiques a été évaluée à l'aide d'une analyse de variance pour mesures répétées (Cardillo, 2008), après s'être assuré que les données suivaient une distribution normale à l'aide d'un test de Shapiro-Wilk. Le seuil de significativité a été défini à $p < 0,05$. Des valeurs de p plus petites que 0,05 indiquent que les valeurs des coordonnées d'un repère anatomique présentent des différences statistiquement significatives entre les essais d'un même observateur (intra-observateur) ou entre les deux observateurs (inter-observateur).

5.2.6 Analyse des données – Translations de la TH

Suite à l'analyse des images, les données ont été analysées dans Matlab (The MathWorks™). Un processus de recalage rigide avec une composante élastique a été mis en place pour calculer les translations de la tête humérale dans le système d'axes local de la scapula. Pour chacun des sujets, le processus de recalage consistait en quatre étapes (Figure 5.4) :

- 1- Un premier recalage rigide du modèle simplifié de scapula (tel que décrit à la section 5.2.3) sur la première élévation.

- 2- Calcul d'un modèle de scapula de référence
- 3- Second recalage rigide des modèles simplifiés de scapula des trois positions vers le modèle de référence
- 4- Calcul de la position de la tête humérale et de sa translation dans le système d'axes local de la scapula.

Ces quatre étapes sont détaillées comme suit :

- 1- Le premier recalage rigide de la scapula de sa position à 90° et 150° d'élévation vers sa position à 0° d'élévation a été réalisé à l'aide d'un algorithme par moindres-carrés basé sur une décomposition en valeurs singulières (singular value decomposition, SVD) (Arun, Huang et Blostein, 1987). Cet algorithme de recalage permet de déterminer la rotation et la translation 3D minimisant l'expression suivante (équation 5.1) :

$$\sum_{j=1}^N \| p_j - (Rp'_j + T) \|^2 \quad (5.1)$$

Ici, p_j correspond aux N points (repères anatomiques) composant le modèle simplifié de scapula à sa position initiale (0° d'élévation du bras), qui se transforment en p'_j après le recalage rigide (translation T et rotation R). Le processus de recalage a été réalisé sans le point AA puisque l'étude de répétabilité a démontré que sa localisation n'était pas toujours fiable (Tableau 5.1).

- 2- La composante élastique du recalage consistait à calculer un modèle de référence à partir de l'ensemble des modèles recalés rigidement. Cette référence a été définie comme le modèle médian, composé de repères anatomiques dont les coordonnées sont la médiane des coordonnées correspondantes des modèles recalés. La médiane a été préférée à la moyenne pour limiter l'influence d'éventuelles données aberrantes sur la création du modèle de référence.
- 3- Le second recalage des modèles de scapula aux 3 positions étudiées vers le modèle de référence a été réalisé avec le même algorithme basé sur la SVD qu'en (1).
- 4- Les transformations calculées (R et T) ont enfin été appliquées aux modèles d'humérus des positions correspondantes, puis la position de la tête humérale a été calculée dans le système d'axes local de la scapula.

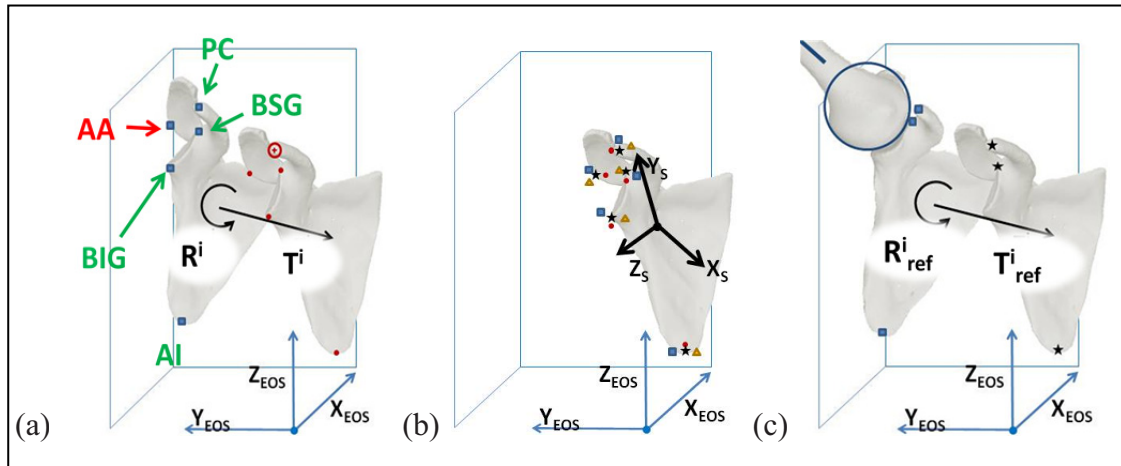


Figure 5.4 Processus de recalage du modèle simplifié de scapula

- (a) Premier recalage rigide (les points anatomiques utilisés pour le recalage sont indiqués en vert et ceux qui n'ont pas été utilisés, en rouge). R^i et T^i représentent les transformations rigides calculées lors du recalage pour les scapulas de chacune des positions « i » (points bleus) sur la première position (points rouges). (b) Création du modèle de référence. Les points bleus, rouges et jaunes représentent les scapulas recalées de 3 positions « i ». Les étoiles noires représentent le modèle médian. (c) Second recalage rigide. R^i_{ref} et T^i_{ref} représentent les transformations rigides calculées lors du recalage pour les scapulas de chacune des positions « i » sur le modèle de référence.

Ce processus a été répété pour chaque essai (deux observateurs, trois fois chacun) de chaque sujet sain (9 sujets). La répétabilité de la position de la tête humérale dans le système d'axes local de la scapula a été étudiée avec la méthode précédemment décrite. La translation de la tête humérale a ensuite été étudiée pour chaque sujet sain individuellement. La position moyenne (6 essais : 2 observateurs, 3 fois chacun) de la tête humérale dans le système d'axes de la scapula a été calculée à chacune des élévations du bras. Les intervalles de confiance ont été définis à deux écarts types des 6 essais. Une translation de la tête humérale était considérée comme étant significative lorsque les intervalles de confiance entre deux élévations du bras ne se chevauchaient pas.

5.2.7 Translations de la tête humérale en présence de ruptures de la coiffe des rotateurs

Le processus d'analyse des images et de calcul des translations de la tête humérale a été appliqué une fois aux images acquises aux 6 positions d'élévation du bras pour l'ensemble des sujets (9 sujets sains et 3 patients). Les patrons de déplacement de la tête humérale dans chacun des 3 plans de la scapula (XY, XZ, et YZ) ont été analysés. Un « corridor de normalité » a été défini comme l'ellipse englobant les patrons de déplacement de l'ensemble des sujets sains et les patrons des 3 patients ont été comparés à ce corridor de manière qualitative.

5.3 Résultats

Les angles d'élévation du bras moyens pour les 3 positions étudiées dans l'étude de répétabilité étaient de $6,8^{\circ} \pm 2,7^{\circ}$, $80,1^{\circ} \pm 10,2^{\circ}$ et $141,6^{\circ} \pm 8,5^{\circ}$. Les différences avec les angles d'élévation prévus peuvent s'expliquer par le fait que ceux-ci ont été visuellement estimés lors du positionnement des sujets, à cause de contraintes d'espace.

5.3.1 Répétabilité des repères anatomiques - système d'axes global d'EOS

La répétabilité des repères anatomiques dans le système d'axes global d'EOS varie considérablement selon le repère anatomique considéré (Tableau 5.1). Le repère anatomique le plus répétable était le centre de la tête humérale (TH), avec un intervalle de confiance à 95% qui variait entre 0,6 et 2,3 mm selon la direction et l'angle d'élévation considérés. Parmi les repères anatomiques de la scapula, l'apophyse coracoïde (PC) était globalement le plus répétable avec des intervalles de confiance variant entre 0,8 et 6,6 mm. Dans le cas de ces deux repères anatomiques (TH et PC), la répétabilité était meilleure dans la direction supérieure que dans le plan horizontal. Les intervalles de confiance pour les autres repères anatomiques de la scapula étaient généralement plus grands, le repère le moins répétable étant l'angle acromial (AA), avec des intervalles de confiance souvent plus grands que 4 mm

et atteignant plus de 11 mm à 90° et 150° d'élévation. Dans le cas des repères anatomiques autres qu'AA, leur identification à l'élévation maximale était généralement plus répétable que pour les autres angles d'élévation. La coordonnée en Z (verticale) était généralement plus répétable que dans le plan horizontal pour l'ensemble des repères anatomiques.

5.3.2 Position de la tête humérale dans le système d'axes local de la scapula

La position de la tête humérale dans le système d'axes local de la scapula (THs) à chacun des angles d'élévation du bras a été calculé pour chaque essai (deux observateurs, 3 fois chacun) de chacun des sujets (neuf sujets). Les intervalles de confiance à 95% et les valeurs "p" intra et inter-observateur sont présentés au Tableau 5.2. Les intervalles de confiance associés au positionnement de la tête humérale dans le système d'axes local de la scapula étaient compris entre 1,2 et 4,9 mm, selon la direction et l'angle d'élévation considérés.

5.3.3 Translations de la tête humérale

La translation de la tête humérale dans le système d'axes de la scapula a été décrite à l'aide de sa position moyenne et de son écart type issus des 6 mesures (2 observateurs, 3 fois chacun), pour chacune des élévations du bras de chacun des sujets. Les translations moyennes de la tête humérale, par rapport à sa position à 0° d'élévation, avec les intervalles de confiance associés, sont illustrés à la Figure 5.5. Des déplacements significatifs de la tête humérale par rapport à sa position à 0° d'élévation du bras ont été détectés chez 7 des 9 sujets étudiés.

Tableau 5.1 Répétabilité de l'identification des repères anatomiques de l'épaule. Intervalles de confiance à 95% et valeurs « p » pour l'identification des repères anatomiques de la scapula aux 3 angles d'élévation du bras. Les valeurs de $p < 0,05$ indiquent que les coordonnées d'un repère anatomique présentent des différences statistiquement significatives entre les essais d'un même observateur (intra) ou entre les deux observateurs (inter).

Adapté de (Lagacé et al., 2012a)

	Position 1 (6.8°)				Position 2 (80.1°)				Position 3 (141.6°)			
	IC95% (mm)	“p” Inter	“p” Intra 1	“p” Intra 2	IC95% (mm)	“p” Inter	“p” Intra 1	“p” Intra 2	IC95% (mm)	“p” Inter	“p” Intra 1	“p” Intra 2
Centre de la tête humérale	X _{EOS}	0,22	0,92	0,78	2,25	0,04	0,43	0,32	0,57	0,69	0,69	0,85
	Y _{EOS}	0,76	0,66	0,57	1,49	0,13	0,27	0,60	0,59	0,81	0,49	0,62
	Z _{EOS}	0,01	0,03	0,76	1,08	0,53	0,22	0,53	1,46	0,56	0,11	0,71
Apophyse coracoïde	X _{EOS}	0,05	0,38	0,38	6,55	0,42	0,89	0,24	1,43	0,00	1,00	0,94
	Y _{EOS}	0,72	0,43	0,50	3,41	0,12	0,14	0,33	1,50	0,03	0,22	0,34
	Z _{EOS}	0,00	0,26	0,43	0,81	0,58	0,68	0,53	0,80	0,16	0,40	0,43
Angle inférieur	X _{EOS}	0,00	0,78	0,37	0,93	0,81	0,47	0,54	0,83	0,26	0,12	0,60
	Y _{EOS}	0,00	0,55	0,11	5,19	0,06	0,75	0,71	3,33	0,00	0,94	0,10
	Z _{EOS}	0,00	0,17	0,09	1,04	0,00	0,10	0,80	1,37	0,00	0,48	0,48
Bord inférieur de la glène	X _{EOS}	0,00	0,67	0,00	4,37	0,22	0,56	0,02	2,41	0,33	0,58	0,07
	Y _{EOS}	0,00	0,46	0,34	8,22	0,09	0,01	0,07	1,14	0,00	0,15	0,44
	Z _{EOS}	0,00	0,91	0,08	1,03	0,00	0,11	0,43	0,92	0,00	0,07	0,45
Bord supérieur de la glène	X _{EOS}	0,00	0,31	0,74	3,49	0,28	0,15	0,13	2,54	0,17	0,14	0,17
	Y _{EOS}	0,00	0,37	0,23	8,22	0,27	0,28	0,30	1,70	0,37	0,15	0,65
	Z _{EOS}	0,00	0,00	0,08	1,49	0,00	0,67	0,03	1,91	0,36	0,67	0,64
Angle acromial	X _{EOS}	0,35	0,84	0,27	5,87	0,00	0,79	0,00	5,26	0,00	0,52	0,01
	Y _{EOS}	0,00	0,67	0,02	4,74	0,00	0,28	0,00	5,06	0,93	0,33	0,77
	Z _{EOS}	0,01	0,42	0,39	11,47	0,00	0,21	0,00	11,98	0,00	0,33	0,00

Tableau 5.2 Répétabilité de l'identification du centre de la tête humérale dans le repère local de la scapula.

Adapté de (Lagacé et al., 2012a)

	Position 1 (6.8°)				Position 2 (80.1°)				Position 3 (141.6°)			
	IC95% (mm)	“p” Inter	“p” Intra 1	“p” Intra 2	IC95% (mm)	“p” Inter	“p” Intra 1	“p” Intra 2	IC95% (mm)	“p” Inter	“p” Intra 1	“p” Intra 2
X_s	2,17	0,11	0,02	0,17	4,87	0,00	0,88	0,20	1,53	0,66	0,15	0,67
Y_s	3,64	0,04	0,65	0,02	1,72	0,54	0,36	0,73	1,55	0,24	0,30	0,76
Z_s	3,58	0,00	0,59	0,38	1,88	0,16	0,02	0,41	1,18	0,06	0,05	0,83

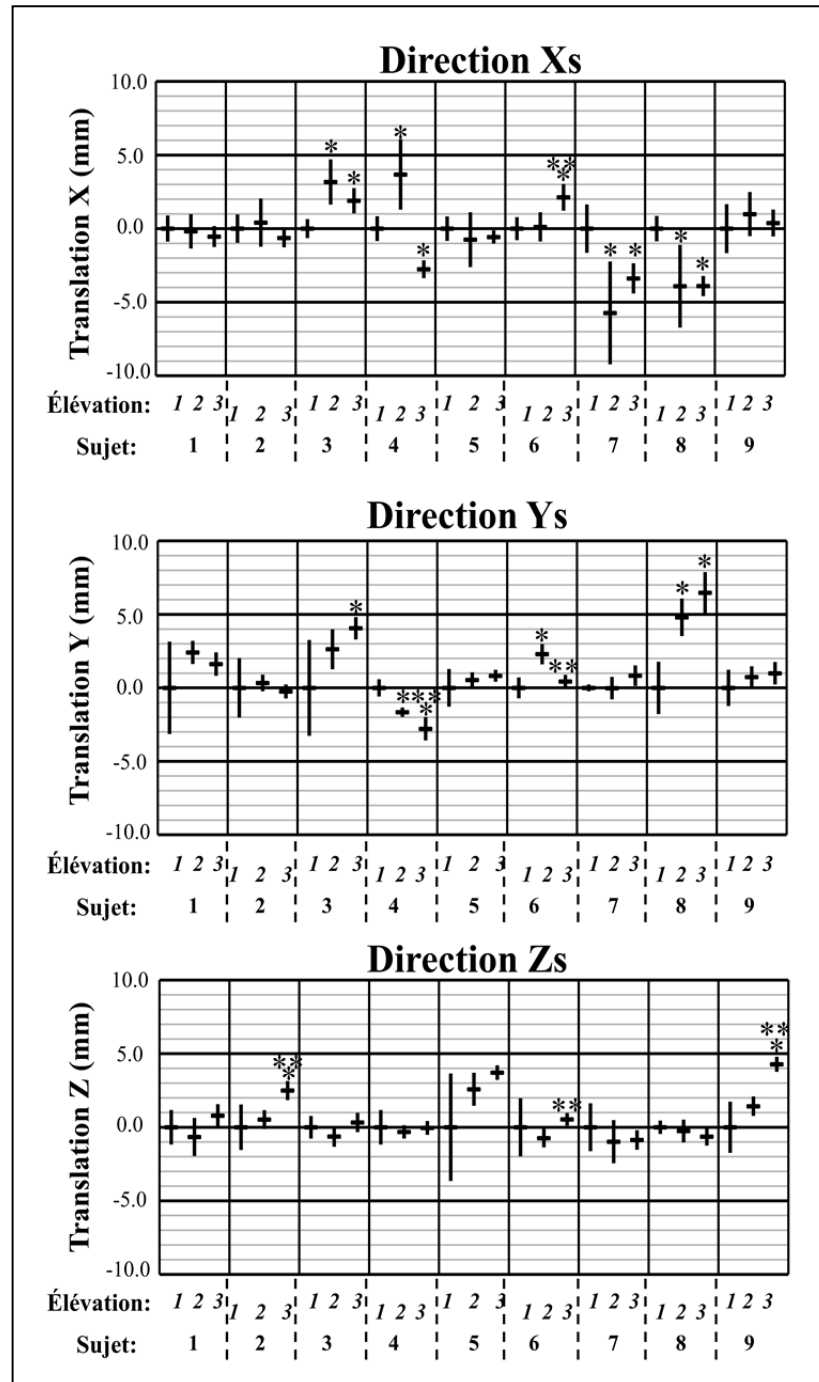


Figure 5.5 Translation de la tête humérale dans le repère local de la scapula (THs). Les translations pour chacune des 3 positions étudiées (1: $6,8^\circ$, 2: $80,1^\circ$, 3: $141,6^\circ$) et pour chacun des sujets. Les traits horizontaux représentent la coordonnée moyenne de THs et les traits verticaux, les intervalles de confiance. Pour chacun des sujets, * indique un déplacement significatif par rapport à la position 1 et **, par rapport à la position 2. Adaptée de (Lagacé et al., 2012a)

5.3.4 Translations de la tête humérale en présence de ruptures de la coiffe des rotateurs

Les sujets sains ont présenté des translations de la tête humérale d'une amplitude généralement plus petite que 6 mm par direction, par rapport à la position de la tête lorsque le bras est au repos. Les patients présentant des ruptures de la coiffe des rotateurs ont présenté des translations de la tête humérale atteignant parfois près de 15 mm dans certains cas. Le patient présentant la plus grande amplitude de translations était le patient ayant la moins bonne fonction, soit une élévation maximale d'à peine 90° . La Figure 5.6 présente les corridors de normalité des sujets sains et les translations de la tête humérale des trois patients dans les trois plans de la scapula.

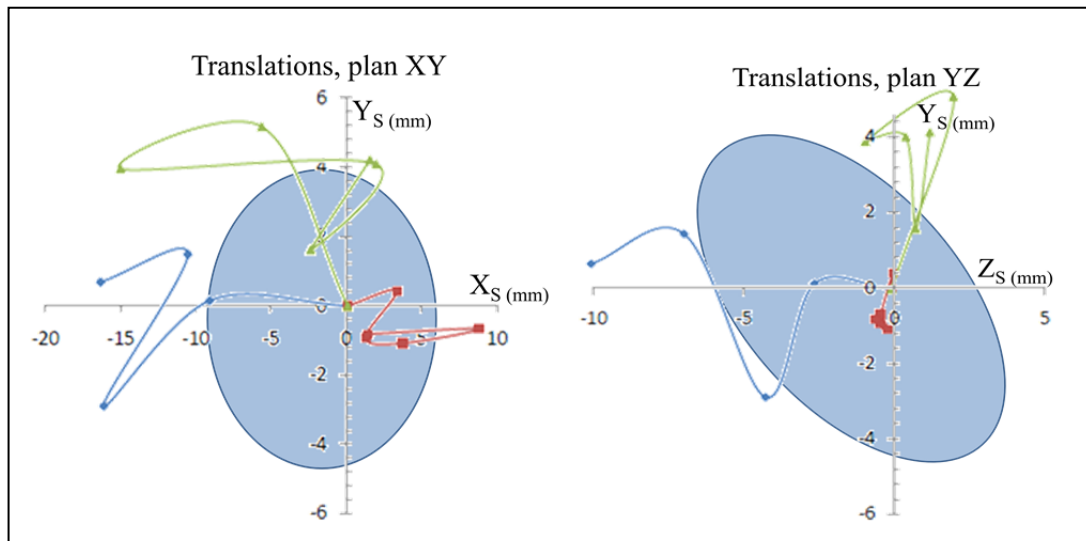


Figure 5.6 Translations de la tête humérale dans 2 plans de la scapula. Les ellipses représentent les corridors de normalité incluant l'ensemble des sujets sains et les courbes, les translations associées aux trois patients.

5.4 Discussion / Conclusion intermédiaire

Depuis l'étude de Poppen et Walker (1976), l'amélioration des modalités d'imagerie médicale, et le développement de nouvelles modalités ont contribué au regain d'intérêt pour l'étude des translations gléno-humérales. La radiographie plane (Deutsch et al., 1996; Keener et al., 2009; Poppen et Walker, 1976; Yamaguchi et al., 2000), la radiographie biplane (Berthonnaud et al., 2005), le recalage de modèles CT à des vidéos fluoroscopiques (Bey et al., 2011; Nishinaka et al., 2007; Teyhen et al., 2010), l'IRM (Beaulieu et al., 1999; Graichen et al., 2000; Sahara et al., 2007) et le suivi de marqueurs externes (Ludewig et Cook, 2002) ont été utilisés pour étudier la (pseudo-) cinématique gléno-humérale *in vivo*. Cependant, comme il en a été discuté au CHAPITRE 3, ces méthodes présentent des inconvénients nuisant à leur exploitation dans un contexte clinique, tels qu'une faible précision (ou précision inconnue), une accessibilité réduite, des coûts élevés, et des doses de radiations élevées. Le travail présenté à la présente section visait à proposer une méthode simple pour étudier les translations gléno-humérales, qui serait applicable au contexte clinique. En d'autres termes, la méthode proposée devait être simple, accessible et impliquer le moins de doses de radiations possible. La méthode proposée utilise une séquence de radiographies biplanes à basse dose acquises à l'aide du système EOS pour effectuer une analyse fonctionnelle de l'articulation gléno-humérale.

Il est important de noter que le système d'axes de la scapula utilisé dans cette étude diffère de celui qui a été recommandé par l'ISB (Wu et al., 2005). Le système d'axes recommandé par l'ISB est adapté à une utilisation dans un contexte d'analyse à l'aide de marqueurs externes identifiés par palpation. Les repères anatomiques de la scapula utilisée sont donc facilement palpables à travers la peau: l'angle acromial (AA), la racine de l'épine scapulaire (trigonum scapulae, TS) et l'angle inférieur de la scapula (AI). Cependant, ce système d'axes n'est pas optimal dans le cadre d'une analyse à partir de radiographies puisque certains des repères anatomiques utilisés sont parfois difficilement identifiables sur les radiographies à cause de leur forme ou leur localisation. Par exemple, la racine de l'épine (TS) est une surface plate et mince située sur le côté médial de la scapula et est donc souvent impossible à voir sur les

radiographies puisqu'il se retrouve superposé à différentes structures. L'angle acromial (AA) est défini comme le point le plus latéral et postérieur de l'acromion. Ce point ne peut pas toujours être identifié sur les radiographies, particulièrement lorsque l'acromion ne présente aucun "angle", mais simplement une courbe lisse. Dans cette étude, les repères anatomiques qui étaient les plus visibles sur l'ensemble des radiographies ont été utilisés pour définir un système d'axes de la scapula qui serait le plus fiable possible: l'angle inférieur (AI), le bord supérieur de la glène (BSG) et l'apophyse coracoïde (PC). Il est à noter que la répétabilité de l'angle inférieur (AI) était similaire à celle du bord inférieur de la glène (BIG), cependant, l'AI a été retenu pour élaborer le système d'axes de la scapula puisqu'il est plus éloigné des deux autres repères anatomiques utilisés (BSG et PC), ce qui limite l'influence de l'incertitude en position des repères anatomiques sur l'orientation du système d'axes. On se doit donc d'être prudent en comparant les translations de la tête humérale présentées ici à celles présentées dans d'autres études puisque les systèmes d'axes de référence ne sont pas nécessairement les mêmes. En effet, les valeurs rapportées dans les différentes publications correspondent aux projections des déplacements 3D dans les plans du système d'axes. Pour un même déplacement réel, les valeurs rapportées pourraient différer selon le système d'axes utilisé pour les décrire.

La répétabilité de l'identification de la tête humérale et de repères anatomiques de la scapula a été évaluée à trois élévations du bras chez 9 sujets asymptomatiques. Lorsque la première élévation (bras au repos le long du corps) est considérée, les résultats obtenus concordent avec ceux présentés par Ohl (Ohl et al., 2010), bien que les incidences radiographiques diffèrent légèrement (l'étude de Ohl utilisait des incidences radiographiques très proches d'un « face-profil » relatif à la scapula, tandis que la présente étude, les acquisitions sont légèrement décalées de ces plans afin de faciliter l'acquisition et la visualisation des images en pseudo-cinématique). À cette élévation, la tête humérale (TH) et l'apophyse coracoïde (PC) sont les repères anatomiques les plus reproductibles avec des intervalles de confiance plus petits que 1,7 et 2,0 mm respectivement. Cependant, les bords inférieur et supérieur de la glène (BIG et BSG), et l'angle acromial (AA) sont moins répétables, avec des intervalles de confiance atteignant jusqu'à 7,7 mm. Ceci peut s'expliquer par le fait que chacun des

observateurs tend à interpréter les radiographies différemment, comme nous pouvons le déduire des faibles valeurs "p" inter-observateur obtenues alors que la répétabilité intra-observateur était bonne. L'angle inférieur (AI) était également moins répétable, avec des intervalles de confiance atteignant près de 11 mm, ce qui peut également s'expliquer par une faible répétabilité inter-observateurs.

En considérant les deux angles d'élévation suivants (90° et 150°), il est possible de constater que la visibilité de certains repères anatomiques de la scapula est influencée par l'élévation du bras. Ceci n'a rien de surprenant puisqu'on sait que la scapula contribue à environ 1/3 du mouvement d'élévation du bras, modifiant ainsi l'angle d'incidence des faisceaux de rayons X sur la scapula, améliorant du coup la visibilité de certains repères anatomiques (l'angle inférieur par exemple), et réduisant la visibilité de certains autres (le bord supérieur de la glène par exemple). Cette variation de la visibilité des repères anatomiques de la scapula n'est toutefois pas la même chez l'ensemble des sujets. Ceci peut s'expliquer par une variabilité inter-individuelle de la morphologie, de la posture et de la cinématique, ainsi que par une légère variation du positionnement des sujets dans le système EOS. Ces facteurs mènent à une visibilité réduite de certains repères chez certains sujets, principalement à 90° d'élévation du bras. L'angle inférieur (AI) et les bords de la glène étaient également difficilement visibles à 0° d'élévation sur les images antéro-postérieures et latérales respectivement.

La répétabilité de l'identification des repères anatomiques de la scapula obtenue ici à l'aide d'une méthode simple utilisant la radiographie biplane est comparable à celle obtenue par palpation (Lewis et al., 2002), méthode régulièrement utilisée pour faire l'analyse de la cinématique de l'épaule. Par exemple, Lewis a rapporté des intervalles de confiance entre 4,6 et 9,8 mm pour les repères anatomiques utilisés pour construire le système d'axes recommandé par l'ISB. Cependant, les méthodes d'analyse de la cinématique basées sur la palpation de repères anatomiques ne permettent pas d'identifier directement le centre de la tête humérale. À cette fin, elles reposent plutôt sur des équations de régressions (Meskers et al., 1998) ou des mouvements (Stokdijk, Nagels et Rozing, 2000) afin d'en estimer la

position. Ces méthodes ne permettent donc pas d'étudier la translation du réel centre géométrique de la tête humérale. L'utilisation de radiographies biplanes permet d'identifier certains des repères anatomiques de la scapula recommandés par l'ISB sans les incertitudes liées à la présence des tissus mous, tout en donnant accès à d'autres repères (les bords supérieur et inférieur de la glène et l'apophyse coracoïde) et en donnant accès au réel centre géométrique de la tête humérale et ce, en exposant le sujet à de très faibles doses de radiations.

Des translations de la tête humérales par rapport à sa position lorsque le bras est au repos ont été détectées chez 7 des 9 sujets étudiés, dans une direction ou plus du système d'axes de la scapula. Ceci tend à confirmer que des translations de la tête humérale de faible amplitude (5 mm) seraient compatibles avec une fonction normale de l'épaule. Quelques auteurs ont étudié les translations gléno-humérales chez des sujets sains (Beaulieu et al., 1999; Bey et al., 2011; Deutsch et al., 1996; Graichen et al., 2000; Keener et al., 2009; Ludewig et Cook, 2002; Nishinaka et al., 2007; Paletta et al., 1997; Poppen et Walker, 1976; Sahara et al., 2007). Bien que la comparaison directe entre les études est difficile à cause de différences méthodologiques entre celles-ci, la plupart d'entre elles ont permis de détecter des translations gléno-humérales de faible amplitude. Par contre, les translations détectées sont souvent de l'ordre de grandeur de l'incertitude associée à la méthode d'analyse. Les translations rapportées dans ces études sont généralement la moyenne des translations de l'ensemble des sujets et ne prennent donc pas en compte l'existence éventuelle de différents patrons de déplacement. Du coup, des translations de plus grande amplitude chez certains individus peuvent avoir été moyennées et ainsi omises dans la présentation des résultats. Dans la présente étude, en moyenne, la tête humérale des sujets ne s'est pas déplacée significativement. Cependant, en considérant chacun des sujets individuellement, on constate que la majorité d'entre eux (7/9) présentent une translation significative dans au moins une direction et à au moins une élévation du bras.

L'analyse des images acquises des 3 patients permet également de constater que ceux-ci présentent des translations de plus grande amplitude que les sujets sains (jusqu'à 15 mm). De

plus, le patient ayant la fonction la plus limitée (élévation maximale de 90°) a présenté les translations de la plus grande amplitude, atteignant jusqu'à 15 mm. Bien que ces résultats soient anecdotiques et que les populations de sujets sains et de patients soient très différentes au niveau de l'âge, ceux-ci tendent à confirmer qu'il pourrait exister une différence dans les translations de la tête humérale entre des sujets sains et des patients et qu'une détérioration de la fonction de l'épaule pourrait être associée à des translations de plus grande amplitude. Ces résultats confirment donc l'intérêt de l'étude des translations de la TH chez des patients présentant des ruptures de la coiffe des rotateurs.

La méthode proposée permet d'effectuer le suivi de la scapula et de l'humérus en 3D, sans être affectée par les incertitudes causées par le mouvement des tissus mous les recouvrant, contrairement aux méthodes utilisant des marqueurs externes collés sur la peau. Le système EOS™ permet également l'acquisition de radiographies dans une position physiologique (debout) avec de très basses doses de radiations. Il est cependant à noter que la méthode présentée est limitée à une analyse en pseudo-cinématique et que les résultats sont dépendants de l'interprétation des radiographies, qui semble varier d'un observateur à l'autre. Bien que la répétabilité de l'identification de certains repères anatomiques de la scapula en 3D soit peu satisfaisante, les erreurs sont souvent dues à la mauvaise visibilité des repères sur une seule des radiographies. Par exemple, l'angle inférieur (AI) de la scapula est souvent très facilement identifiable en 2D sur l'image LAT, mais est très difficilement localisable sur l'image AP (Figure 5.2). La possibilité d'exploiter plus efficacement l'information 2D visible sur chacune des radiographies pourrait donc permettre d'améliorer la fiabilité de la méthode de suivi des translations de la tête humérale, et éventuellement de faciliter l'analyse des images par l'utilisateur. L'amélioration de la précision de la méthode permettrait de décrire des patrons de translation gléno-humérale de plus faible amplitude. Il semble donc qu'une méthode d'analyse de la (pseudo-) cinématique de l'épaule basée uniquement sur l'acquisition de stéréo-radiographies soit une alternative intéressante à l'utilisation de modèles issus du CT ou de l'IRM pour l'étude des translations gléno-humérales 3D, et serait plus facilement exploitable dans un contexte clinique.

CHAPITRE 6

TRAVAIL PERSONNEL – RECONSTRUCTION DE LA SCAPULA

6.1 Introduction

Comme il l'a été soulevé à la section précédente, la radiographie biplane est un outil prometteur pour l'analyse des translations gléno-humérales. Cependant, de par sa forme complexe, certains repères anatomiques de la scapula sont difficiles à localiser sur les deux radiographies, ce qui nuit à son suivi et à la précision de la description des translations de la tête humérale. De plus, la localisation de la scapula à l'aide de repères anatomiques ne permet pas de connaître la position de la glène et donc rend impossible la description de la position de la tête humérale par rapport à celle-ci. La description des translations de la tête humérale par rapport à un point quelconque de la scapula perd un peu son sens puisqu'elle ne permet pas de la situer par rapport aux contraintes apportées par la surface articulaire de la scapula, la glène.

L'objectif du travail présenté dans ce chapitre est donc de proposer une méthode de reconstruction et de suivi de la scapula donnant accès à la position et à l'orientation de la glène, tout en réduisant la nécessité d'identifier les repères anatomiques difficilement visibles en 3D sur des radiographies biplanes. Le travail présenté dans les sections 6.1 à 6.5 a fait l'objet d'une présentation par affiche au congrès SPIE et a ensuite été publié sous forme d'un article de 6 pages dans le compte rendu de conférences de SPIE (Lagacé et al., 2012b). La méthode de reconstruction présentée a d'abord été développée et validée à l'aide de scapulas sèches. Une banque de scapulas sèches a par la suite été reconstruite et paramétrée afin de permettre des calculs de régression facilitant la reconstruction sur les images acquises de sujets humains. Le recalage du modèle reconstruit sur l'ensemble des positions imagées permet ensuite de raffiner le modèle manuellement et d'effectuer le suivi de la scapula durant le mouvement de l'épaule effectué par les sujets.

Par la suite, la section 6.6 présentera un travail complémentaire ayant été réalisé afin d'accélérer et améliorer l'initialisation de la méthode (voir section 6.3.3). Ce travail consiste en une analyse morphométrique réalisée sur 43 modèles de scapula, puis d'une étude de régression sur un ensemble de paramètres pré-définis de la scapula. Certains aspects de ce travail ont été réalisés en collaboration étroite avec Xavier Ohl, chirurgien orthopédiste et doctorant au LBM. Une partie de ce travail a fait l'objet dans une publication conjointe récente (Ohl et al., 2012).

6.2 Reconstruction

L'accès à un modèle personnalisé 3D de la scapula des sujets faciliterait grandement sa localisation en 3D à partir des radiographies biplanes en permettant d'exploiter l'ensemble des contours et crêtes qui sont visibles sur les radiographies plutôt que de se contenter de quelques repères anatomiques. De plus, un modèle 3D personnalisé permettrait de décrire la position et la translation de la tête humérale par rapport à la glène, ce qui serait plus pertinent que de décrire ceux-ci par rapport à un système d'axes quelconque sur la scapula. La technique de référence pour obtenir un modèle osseux 3D personnalisé est le CT. Cependant, son coût élevé, le long temps de reconstruction et les doses de radiation élevées qu'il implique rendent son utilisation en clinique et même en recherche peu pratique. Afin de résoudre certains de ces problèmes, des alternatives au CT pour la reconstruction du membre inférieur et du rachis ont été développées. Par exemple, quelques auteurs ont démontré que des reconstructions fiables pouvaient être obtenues à partir de stéréo-radiographies, notamment à l'aide de méthodes basées sur des modèles statistiques et/ou des techniques de déformation de surfaces et de recalage 2D-3D (Chaibi, Cresson et Aubert, 2012; Cresson et al., 2009; Gamage et al., 2011; Humbert et al., 2009; Zheng et al., 2009). L'apport des méthodes développées LBM et au LIO provient de la modélisation géométrique paramétrée combinée à des techniques spécifiques de transformation géométrique, ayant abouti à des outils directement adaptés à une utilisation avec des images provenant du système EOS. Cependant, l'adaptation de ceux-ci à des os présentant des formes complexes comporte des défis de taille et aucune de ces méthodes n'a été adaptée à la reconstruction de la scapula. La

reconstruction d'un modèle 3D personnalisé de la scapula des sujets à partir de radiographies biplanes présenterait donc un intérêt certain dans le contexte d'analyse du mouvement de l'épaule de la présente thèse, mais également éventuellement dans un contexte clinique, où une telle méthode pourrait présenter une alternative intéressante au CT pour des fins de planification chirurgicale et autres. Les sections suivantes proposent donc une méthode de reconstruction de la scapula à partir de stéréo-radiographies EOS.

6.3 Méthode

L'algorithme proposé fait usage d'une approche par modèle paramétré (Chaibi, Cresson et Aubert, 2012; Humbert et al., 2009) développée au LBM, combinée à une technique de déformation de surfaces par moindres carrés mobiles (Moving Least Squares, MLS) (Cresson et al., 2008; Schaefer, McPhail et Warren, 2006) développée au LIO, pour reconstruire un modèle de scapula personnalisé et morpho-réaliste. Suite à la numérisation de repères anatomiques de la scapula sur les stéréo-radiographies, un ensemble de paramètres descriptifs de la scapula est calculé et utilisé pour générer un modèle pré-personnalisé de la scapula du sujet. Ce modèle est ensuite recalé de manière rigide sur les radiographies et ajusté manuellement jusqu'à correspondance entre des radiographies simulées du modèle déformable et les radiographies du sujet.

6.3.1 Modèle paramétré générique

Une tomographie assistée par ordinateur (computed tomography, CT) avec une épaisseur de tranche de 1 mm a été obtenue d'une scapula sèche normale et de dimensions moyennes, sans signes apparents de pathologie ou de changements dégénératifs. La reconstruction de l'épaisseur de corticale a été réalisée à l'aide du logiciel Avizo (Mercury Computer Systems, Chelmsford, Massachusetts, USA) par un chirurgien orthopédiste se spécialisant dans l'épaule. Un ensemble de régions correspondant à différentes structures discernables de la scapula a été défini et chaque région a été manuellement numérisée sur le modèle à l'aide d'un logiciel de visualisation 3D développé au LBM et au LIO. Des primitives géométriques

(points, droites, sphères, cylindres) ont ensuite été ajustées aux différentes régions avec des algorithmes par moindres carrés (Figure 6.1, Tableau 6.2). Des paramètres descriptifs associés à chacune des primitives ont été calculés, qui ont ensuite servi à définir un ensemble de paramètres descriptifs de la scapula. Ces paramètres correspondent aux dimensions ainsi qu'à certaines positions et orientations relatives des différentes structures. Un chirurgien orthopédiste spécialisé en chirurgie de l'épaule a été appelé à participer à la définition des paramètres afin d'en assurer le sens clinique. La sensibilité de l'ensemble des paramètres à la qualité de la numérisation des régions a également été testée pour en assurer la robustesse.

6.3.2 Modèle déformable

Les primitives géométriques définies à la section précédente ont été utilisées pour définir un ensemble de poignées qui seront utilisées pour ajuster la position et la forme du modèle paramétré générique sur la scapula du patient, visible sur les radiographies. La méthode de déformation 3D est basée sur l'algorithme MLS (Cresson et al., 2008; Schaefer, McPhail et Warren, 2006). Cette technique permet d'effectuer une déformation 3D aussi rigide que possible (« as-rigid-as-possible ») en approximant une similitude (« similarity transformation ») de chacun des points d'un modèle surfacique en lui appliquant une optimisation par moindres carrés mobiles (« moving least-squares ») avec une solution analytique linéaire. L'utilisateur peut contrôler la déformation du modèle générique manuellement en temps-réel en manipulant les poignées de déformation définies au préalable sur la surface. Des poignées de type « point », « droite », et « ellipse » sont utilisées pour contrôler les dimensions et orientations des différentes structures du modèle, permettant des déformations morphologiquement réalistes.

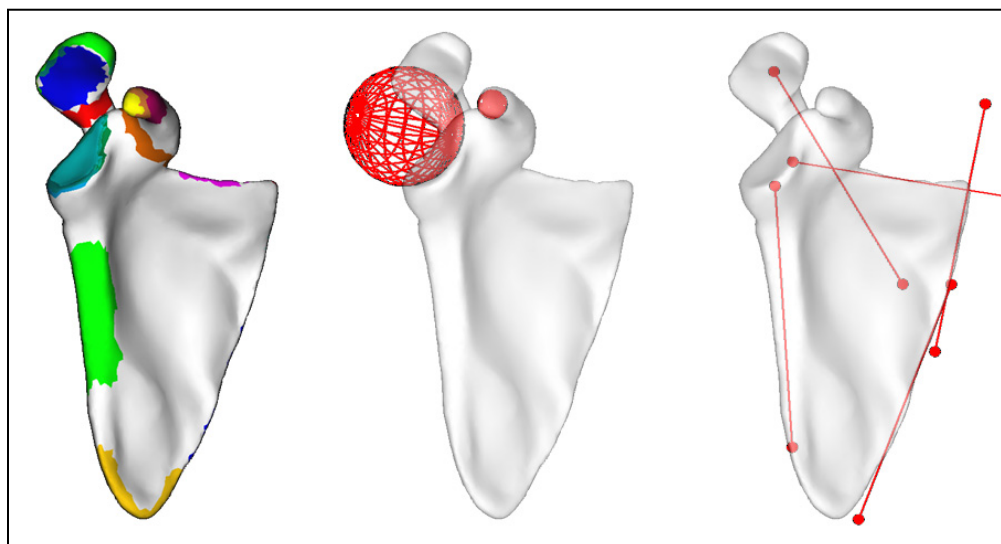


Figure 6.1 Sous ensemble de régions de la scapula et exemple de sphères et droites par moindres-carrés ajustées à différentes régions.
Adaptée de (Lagacé et al., 2012b)

6.3.3 Reconstruction

Les reconstructions sont réalisées dans un logiciel d'analyse développé au LBM et au LIO, à partir de stéréo-radiographies EOS. Le processus de reconstruction de la scapula, incluant le calcul des inférences qui sera présenté à la section 6.6, est illustré à la Figure 6.2. Suite à l'acquisition des radiographies, l'utilisateur numérise, sur chacune des radiographies orthogonales, un ensemble de repères anatomiques de la scapula qui correspondent à l'ensemble de poignées de déformation définies au préalable dans le modèle générique. Sur chaque radiographie, seuls les repères anatomiques qui sont clairement visibles sont numérisés, qu'ils soient stéréo-correspondants ou non-stéréo-correspondants. Comme le système EOS est pré-calibré, la position de ces repères est alors définie par des points 3D ou des droites de projection respectivement. Ces points et droites de projection permettent ensuite de calculer un sous-ensemble de paramètres descriptifs de la scapula du patient. Une première approximation de la forme de la scapula du patient est générée en déformant automatiquement le modèle générique pour l'ajuster aux paramètres propres à la scapula du patient. Le modèle pré-personnalisé résultant est ensuite recalé rigidement aux repères anatomiques numérisés à l'aide d'un algorithme s'inspirant de la méthode SVD (Arun,

Huang et Blostein, 1987), effectuant une minimisation par moindres carrés de la distance entre les pointées 3D du modèle pré-personnalisé et les points et droites projection des repères anatomiques correspondants numérisés sur les radiographies. La forme du modèle pré-personnalisé de scapula peut ensuite être raffinée en ajustant manuellement les poignées de déformation. Durant ce processus, deux radiographies sont générées numériquement et superposées aux radiographies réelles en simulant le passage des rayons X à travers le modèle dans l'environnement 3D virtuel calibré, en temps réel. L'optimisation de la position et de la forme du modèle est réalisée en trouvant la meilleure correspondance entre les radiographies simulées et les radiographies réelles du sujet, en contrôlant manuellement les déformations du modèle via les poignées. Ces déformations du modèle sont réalisées itérativement, jusqu'à correspondance optimale, telle qu'évaluée par l'observateur, entre les radiographies simulées et les radiographies réelles (Figure 6.3). Durant le processus de déformation du modèle générique, les régions préalablement numérisées et les primitives géométriques sont automatiquement ajustées, permettant ainsi un calcul automatique de divers paramètres morphologiques et cliniques de la scapula. Selon l'application dans le contexte de laquelle la reconstruction est réalisée, divers axes, plans ou systèmes de coordonnées peuvent être intégrés au modèle générique et automatiquement recalculés durant la reconstruction afin d'y avoir accès rapidement une fois la reconstruction complétée.

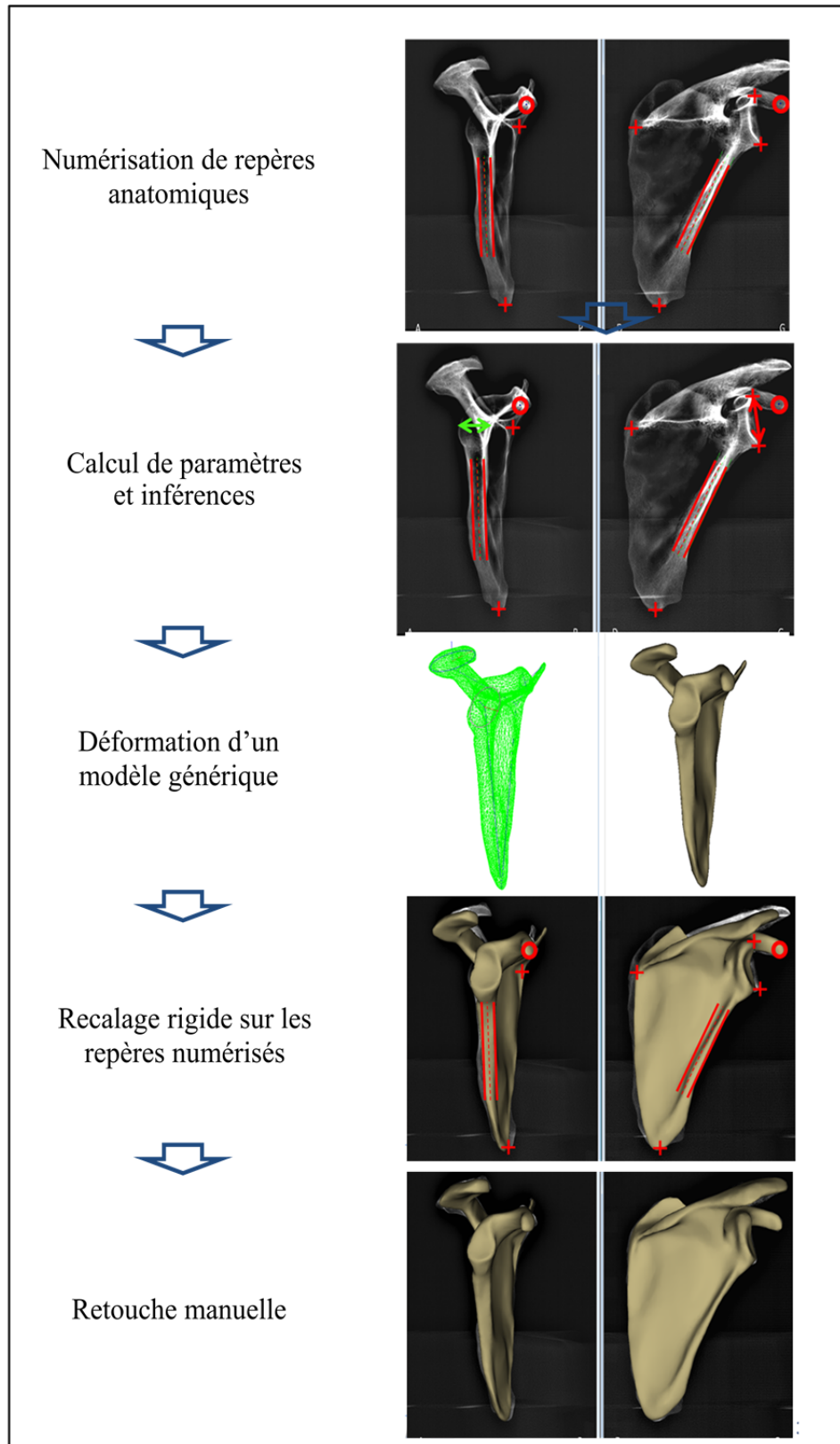


Figure 6.2 Processus de reconstruction de la scapula

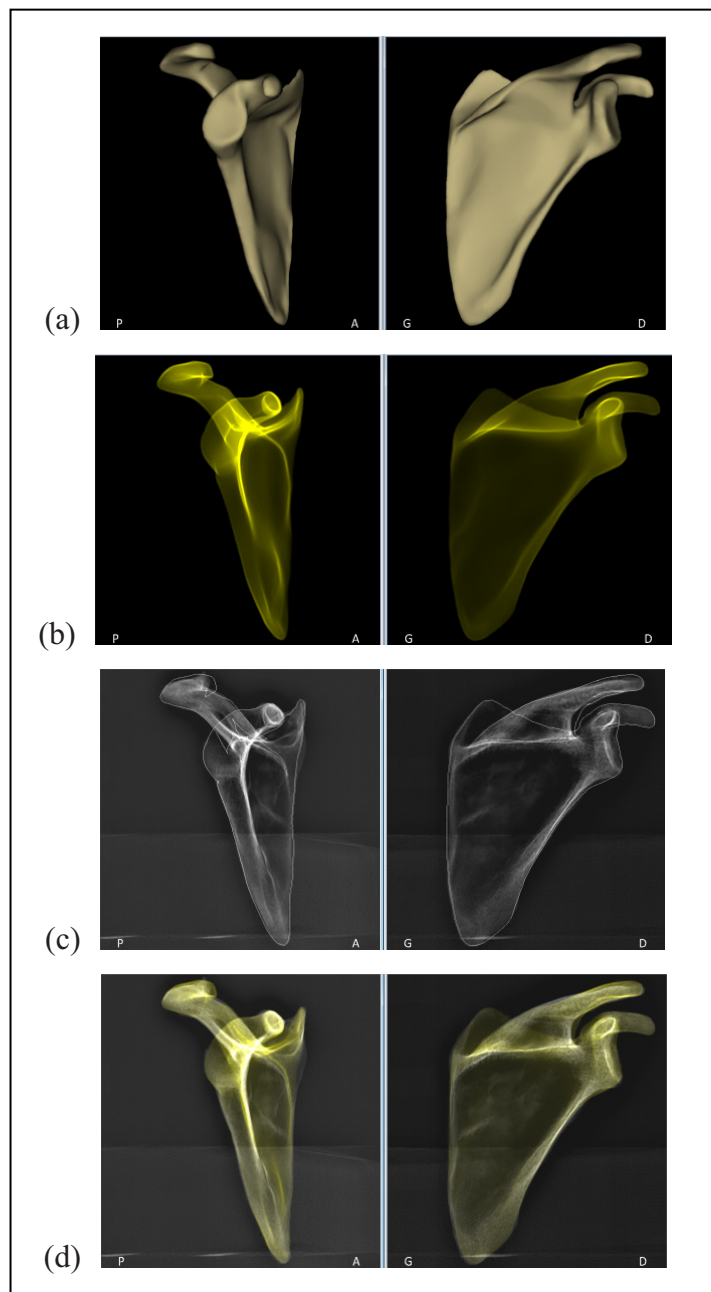


Figure 6.3 Visualisation du modèle personnalisé de la scapula.

Le modèle résulte du processus d'analyse des images: (a) modèle surfacique, (b) radiographies simulées, (c) contours projetés sur les radiographies de la scapula sèche et (d) radiographies simulées projetées sur les radiographies de la scapula sèche.

Adaptée de (Lagacé et al., 2012b)

6.3.4 Validation – Scapulas sèches

La précision de la forme obtenue grâce au processus de reconstruction présenté plus haut a été évaluée sur les reconstructions réalisées de 10 scapulas sèches de formes et dimensions variées (Figure 6.4). Pour chaque scapula, un CT axial avec une épaisseur de tranche de 1 mm a été réalisé et reconstruit à l'aide du logiciel Avizo (Mercury Computer Systems, Chelmsford, Massachusetts, USA) par un chirurgien orthopédiste. Des radiographies biplanes EOS ont été acquises de chacune des scapulas, maintenue dans une position similaire à la scapula d'un sujet humain à l'aide d'un bloc de mousse radio-transparente. La reconstruction de chacune des 10 scapulas a ensuite été réalisée à l'aide de la méthode décrite plus haut. Cette reconstruction a ensuite été recalée rigidement au modèle issu du CT à l'aide d'un algorithme basé sur l'algorithme par « Iterative Closest Point », ICP (Besl et McKay, 1992). La précision de forme a été vérifiée en calculant la distance point-surface entre les deux modèles pour la scapula entière et pour chacune des régions définies précédemment. Certains paramètres morphologiques et cliniques de la scapula ont également été comparés. L'erreur moyenne ainsi que les valeurs à $2 \times \text{RMS}$ ont été calculées et utilisées pour décrire la fiabilité de la reconstruction obtenue à partir des radiographies biplanes.

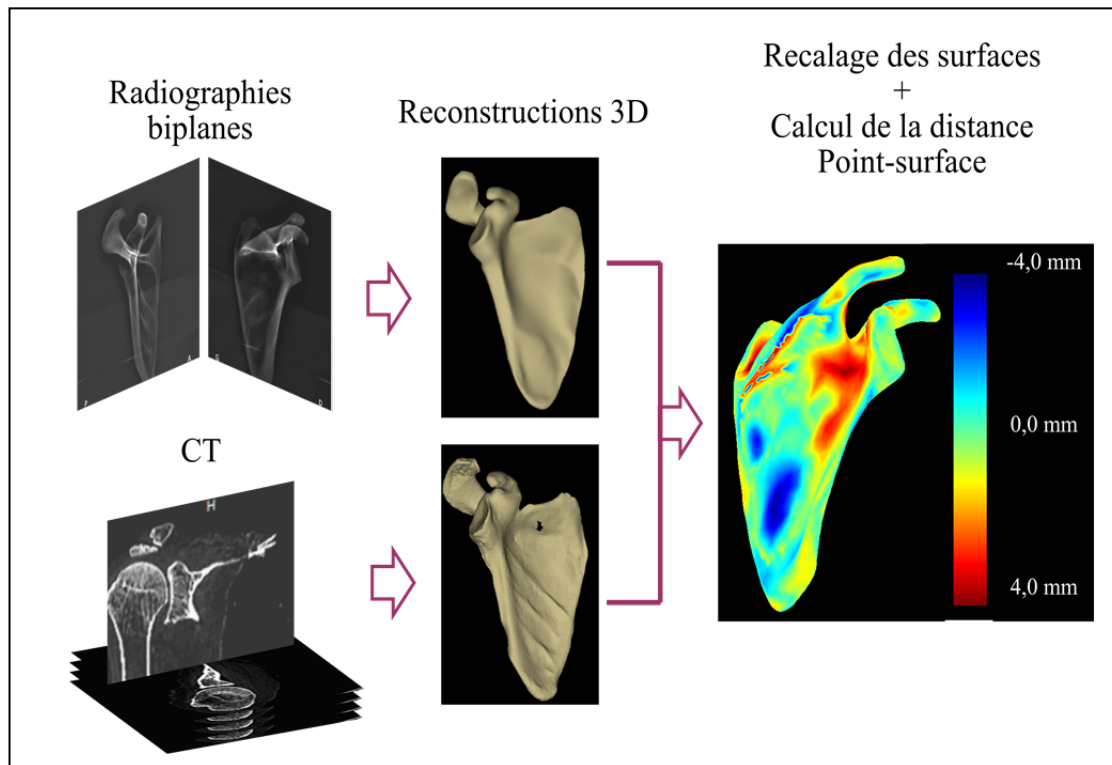


Figure 6.4 Procédure de validation pour la précision de la forme.
 Une reconstruction de chacune des scapulas a été obtenue à partir du CT et des radiographies biplanes et la distance point-surface entre les modèles recalés a été calculée
 Adaptée de (Lagacé et al., 2012b)

6.4 Résultats

La reconstruction des 10 scapulas à partir des radiographies biplanes EOS a été réalisée en approximativement 20 minutes chacune. Le processus de reconstruction a permis d'obtenir des modèles de scapula personnalisés pour lesquels les points du maillage étaient en moyenne à 1 mm de la reconstruction CT, tandis que 95% des points étaient à moins de 3,5 mm du modèle CT ($2 \times \text{RMS}$). En considérant certaines régions plus particulièrement, comme la surface de la glène, l'erreur est plus faible, atteignant des valeurs plus petites que 2 mm (Tableau 6.1). L'évaluation des paramètres morphologiques à partir de la reconstruction réalisée à partir des radiographies biplanes étaient également très proches des paramètres calculés à partir des modèles issus du CT. Par exemple, l'estimation des dimensions et de l'orientation de la glène sont estimés avec une erreur de 1° et 0,5 mm (Tableau 6.1).

Tableau 6.1 Précision de forme et de certains paramètres morphologiques de la scapula tels que calculés à partir du modèle personnalisé.
Adapté de (Lagacé et al., 2012b)

Régions (distance point-surface)	Erreur moyenne	2*RMS
Scapula entière (mm)	1,3	3,4
Surface de la glène (mm)	0,9	2,3
Contour de la glène (mm)	0,8	2,1
Paramètres	Erreur moyenne	2*RMS
Version de la glène (°)	1,0	3,5
Inclinaison de la glène (°)	1,1	3,8
Largeur de la glène (mm)	0,5	1,6

6.5 Discussion intermédiaire

Le travail présenté dans cette section visait à proposer une méthode de reconstruction de la scapula à partir de radiographies biplanes EOS, reposant sur l'adaptation de méthodes de reconstruction développées au LIO et au LBM pour le membre inférieur et le rachis (Chaibi, Cresson et Aubert, 2012; Cresson et al., 2009; Humbert et al., 2009). La technique de déformation de surfaces par MLS (Cresson et al., 2008; Schaefer, McPhail et Warren, 2006) a permis de déformer un modèle générique de scapula afin d'obtenir un modèle personnalisé morpho-réaliste de la scapula en manipulant un ensemble de poignées de déformation. La méthode proposée fait également usage d'une approche par modèle paramétré (Chaibi, Cresson et Aubert, 2012; Humbert et al., 2009), qui permet le positionnement précis des poignées de déformation dans le modèle générique, ainsi que le calcul automatique de divers paramètres morphologiques et cliniques associés au modèle personnalisé résultant du processus de reconstruction.

Les résultats obtenus ici sont très encourageants et tendent à démontrer qu'il est effectivement possible d'obtenir une reconstruction fiable de la scapula à partir de stéréoradiographies. Cependant, il est important de noter que l'application de cette méthode à des scapulas *in-vivo* pose des difficultés supplémentaires. Par exemple, la variabilité interindividuelle de la forme de la scapula et de son orientation peut influencer sur sa visibilité sur les radiographies. De plus, le positionnement de sujets humains dans le système EOS peut être complexe dans le cas de patients plus corpulents à cause des contraintes d'espace imposées par le format de l'appareil, limitant ainsi la possibilité d'obtenir un positionnement parfait et menant ainsi à une superposition de la scapula à diverses structures osseuses et tissus mous. De plus, l'appareil EOS est limité à l'acquisition de radiographies orthogonales, ce qui ne semble pas optimal pour la scapula. Lors d'acquisition de radiographies ou vidéos fluoroscopiques biplanes, certains auteurs ont plutôt opté pour des incidences de 0° et 42° au plan de la scapula (Berthonnaud et al., 2005; Bey et al., 2006), facilitant ainsi la visibilité de la scapula sur les image. L'évaluation de la méthode a été réalisée en tentant compte des conditions *in-vivo*, par exemple, les scapulas ont été positionnées de manière similaire à ce qui aurait été obtenu *in-vivo* et seuls les repères anatomiques qui sont visibles *in-vivo* ont été utilisés. Cependant, la visibilité accrue des contours de la scapula et l'absence d'autres os et tissus mous a potentiellement facilité l'analyse des images. Des tests préliminaires ont démontré que l'application de la méthode telle que décrite ici est plus complexe *in-vivo* à cause d'une mauvaise visibilité de certaines structures anatomiques de la scapula sur certaines radiographies. Cette mauvaise visibilité est principalement causée par une superposition de l'épaule au thorax et au rachis sur une des radiographies orthogonales, ce qui rend difficile leur interprétation. Certains repères anatomiques de la scapula sont donc parfois difficilement identifiables, ce qui complique la numérisation des repères anatomiques visibles et ainsi le pré-dimensionnant du modèle générique de scapula.

C'est pour cette raison que nous avons choisi d'enrichir le présent travail en y ajoutant de l'information à priori, à savoir des modèles de régression permettant d'inférer la position de certains repères à partir de la définition d'un autre repère. Ceci est expliqué dans la section suivante.

6.6 Inférences

Certaines méthodes de reconstruction du membre inférieur et du rachis développées au LIO et au LBM font usage d'inférences statistiques, qui permettent de déduire différents paramètres morphologiques à partir de l'information qui est visible dans l'image, grâce à des relations « normales » qui ont été identifiées entre ces paramètres. L'utilisation d'inférences dans le processus de reconstruction proposé plus tôt permettrait d'obtenir un modèle pré-personnalisé plus fiable suite à la numérisation des repères anatomiques, et permettrait ainsi de faciliter la recherche des contours dans l'image par l'utilisateur.

L'objectif du travail réalisé ici était d'identifier des inférences entre les différents paramètres du modèle paramétré de scapula afin d'améliorer le modèle pré-personnalisé lors de l'initialisation de la solution durant le processus de reconstruction présenté précédemment. La présente section détaille le travail qui a été réalisé dans ce contexte. Une partie de ce travail a fait l'objet d'une publication conjointe récente (Ohl et al., 2012).

6.6.1 Méthode

Une banque de reconstructions 3D issues du CT de 43 scapula in-vitro a été utilisée à cette fin. Chacune des scapulas a été régionalisée manuellement dans un logiciel de visualisation 3D développé au LBM et au LIO, de manière à isoler certaines structures d'intérêt. Les structures d'intérêt ont été identifiées en collaboration avec un chirurgien de l'épaule afin d'assurer leur pertinence clinique et leur localisation exacte. L'ensemble des régions est présenté au Tableau 6.2 et un sous ensemble de régions avec les primitives géométriques est présenté à la Figure 6.1. Pour chacune des régions, des primitives géométriques (sphères, cylindres, disques, plans) pré-définies ont été ajustées par moindres carrés afin de définir un ensemble de paramètres descriptifs (dimensions et orientations) de chacune des scapulas (Tableau 6.2). En plus des paramètres associés aux primitives géométriques, un ensemble de distances et orientations relatives entre les structures a été utilisé afin de définir davantage de paramètres descriptifs (voir le Tableau 6.4 à la section résultats). Les paramètres descriptifs

associés à des structures de la scapula qui sont toujours visibles sur les radiographies, selon les images acquises lors de l'étude présentée au CHAPITRE 5, seront utilisés comme descripteurs dans l'étude de régression présentée plus bas. Ces structures ainsi que les paramètres prédictifs leur étant associés sont présentés au Tableau 6.3.

Ces mesures ont été réalisées sur l'ensemble des 43 scapulas. Par la suite, une analyse de régression multi linéaire a été réalisée en utilisant les paramètres visibles sur les radiographies comme prédictifs. Le principe de la régression multi linéaire est de trouver l'équation linéaire permettant d'estimer la valeur d'un paramètre « dépendant » inconnu à partir de quelques paramètres dont les valeurs sont connues (les prédictifs). La qualité de l'équation obtenue peut être décrite par le coefficient de corrélation (r^2) entre la valeur réelle et la valeur prédite pour le paramètre pour l'ensemble des spécimens étudiés. L'erreur standard d'estimé (SEE), ou l'écart type entre la valeur réelle et la valeur prédite, permet également d'évaluer la qualité de la prédiction. Dans le cas de régressions multi linéaires, des interactions existant entre les différents paramètres peuvent également influencer la stabilité de la solution et donc la qualité de l'équation résultant de l'étude de régression. Pour cette raison, des méthodes de régression multi linéaires par « moindres carrés partiels » (partial least squares, PLS) ont été utilisées (Abdi, 2003). Pour les fins de la présente étude, les régressions linéaires ayant une SEE plus petite que l'écart type de la mesure elle-même ont été considérées comme pertinentes.

Tableau 6.2 Principales régions de la scapula et primitives géométriques correspondantes et paramètres descriptifs correspondants.

Région anatomique	Primitive géométrique	Paramètres descriptifs
Angle inférieur	Point	Coordonnées 3D
Angle supérieur	Point	Coordonnées 3D
Racine de l'épine	Point	Coordonnées 3D
Apophyse coracoïde	Cylindre	Orientation 3D de l'axe, Rayon
Pointe de la coracoïde	Sphère	Coordonnées 3D du centre, Rayon
Bord médial de la scapula	Droite	Orientation 3D
Bord latéral de la scapula	Cylindre	Orientation 3D de l'axe, Rayon
Contour de la glène	Ellipse	Coordonnées 3D du centroïde, Orientation 3D de la normale au plan, Coordonnées 3D des intersections des axes de l'ellipse au contour de la glène, Longueur du grand axe, Longueur du petit axe
Surface de la glène	Sphère	Coordonnées 3D du centre, Rayon
Acromion	Ellipse et points	Coordonnées 3D du centroïde, Orientation 3D de la normale au plan, Coordonnées 3D des intersections des axes de l'ellipse au contour de la glène, Longueur du grand axe, Longueur du petit axe
Col de la coracoïde	Ellipse	Coordonnées 3D du centroïde, orientation 3D de la normale au plan, Longueur du grand axe, Longueur du petit axe
Col de l'acromion	Ellipse	Coordonnées 3D du centroïde, Orientation 3D de la normale au plan, Longueur du grand axe, Longueur du petit axe

Tableau 6.3 Structures anatomiques de la scapula et paramètres descriptifs associés. Les structures étant visibles sur les radiographies (position du bras au repos) de chacun des sujets sont présentées avec les paramètres descriptifs leur étant associés.

Structures de la scapula	Paramètres prédicteurs
Glène	Hauteur de la glène telle que visible sur la vue LAT ($h_{glène}$)
Bord latéral de la scapula	Rayon du cylindre (r_{blat})
Apophyse coracoïde	Rayon de la sphère (r_{cor}) Distance entre le centre de la sphère et l'axe du cylindre du bord latéral (d_{cor_blat})

6.6.2 Résultats

Le Tableau 6.4 présente les principaux paramètres descriptifs de la scapula, avec la moyenne et l'écart type de leurs valeurs mesurées sur les 43 scapulas. Ce tableau permet de constater que certains paramètres sont plutôt invariants, avec des écarts types de l'ordre de 1-2 mm. L'analyse de régression linéaire a permis d'identifier quelques inférences pertinentes, permettant d'estimer la valeur de certains paramètres avec une SEE plus petite que l'écart type de la mesure. Ainsi, lors de l'initialisation de la solution à partir de quelques structures numérisées manuellement sur les images, la largeur de la glène, la longueur et la largeur de l'acromion, ainsi que la hauteur et la largeur de la scapula peuvent être inférées afin d'obtenir un modèle pré-personnalisé plus ressemblant à la scapula du sujet qu'un modèle moyen.

6.6.3 Discussion intermédiaire

Le travail réalisé à la présente section a permis de constater que certains paramètres et dimensions de la scapula étaient plutôt invariants, alors que des relations « normales » existaient entre certains autres. Les inférences qui ont été identifiées ont été incluses dans le processus de reconstruction de la scapula, au moment de l'initialisation de la solution à l'aide du modèle pré-personnalisé. Le modèle pré-personnalisé sera donc généré en déformant le

modèle générique à l'aide des dimensions calculées à partir des repères anatomiques numérisés sur les radiographies, puis des valeurs moyennes et inférences pertinentes identifiées à la section précédente. Cet ajout au processus de reconstruction de la scapula permet d'accélérer celui-ci en produisant un modèle pré-personnalisé plus près de la forme de la scapula du sujet, notamment au niveau de certaines structures anatomiques difficilement interprétables comme la glène et l'acromion. L'interprétation subséquente des radiographies et la déformation manuelle du modèle s'en trouvent simplifiées puisque les contours projetés du modèle pré-personnalisé sont très près des contours de la scapula du sujet sur l'image. Ceci enrichit donc considérablement l'analyse précédente et permettra d'améliorer la précision de la reconstruction et du recalage de la scapula, et devrait ainsi permettre d'atteindre une précision de l'ordre de 2 mm sur l'étude des translations GH.

Tableau 6.4 Paramètres descriptifs principaux, valeurs moyennes, écarts types et SEE de la régression

Paramètres	Moyenne	Écart type (%)	Paramètre associé à la valeur, SEE
Hauteur de la scapula (h_{scap}), mm	153,9	11,9 (7,8)	---
Largeur de la scapula (l_{scap}), mm	102,2	6,7 (6,5)	Coordonnée Z de la racine de TS, 2,4 (2,3)
Hauteur de la glène (h_{glene}), mm	35,3	3,5 (10,0)	---
Largeur de la glène (l_{glene}), mm	25,9	2,9 (11,0)	Diamètre du disque ajusté à la moitié inférieure de la glène, 1,6 (6,2)
Rayon de courbure de la glène (r_{glene}), mm	34,3	5,8 (17,0)	---
Rayon de la coracoïde (r_{cor}), mm	5,9	0,7 (12,3)	---

Tableau 6.4 (suite)

Paramètres	Moyenne	Écart type (%)	Paramètre associé à la valeur, SEE
Longueur de la coracoïde (l_{cor}), mm	48,8	3,9 (7,9)	---
Longueur de l'acromion (l_{acr}), mm	47,5	4,9 (10,2)	Grand axe de l'ellipse ajustée à l'acromion, 3,4 (7,2)
Largeur de l'acromion (w_{acr}), mm	24,5	2,9 (11,7)	Petit axe de l'ellipse ajustée à l'acromion, 1,8 (7,3)
Angle de la pointe inférieure de la scapula (a_{inf}), °	34,4	4,6 (13,4)	---
Version de la glène, dans le plan « transverse » de la glène (v_{glene}), °	-2,4	4,7 (192,4)	---
Inclinaison de la glène, dans le plan « coronal » de la glène (i_{glene}), °	36,9	6,1 (16,5)	---
Angle entre l'acromion et la glène, dans le plan « coronal » de la scapula, °	89,7	5,7 (6,3)	---
Angle entre l'acromion et la glène, dans le plan « transverse » de la scapula, °	87,1	9,0 (10,4)	---
Rayon du cylindre du bord latéral de la scapula (r_{blat}), mm	5,7	0,8	---

CHAPITRE 7

TRAVAIL PERSONNEL – VALIDATION DE LA MÉTHODE

7.1 Introduction

La méthode de reconstruction de la scapula présentée à la section précédente permet d'obtenir un modèle personnalisé morpho-réaliste fiable de la scapula à partir de stéréoradiographies. De telles reconstructions pourraient être utiles dans le cadre de l'analyse du mouvement de l'épaule et plus particulièrement des translations gléno-humérales, en donnant accès à un repère élaboré à même la glène. Cependant, la performance de la méthode dans un tel contexte doit être évaluée. L'objectif du travail présenté à la présente section est donc d'évaluer la performance de la méthode d'évaluation des translations gléno-humérales en termes de précision et de répétabilité. Un objectif secondaire de ce travail était de produire des résultats préliminaires de corrélation entre la fonction de l'épaule et les translations GH chez des patients avec rupture de la coiffe des rotateurs. Cette section est donc séparée en quatre grandes parties : présentation de la méthode d'évaluation des translations GH, évaluation de la précision et de la répétabilité, et évaluation des translations GH chez 10 patients avec rupture de la coiffe des rotateurs. Il a fait l'objet d'un article soumis au « Journal of Biomechanics » (octobre 2012) (Lagacé et al., 2012c).

7.2 Méthodologie

7.2.1 Méthode d'évaluation des translations gléno-humérales

7.2.1.1 Acquisition des images

La méthode d'évaluation des translations gléno-humérales évaluée ici est basée sur la méthode de reconstruction et de suivi de la scapula présentée à la section précédente et sur l'identification de l'humérus à l'aide d'une sphère et d'un cylindre, tel que présenté

précédemment. Elle repose donc sur l'acquisition de radiographies EOS de sujets, à différentes élévations du bras dans le plan de la scapula. Comme le protocole d'acquisition vise entre autres des patients souffrant de douleurs à l'épaule, des angles d'élévation bas sont privilégiés. Des acquisitions seront donc réalisées pour des angles d'élévation de 0° , 10° , 20° , 30° , 60° , 90° et 150° . Chaque acquisition est réalisée en environ 5 secondes, permettant ainsi aux sujets de maintenir une élévation statique active du bras, sauf pour l'élévation maximale, à laquelle un support pour le bras des sujets est utilisé pour éviter une douleur trop intense chez certains patients.

7.2.1.2 Analyse des images

Suite à l'acquisition des radiographies, l'analyse des images est réalisée dans un logiciel maison développé au LIO et au LBM. Ce logiciel permet de visualiser les radiographies dans un environnement virtuel 3D calibré et de visualiser et manipuler un objet 3D tout en visualisant ses contours projetés sur les radiographies. Les techniques d'analyse des images et de reconstruction présentées précédemment (voir CHAPITRE 6) sont appliquées à la séquence d'images, afin de reconstruire les modèles (simplifié (humérus) ou morpho-réaliste (scapula)) de chacun des os et d'étudier leur mouvement relatif.

Humérus

Comme il l'a été décrit à la section 5.2.4.2, un modèle simplifié d'humérus a été construit à l'aide des images acquises à la première élévation du bras. Le modèle simplifié est constitué d'une sphère ajustée manuellement à la surface articulaire de la tête humérale et d'un cylindre ajusté à la diaphyse. Suite à l'élaboration du modèle, celui-ci est recalé manuellement sur les images acquises aux autres élévations du bras, en prenant soin de bien superposer les contours projetés de la sphère aux contours de la tête humérale visibles sur les radiographies.

Scapula

Comme il l'a été démontré au CHAPITRE 5, la scapula a une forme complexe qui se prête mal à une identification à l'aide d'un modèle simplifié basé uniquement sur l'identification de repères anatomiques. La méthode de reconstruction présentée à la section précédente permet d'obtenir un modèle morpho-réaliste de la scapula à partir d'une seule paire de radiographies. La position et l'orientation de la scapula et de la glène peuvent donc être déterminées à la première élévation du bras. Suite à la reconstruction du modèle personnalisé de scapula au premier angle d'élévation du bras, les repères anatomiques visibles sur les images à chacune des élévations du bras subséquentes sont numérisés et utilisés pour effectuer le recalage du modèle. Comme durant le processus de reconstruction, chacun des repères anatomiques numérisés donne soit un point 3D s'il est stéréo-correspondant, soit une droite de projection s'il est non stéréo-correspondant. Le modèle personnalisé de la scapula est ensuite automatiquement recalé rigidement de manière à minimiser la distance entre les repères anatomiques 3D du modèle et les points et droites correspondants. Suite au recalage du modèle à l'ensemble des angles d'élévation, la solution du recalage est inspectée à chacun des angles d'élévation afin de s'assurer que les contours réels de la scapula du sujet et les contours projetés du modèle se superposent adéquatement. Lorsque nécessaire, le recalage et la forme du modèle de scapula peuvent être manuellement ajustés par l'utilisateur afin d'améliorer la correspondance entre le modèle et la scapula du sujet. La Figure 7.1 présente les radiographies d'un patient, acquises à 0° et 30° d'élévation du bras, et sur lesquelles sont visualisés en (a) les repères anatomiques numérisés sur les images lors de l'initialisation de la solution et en (b), la solution finale.

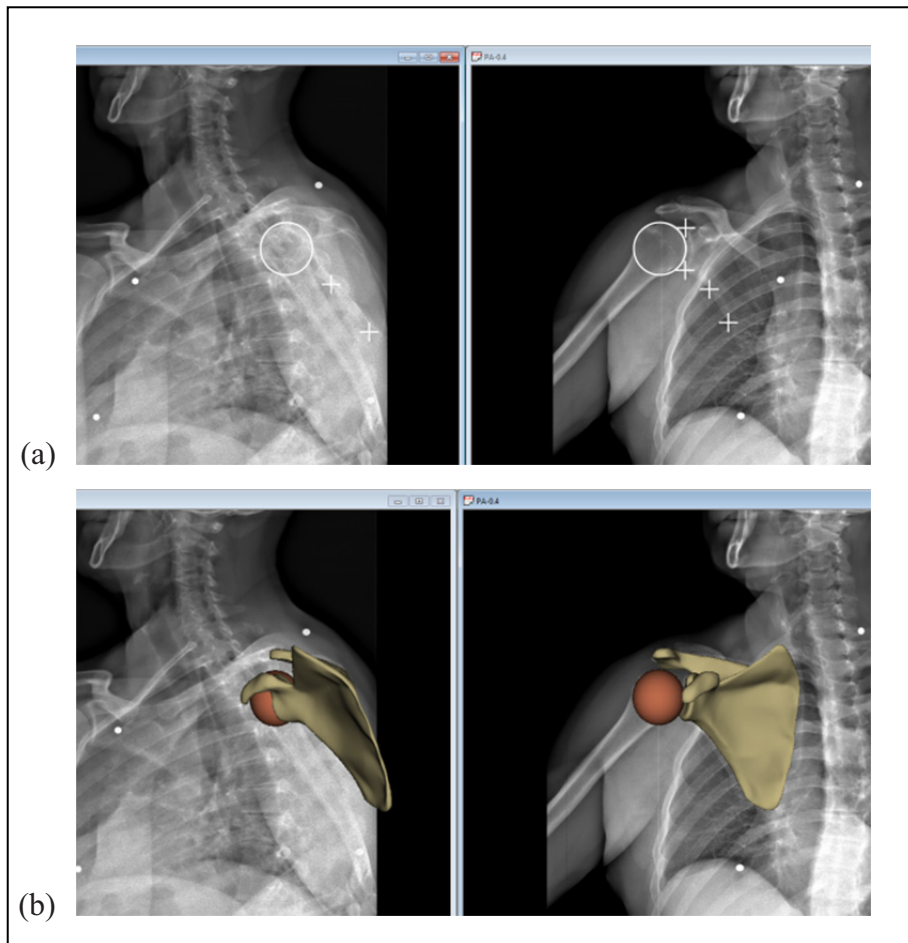


Figure 7.1 Radiographie d'un patient à 30° d'élévation du bras.

- (a) Initialisation de l'analyse (+: repères anatomiques de la scapula, ○: tête humérale)
 (b) Résultat de l'analyse (modèle surfacique de la scapula et sphère de la tête humérale).
 Adaptée de (Lagacé et al., 2012c)

7.2.1.3 Description du mouvement

Suite à l'analyse des images, les modèles recalés à chacune des positions d'élévation du bras ont permis d'étudier le mouvement relatif entre la scapula et l'humérus. À cette fin, des systèmes d'axes, ou repères locaux, associés à la scapula, à l'humérus et au thorax ont été construits. Le repère local de la scapula a été défini à partir de la glène afin de permettre la description de la position de la tête humérale par rapport à celle-ci. Bien que ce repère local de la scapula ne corresponde pas à celui recommandé par l'ISB (Wu et al., 2005), il semble plus adapté à la description des translations de la tête humérale puisqu'il permet leur

description par rapport à la surface articulaire sur laquelle la tête humérale repose. Un tel repère a d'ailleurs été utilisé à plusieurs reprises pour l'étude des translations gléno-humérales à partir de différentes modalités d'imagerie (Bey et al., 2010; Graichen et al., 2000; Nishinaka et al., 2007; Sahara et al., 2007) et il a été démontré que son utilisation pour décrire le mouvement de la scapula serait également adapté (Ludewig et al., 2010). Ce repère local de la scapula est illustré à la Figure 7.2.

Pour les besoins de la présente étude, seuls le plan d'élévation et l'angle d'élévation de l'humérus sont étudiés. Le repère local de l'humérus a donc été défini uniquement à l'aide du centre de la sphère de la tête humérale et de l'axe longitudinal de la diaphyse (Figure 7.3). Le repère local du thorax a été construit selon les recommandations de l'ISB, à partir de billes radio-opaques qui ont été collées à la peau préalablement à l'acquisition des radiographies. Les billes ont été collées sur les repères anatomiques recommandés par l'ISB, soit l'incisura jugularis (IJ), le processus xiphoïdeus (PX), la 7^{ème} vertèbre cervicale (C7), et la 8^{ème} vertèbre thoracique (T8). Le repère local du thorax est illustré à la Figure 7.4. Suite à la définition des repères locaux associés à chacun des os, la position de la tête humérale a été décrite dans le repère de la scapula pour chacun des angles d'élévation. Les translations de la tête humérale par rapport à sa position initiale, lorsque le bras est au repos, ont également été calculées.

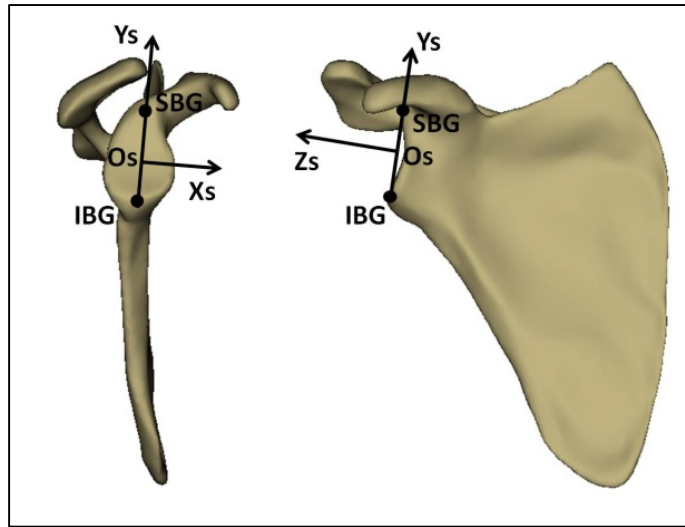


Figure 7.2 Système d'axes de la scapula basé sur la glène.

Os : origine, centroïde de la glène; Zs : perpendiculaire au plan par moindres-carrés de la glène; Ys : le vecteur entre les bords inférieur (BIG) et supérieur (BSG) de la glène, orienté vers BSG; Xs : vecteur perpendiculaire à Zs et Ys, orienté antérieurement.

Adaptée de (Lagacé et al., 2012c)

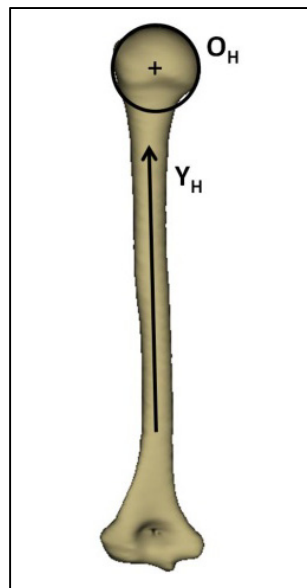


Figure 7.3 Système d'axes de l'humérus.

Oh : origine, centre de la sphère ajustée à la surface articulaire de la tête humérale; Yh : axe longitudinal du cylindre ajusté à la diaphyse de l'humérus en direction proximale

Adaptée de (Lagacé et al., 2012c)

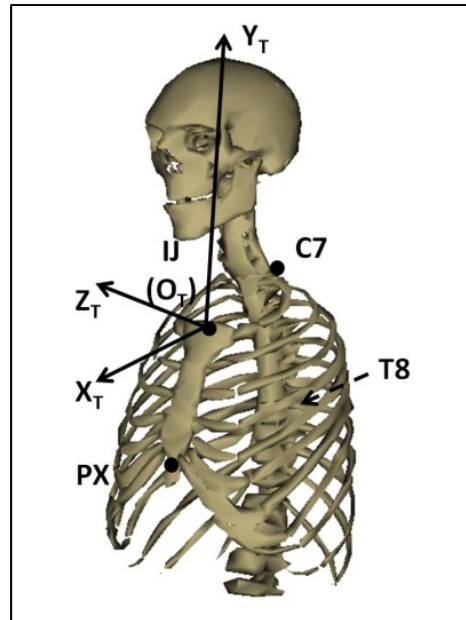


Figure 7.4 Système d'axes du thorax.

O_t : origine, sur IJ; Y_t : le vecteur joignant le point milieu de PX et T8 au point milieu de IJ et C7; Z_t : le vecteur perpendiculaire au plan composé de IJ, C7 et du point milieu de PX et T8, orienté latéralement; X_t : le vecteur perpendiculaire à Y_t et Z_t, orienté antérieurement
Adaptée (Lagacé et al., 2012c)

7.2.2 Validation

Les performances de la méthode présentée ici pour le calcul des translations gléno-humérales ont été évaluées en ce qui a trait à sa précision et sa répétabilité. La précision a été évaluée sur 5 épaules cadavériques et la répétabilité, par l'analyse répétée, par deux observateurs, des images acquises de 5 patients. Chacun de ces aspects de la validation de la méthode est détaillé ici.

7.2.2.1 Précision

Cette expérimentation s'est déroulée dans le contexte des travaux de maîtrise de Lauranne Sins qui portaient sur l'évaluation de différents types de prothèse sur épaules cadavériques. Cinq spécimens d'épaule, sans signe apparent de pathologie musculo-squelettique ont été

utilisés pour évaluer la précision de la méthode. Chacune des épaules a été disséquée de tout tissu mou, sauf la capsule articulaire. Suite à la dissection, la scapula a été fixée dans un bloc de polyester, puis scannée (CT) avec une épaisseur de tranche de 0.5 mm, avant d'être reconstruite à l'aide du logiciel SliceOMatic (Tomovision, Montréal, Canada). Les régions et repères anatomiques présentés aux sections précédentes ont ensuite été numérisés manuellement sur chacun des modèles 3D reconstruits, et les repères locaux associés à la scapula et à l'humérus ont été associés à chacune des épaules.

Préalablement à l'acquisition des images, les scapulas ont été fixées à un montage expérimental développé par Lauranne Sins dans le cadre de sa maîtrise. Ce montage permet d'effectuer une élévation du bras en respectant un rythme scapulo-huméral de 1 : 2 tel que décrit dans la (de Groot, Valstar et Arwert, 1998b; Hallström et Kärrholm, 2009; Mandalidis et al., 1999). Les épaules ont été positionnées dans la cabine EOS de telle façon à correspondre à la position qu'elles auraient lors d'acquisitions réalisées sur des sujets humains (Figure 7.5), puis des radiographies ont été acquises à 7 angles d'élévation du bras représentatifs des positions étudiées *in-vivo*. Suite à l'acquisition des radiographies, les modèles 3D des scapulas, issus du CT, ont été recalés aux scapulas visibles sur les images acquises à la première élévation du bras. Des billes de tantale et de cuivre avaient été collées à chacun des os préalablement à l'acquisition des radiographies. Ces billes ont été numérisées sur chacune des radiographies et ont été utilisées pour effectuer le recalage des modèles 3D sur les radiographies, et ainsi calculer la transformation rigide permettant de retrouver la position et l'orientation de chacun des os à l'ensemble des angles d'élévation. Le mouvement relatif entre les deux os, et plus spécifiquement les translations GH, ont ensuite été déterminés à l'aide de calculs matriciels simples.

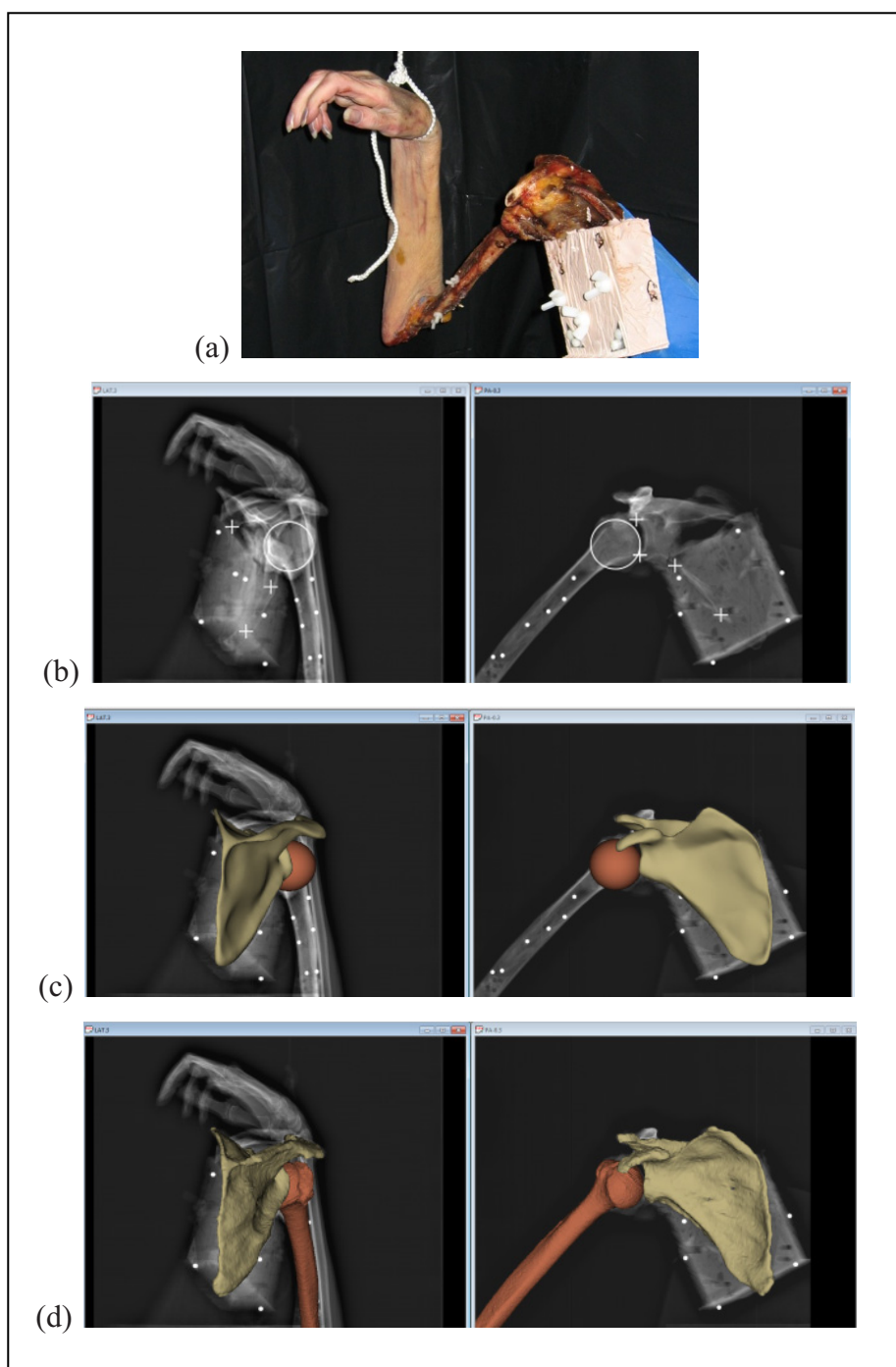


Figure 7.5 Radiographies du spécimen cadavérique à 30° d'élévation du bras.
 (a) Image du spécimen fixé au montage, dans le système d'acquisition d'images.
 (b) Initialisation de l'analyse (+: repères anatomiques de la scapula, o: tête humérale)
 (c) Résultat de l'analyse (modèle surfacique de la scapula et sphère de la tête humérale).
 (d) Modèles issus du CT superposés aux radiographies.
 Adaptée de (Lagacé et al., 2012c)

La méthode d'analyse des images décrite précédemment a par la suite été appliquée aux images acquises des épaules cadavériques afin d'évaluer les translations gléno-humérales pour l'ensemble des angles d'élévation du bras (Figure 7.5). Les translations GH évaluées ici ont par la suite été comparées aux translations GH évaluées grâce au recalage rigide des modèles CT.

7.2.2.2 Répétabilité

La répétabilité de la méthode a été évaluée à partir des images acquises de 5 patients présentant des ruptures de la coiffe des rotateurs (3 hommes, 2 femmes, 42-65 ans). Des images ont été acquises à l'aide du protocole d'acquisition décrit plus tôt. Suite à l'acquisition des images, les images acquises à 3 élévations du bras (0° , 30° , 90°) ont été réalisées par 2 observateurs, 3 fois chacun. Les intervalles de confiance à 95% ($2 \times \text{RMS}$) intra et inter-observateur ont été calculés pour les translations GH à chacun des 3 angles d'élévation, dans chacune des directions du repère local de la scapula (X_s , Y_s , et Z_s).

7.2.2.3 Translations GH vs fonction de l'épaule

Les coiffes des rotateurs de 10 patients avec rupture de la coiffe ont été évaluées par IRM et échographie, par une radiologue experte. Les tendons rompus ont été identifiés et les dimensions des ruptures (extension dans le plan sagittal et rétraction dans le plan frontal) ont été mesurées. La fonction de l'épaule de chacun des patients a été évaluée par un physiothérapeute à l'aide du score de Constant (Constant et Murley, 1987), qui permet une évaluation subjective de la douleur et de la fonction globale de l'épaule, ainsi qu'une évaluation objective de la force et de l'amplitude de mouvement de l'épaule. La douleur à l'épaule est évaluée à l'aide d'une échelle visuelle analogue (EVA) et la fonction globale, à l'aide d'un questionnaire subjectif. L'amplitude de mouvement est évaluée par le physiothérapeute, à l'aide de différents mouvements standards effectués par le patient et mesurés par le physiothérapeute. La force développée par l'épaule du patient durant 5 secondes en flexion statique, à 90° d'élévation du bras dans le plan de la scapula, bras en

rotation neutre, est mesurée à l'aide d'un dynamomètre. Suite à l'évaluation de la coiffe des rotateurs et de la fonction de l'épaule, les translations GH ont été évaluées pour chacun des sujets à l'aide du protocole d'acquisition et de la méthode d'analyse décrits plus tôt. Chaque angle d'élévation du bras (0° , 10° , 20° , 30° , 60° , 90°) est maintenu activement par les patients, sans utilisation de support, durant les 5 secondes que durent les acquisitions. Suite à l'acquisition des images, les translations GH ont été évaluées à l'aide de la méthode d'analyse décrite plus haut et les amplitudes maximales dans chacune des directions du repère local de la scapula ont été rapportées. Des corrélations de Pearson ont été calculées entre la fonction de l'épaule et la taille de la rupture de la coiffe ou les translations GH.

7.3 Résultats

7.3.1 Validation

7.3.1.1 Précision

Les translations GH par rapport à la première élévation du bras, bras au repos, et chacune des trois angles d'élévation suivant, ont été déterminés avec une erreur moyenne sous-millimétrique dans chacune des directions du repère local de la scapula (Tableau 7.1).

7.3.1.2 Répétabilité

En ce qui concerne la répétabilité de la mesure chez 5 patients, par deux observateurs, 3 fois chacun, les translations GH ont été évaluées des intervalles de confiance à 95% ($2 \times \text{RMS}$) inter-observateur généralement plus petits que 3 mm dans chacune des directions du repère local de la scapula. Les résultats détaillés sont présentés au Tableau 7.2.

Tableau 7.1 Moyenne et écart type de l'erreur entre les translations GH calculées à l'aide du modèle CT et de la méthode d'analyse.
Adapté de (Lagacé et al., 2012c)

Angle d'élévation	Xs (mm), antérieur		Ys (mm), supérieur		Zs (mm), latéral	
	Moyenne	Écart type	Moyenne	Écart type	Moyenne	Écart type
10°	-1,4	2,6	0,1	0,8	0,6	0,6
30°	-1,3	2,9	-0,5	0,6	0,5	1,5
90°	-0,5	2,0	-0,9	0,3	0,3	1,4

Tableau 7.2 Répétabilité de l'évaluation des translations GH.
Intervalles de confiance à 95% (2*RMS), et valeurs des ICC (modèle 2), pour l'analyse répétée de 3 élévations du bras de 6 sujets, par deux observateurs, 3 fois chacun.
Adapté de (Lagacé et al., 2012c)

Angle d'élévation	Xs (mm), antérieur		Ys (mm), supérieur		Zs (mm), latéral	
	95% CI (2*RMS)	ICC	95% CI (2*RMS)	ICC	95% CI (2*RMS)	ICC
10°	3,6	0,84	2,3	0,86	1,8	0,74
30°	2,9	0,87	2,1	0,94	1,9	0,66
90°	3,4	0,96	2,5	0,98	3,0	-0,06

7.3.1.3 Translations GH vs fonction de l'épaule : Résultats préliminaires chez 10 patients

Les 10 patients (7 hommes et 3 femmes) étudiés avaient un âge moyen de 57 ans (39-65) (Tableau 7.3). La fonction de l'épaule était très variable entre les sujets, avec des scores de Constant de 27 à 75. L'ensemble des sujets présentent des translations GH d'une amplitude atteignant jusqu'à 7 mm chez certains. Les résultats détaillés pour chacun des sujets sont

présentés au Tableau 7.4. Une analyse préliminaire des résultats a permis d'identifier certaines corrélations entre certains éléments de la fonction de l'épaule et la translation supérieure de la tête humérale principalement. Chez les sujets étudiés, la force de l'épaule tend à diminuer linéairement avec une augmentation de l'amplitude des translations GH supérieures ($r = 0.72$, $p = 0.019$), tandis que la douleur à l'épaule tend à augmenter linéairement avec une augmentation de l'amplitude de translation GH supérieure (Figure 7.6). Les corrélations de Pearson entre différents paramètres de la fonction de l'épaule et la taille de la rupture de la coiffe et les translations GH sont présentées au Tableau 7.5.

Tableau 7.3 Caractéristiques des participants.

Sexe (H = homme, F = femme), âge, côté étudié (d = dominant, n-d = non dominant), extension des tendons supra et infra combinés, et taille (surface, ext*rétr) de la rupture.

Adapté de (Lagacé et al., 2012c)

Sujet	Sexe	Âge	Côté étudié	Extension de la rupture Supraspinatus-Infraspinatus, plan sagittal (mm)	Surface de la rupture Supraspinatus-Infraspinatus (mm ²)
1	M	64	d	13,5	246,5
2	M	50	d	16,0	136,0
3	F	39	d	23,4	629,6
4	F	64	d	10,8	89,1
5	F	65	d	24,4	637,8
6	M	52	d	16,6	289,4
7	M	59	n-d	24,0	536,0
8	M	61	d	29,0	891,0
9	M	58	n-d	31,0	1064,0
10	M	61	n-d	27,0	699,0

Tableau 7.4 Fonction de l'épaule et translations GH maximales.

Les résultats sont présentés pour les 10 patients avec rupture de la coiffe des rotateurs. Les scores de force et de douleur sont calculés tel qu'ils le sont dans le cadre de l'évaluation du score de Constant: 2 points de force sont attribués pour chaque tranche de 1 kg maintenu à 90° d'élévation durant 5 secondes et la force est évaluée à l'aide d'une échelle visuelle analogue, sur 15 points (un score élevé représente peu de douleur).

Adapté de (Lagacé et al., 2012c)

Sujet	Score de Constant (/100)	Score de force (/25)	Score de douleur (/15)	Translation GH Xmax (mm)	Translation GH Ymax (mm)	Translation GH Zmax (mm)
1	74,7	14,5	11,3	6,7	1,5	0,0
2	59,0	10,5	6,5	3,4	2,2	1,0
3	54,7	8,2	5,5	5,3	3,9	0,0
4	48,6	7,5	4,1	3,2	1,2	0,6
5	46,8	1,9	5,9	4,4	4,1	1,0
6	28,2	5,9	5,3	1,8	2,9	0,6
7	68,5	14,3	10,3	0,7	0,6	0,7
8	43,3	3,3	6,0	5,4	3,1	0,6
9	53,2	7,5	5,8	0,7	2,1	0,0
10	27,5	3,4	6,1	2,4	2,6	3,1

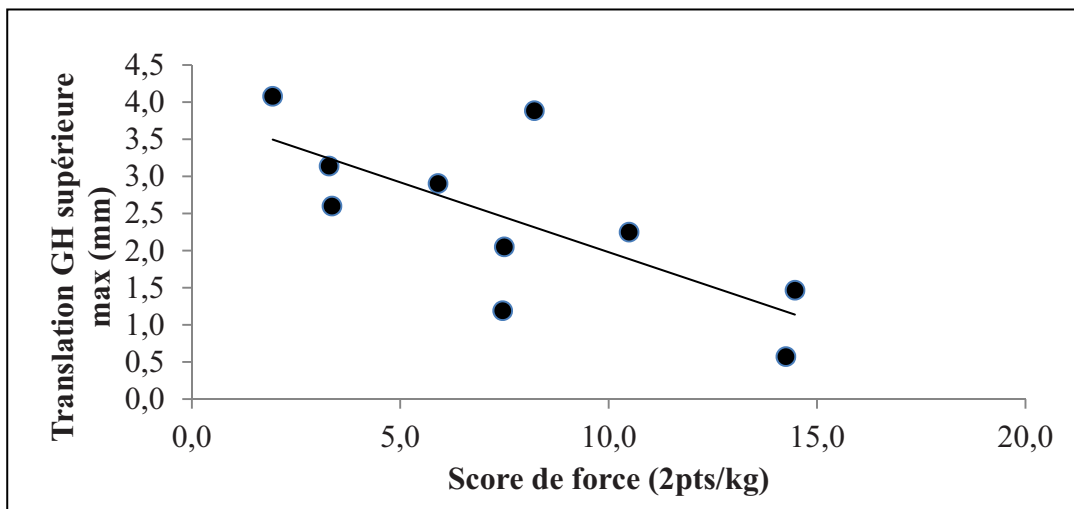


Figure 7.6 Translation GH supérieure (Ymax) en fonction du score de force de l'épaule.

Adaptée de (Lagacé et al., 2012c)

Tableau 7.5 Coefficients de corrélation de Pearson entre la fonction de l'épaule, la taille de la rupture de la coiffe des rotateurs et les translations GH.

Les valeurs de $p < 0,05$ sont statistiquement significatives.

Adapté de (Lagacé et al., 2012c)

	Constant		Force		Douleur	
	r	p	r	p	r	p
Âge	0,02	0,96	-0,13	0,72	0,23	0,52
Extension (plan sagittal) de la rupture supra-infra (mm)	-0,24	0,51	-0,43	0,22	-0,10	0,79
Surface de la rupture supra-infra (mm ²)	-0,20	0,58	-0,43	0,22	-0,11	0,75
Translation GH antérieure max, Xs (mm)	0,26	0,47	-0,02	0,96	0,16	0,66
Translation GH supérieure max, Ys (mm)	-0,48	0,16	-0,72	0,02	-0,50	0,14
Translation GH latérale max, Zs (mm)	-0,58	0,08	-0,43	0,21	-0,16	0,66

7.4 Discussion intermédiaire

Il est habituel pour les patients souffrant de ruptures massives de la coiffe des rotateurs associées à une perte de fonction importante de l'épaule de présenter une migration supérieure de la tête humérale visible sur les radiographies de l'épaule. Cependant, les patrons 3D de translation GH présents chez des patients présentant des déchirures moins graves et des symptômes plus modérés ne sont pas bien compris. Une meilleure

compréhension des patrons 3D de translations GH et de leur lien avec la fonction de l'épaule permettrait aux cliniciens d'identifier les patients qui risquent de voir leur condition se détériorer, et ainsi de changer le type de traitement prescrit, ou éventuellement le type d'emploi qu'ils occupent. Du même coup, ceci permettrait d'améliorer le diagnostic, le traitement et le pronostic des patients souffrant de ruptures de la coiffe des rotateurs.

7.4.1 Méthode pour l'évaluation des translations GH

Bien que des translations de la tête humérale aient été détectées chez différents types de sujets (sains et avec diverses pathologies de l'épaule), des différences méthodologiques importantes entre les études limitent la possibilité de comparaison des résultats obtenus. La précision des méthodes utilisées dans ces études n'est pas toujours rapportée et certaines méthodes, notamment celles basées sur la radiographie planaire, ne permettent pas d'évaluer les translations GH en 3D. Les méthodes qui utilisent le recalage d'un modèle personnalisé des os de l'épaule obtenu à partir d'un scan CT à des vidéos fluoroscopiques biplanes sont reconnues comme étant très précises (Bey et al., 2006), mais leur utilisation sur des sujets sains et des patients dans le cadre d'examens cliniques de routine demeure questionnable à cause des doses de radiations impliquées.

Le travail présenté à la présente section visait à valider une méthode d'évaluation des translations GH 3D basée sur l'acquisition de radiographies biplanes, sans toutefois avoir recours à un modèle 3D personnalisé des os de l'épaule issu du CT. La méthode développée est minimalement invasive et n'implique que de faibles doses de radiation. En effet, le système EOS, utilisé pour réaliser l'acquisition des radiographies au cours de cette étude, implique jusqu'à 9 fois moins de radiations que la radiographie conventionnelle (Deschênes et al., 2010).

La méthode présentée ici évalue les translations GH à des positions statiques du bras, alors une comparaison directe des résultats obtenus ici à des études dynamiques est critiquable. Cependant, il est à noter qu'une étude de Teyhen et al. suggère que les translations GH

seraient sous-estimées dans les études statiques, comparativement à des études dynamiques (Teyhen et al., 2010). Différentes études statiques ont également montré l'existence de translations GH chez des sujets sains (Deutsch et al., 1996; Graichen et al., 2000; Nishinaka et al., 2007; Poppen et Walker, 1976; Sahara et al., 2007; Teyhen et al., 2010) et en présence de pathologies de l'épaule (Keener et al., 2009; Poppen et Walker, 1976; Yamaguchi et al., 2000). De plus, dans la présente étude, les translations GH ont été étudiées à des élévations statiques, mais actives du bras, sans utilisation d'un support (sauf pour la position à 150°, mais qui n'était pas utilisée pour les calculs de déplacement). Les patrons de déplacements trouvés sont donc représentatifs de différentes activités quasi-statiques de la vie quotidienne.

La méthode présentée dans cette partie du travail a été développée pour une utilisation avec des radiographies biplanes acquises à l'aide du système EOS. Cependant, une telle méthode pourrait être adaptée pour fonctionner avec d'autres systèmes de radiographie biplans, malgré certains inconvénients associés à une calibration potentiellement complexe et des doses de radiation plus élevées. Ces doses de radiations seraient tout de même considérablement moindres que celles impliquées par les méthodes utilisant le CT.

7.4.2 Validation

Le travail réalisé ici a démontré que la méthode présentée permettait d'évaluer les translations GH avec une précision moyenne de l'ordre du millimètre *in vitro* et une répétabilité *in vivo* de l'ordre de 2-3 mm. Ces valeurs sont évidemment plus grandes que les 0.6 mm (2*RMS) rapportées pour des méthodes utilisant des modèles CT combinées à l'acquisition de vidéos fluoroscopiques biplanes (Bey et al., 2006). Cependant, l'incertitude associée à l'utilisation de la méthode présentée à la section précédente est plus petite que l'amplitude des translations étudiées. Il est également à noter que l'étude de répétabilité a été réalisée à l'aide d'images sur lesquelles certaines structures de l'humérus et de la scapula étaient difficilement visibles, à cause d'une certaine variabilité du positionnement et de la morphologie des patients. L'évaluation de la précision et de la répétabilité de la méthode

d'analyse a donc été réalisée sur des images représentatives de celles qui pourraient être obtenues dans un contexte clinique.

L'expérience de l'observateur semble avoir eu un impact sur la répétabilité trouvée. En effet, dans l'étude de répétabilité, un observateur était très expérimenté en termes d'interprétation d'images radiographiques d'épaule et de manipulation d'objets 3D dans l'environnement du logiciel maison de traitement des images (IdefX). Le second observateur était également expérimenté en termes d'interprétation de radiographies de l'épaule, mais moins en ce qui a trait à l'interaction avec IdefX. Cette expérience s'est reflétée au niveau du temps d'analyse (30 minutes par sujet pour l'observateur le plus expérimenté vs 45 minutes par sujet pour le second observateur), et au niveau de la répétabilité des analyses (1,5 à 2 mm pour le plus expérimenté vs 2-3 mm pour le second observateur). L'automatisation de certains aspects de la méthode d'analyse, notamment au niveau du recalage, permettrait de réduire la dépendance des résultats à l'expérience de l'observateur.

7.4.3 Translations GH vs fonction de l'épaule

Les amplitudes de translations GH trouvées dans le présent travail sont comparables à celles qui ont été rapportées par différents auteurs lors de l'étude d'épaules pathologiques. Cependant, il est intéressant de noter que les translations rapportées au CHAPITRE 5 sont de plus grande amplitude chez deux patients (jusqu'à 15 mm) que celles rapportées ici (moins de 7 mm). Ces patients étaient plus vieux que les 10 patients étudiés au présent chapitre et souffraient de ruptures de longue date, bien que peu d'information sur celles-ci ne soit disponible. Il serait donc raisonnable de croire que ces différences d'âge et de gravité de la rupture pourraient être à la source des différences d'amplitude constatées au niveau des translations GH. Il faut également garder en tête que l'incertitude associée à la méthode utilisée au CHAPITRE 5 était plus grande que celle associée à la méthode utilisée à la présente section, ce qui pourrait contribuer à amplifier la différence apparente entre les résultats obtenus dans les deux études. Toutefois, la tendance à l'augmentation de l'amplitude des translations GH chez les patients comparativement à celles constatées chez

les sujets asymptomatiques est toujours présente, similairement à ce qui ressort de la littérature. Par exemple, Bey et al. ont rapporté une augmentation du déplacement antérieur du point de contact GH de patients avec rupture de la coiffe réparée, comparativement à des sujets sains (Bey et al., 2011). Teyhen et al. ont également noté une augmentation de l'amplitude de la migration de la tête humérale d'un à deux millimètres chez des sujets sains, après un protocole de fatigue de la coiffe des rotateurs (Teyhen et al., 2008). Les tendances trouvées dans notre étude semblent correspondre à celles rapportées dans la littérature, avec une augmentation de l'amplitude des translations GH en présence de pathologies de la coiffe des rotateurs et de dysfonction de l'épaule. Des corrélations ont notamment été trouvées entre les translations supérieures et certains éléments de la fonction de l'épaule (force, douleur), telle qu'évaluée à l'aide du score de Constant. Il est important de souligner ici que la direction supérieure évoquée ici est définie par rapport à la glène, et ne pourrait être définie précisément dans le cadre d'une étude 2D. Une analyse 3D s'impose donc, bien que des translations dans une seule direction semblent pour l'instant être corrélées à la fonction de l'épaule.

Chez les 10 patients inclus dans la présente étude, aucune corrélation claire entre la taille de la rupture de la coiffe des rotateurs et la fonction de l'épaule ($r < 0,5$) n'a été trouvée et une corrélation plus forte a été constatée entre la fonction de l'épaule et l'amplitude des translations ($r = 0,72$ pour la force vs translation supérieure). De ce fait, l'amplitude des translations GH pourrait être considéré comme un marqueur biomécanique de la fonction de l'épaule et ainsi compléter la caractérisation de la rupture de la coiffe des rotateurs lors de la planification du traitement et du suivi des patients suite à un programme de physiothérapie ou une chirurgie. Cependant, comme pour plusieurs études s'intéressant au sujet, seulement 10 participants ont été inclus dans la présente étude. Les résultats présentés ici ne sont donc que très préliminaires et ne peuvent être considérés comme étant représentatifs de l'ensemble des patients avec rupture de la coiffe des rotateurs. La poursuite de l'étude sur un plus grand nombre de patients avec ruptures de la coiffe des rotateurs permettrait de vérifier les tendances identifiées ici.

CHAPITRE 8

RÉSULTATS SUPPLÉMENTAIRES – TRANSLATIONS GH CHEZ DES PATIENTS AVEC RUPTURE DE LA COIFFE DES ROTATEURS.

8.1 Introduction

La section précédente a démontré que la méthode d'évaluation des translations gléno-humérales développée dans le cadre de cette thèse permettait une précision de l'ordre de 2 mm lors de l'évaluation des translations gléno-humérales pouvant atteindre jusqu'à 6 mm chez des patients avec rupture des tendons de la coiffe des rotateurs. Les résultats préliminaires obtenus sur 10 patients ont permis de constater l'existence d'un lien entre la fonction de l'épaule touchée (force et douleur) et l'amplitude des translations GH supérieures. L'objectif de la présente section est d'étendre cette étude de la corrélation entre la fonction de l'épaule et les translations GH à l'ensemble des sujets ayant participé à l'étude.

8.2 Méthode

8.2.1 Sujets

Un total de 90 sujets, 60 patients et 30 sujets asymptomatiques, seront recrutés dans le cadre du projet qui finance cette thèse de doctorat (IRSST). Les résultats présentés dans ce chapitre portent sur les premiers 25 patients et 5 sujets asymptomatiques pour lesquels l'ensemble des examens ont été réalisés et pour lesquels les données ont été traitées. Les patients ont été recrutés parmi les patients suivis par les médecins associés au projet : Dr Patrice Tétreault, Dr André Roy et Dre Dominique Rouleau. Le critère d'inclusion principal était la présence d'une rupture transfixiante chronique du tendon du supra-épineux, mais non limitée à celui-ci, diagnostiquée radiologiquement (IRM ou échographie). Le principal critère d'inclusion des sujets asymptomatiques était l'absence de pathologie de l'épaule tel que diagnostiqué par un orthopédiste lors d'une évaluation préliminaire. Les critères d'inclusion et d'exclusion

sont présentés au Tableau 8.1. Chacun des sujets recrutés a été soumis au même protocole d'évaluation de son épaule d'intérêt, tel que décrit aux prochaines sections.

8.2.2 Évaluation / Diagnostic de la coiffe des rotateurs

L'évaluation de la coiffe des rotateurs de chacun des sujets a été réalisée à l'aide d'un protocole d'échographie standardisé, visant à caractériser la rupture de la coiffe des rotateurs des sujets. Le nombre de tendons rompus et la taille de la rupture du supra et de l'infra-épineux ont été notés. Le diagnostic par échographie étant opérateur-dépendant, l'ensemble des examens a été réalisé par Dre Nathalie Bureau, radiologue spécialiste de l'épaule. Pour chacun des sujets, des données supplémentaires (taille de la déchirure de chaque tendon, le stade d'involution graisseuse, le stade d'atrophie et autres) ont également été recueillies au cours de l'examen d'échographie et d'un examen d'IRM. Ces données n'ont toutefois pas été traitées dans le cadre de cette thèse.

8.2.3 Évaluation des translations GH

Pour chacun des sujets l'évaluation des translations GH a été réalisée à l'aide du protocole de radiographie biplane décrit et validé au CHAPITRE 7.

8.2.4 Évaluation de la fonction

La fonction de l'épaule de chacun des sujets a été évaluée à l'aide du score fonctionnel de Constant. Comme il l'a été mentionné à la section 7.2.2.3, le score de Constant est administré par un physiothérapeute et comprend des aspects d'évaluation subjective de la fonction de l'épaule au quotidien et une évaluation objective de l'amplitude de mouvement et de la force.

Tableau 8.1 Principaux critères d'inclusion et d'exclusion des sujets sains et patients

Inclusion	Exclusion
35 à 65 ans lors du diagnostic par imagerie	Antécédent de chirurgie à l'épaule
	Blessure à l'épaule (fracture, luxation, tumeur, infection)
(Sujets sains) Épaule normale, suite à l'évaluation préalable par un médecin collaborant à l'étude.	Traumatisme suite à un impact ou à une chute majeurs.
	Cervicalgie avec limitations, cervico-brachialgie, radiculopathie avec déficit neurologique
(Patients) Rupture transfixiante du supra-épineux (non limitée à celui-ci)	Capsulite rétractile ou immobilisation récente de l'épaule d'intérêt
Diagnostic confirmé radiologiquement (IRM ou échographie)	Tout problème de posture pouvant influencer le mouvement de l'épaule.
Symptômes depuis moins de 5 ans et plus de 3 mois	Toute pathologie ou difformité musculo-squelettique ou neurologique pouvant affecter la fonction de l'épaule.
Examen neurologique normal	Toute contre-indication à la réalisation d'examen de radiographie ou d'IRM. (radiographies fréquentes, femmes enceintes, claustrophobie aiguë, stimulateur cardiaque, prothèse métallique...)

Son utilisation est moins répandue en clinique, mais l'utilité du score de Constant a été démontrée en recherche. Un des inconvénients noté du score de Constant est sa variabilité entre les évaluateurs (Angst et al., 2011). Cependant, afin de réduire cette variabilité, l'équipe de physiothérapeutes impliquée a préalablement établi ensemble des lignes directrices claires quant à son application. Les coefficients de corrélation de Pearson entre différents éléments

de la fonction et les paramètres évalués aux sections précédentes ont été calculés afin d'identifier certaines relations linéaires. L'évaluation de la fonction de l'épaule a également été réalisée à l'aide du score QuickDASH et l'état psychologique des sujets à l'aide du score SF12v2, mais ces aspects ne sont pas abordés dans cette thèse.

8.3 Résultats

La majorité des participants étaient des hommes et des droitiers. L'épaule dominante a été étudiée dans la majorité des cas. L'âge moyen des patients était d'environ 55 ans et des sujets asymptomatiques, de 49 ans. Cet écart peut s'expliquer par le fait que le recrutement des participants n'est pas terminé et donc que l'appariement des sujets asymptomatiques aux patients n'est pas complété. Comme attendu, la coiffe de rotateurs des sujets asymptomatiques était en meilleur état que celle des patients, avec une aire de la rupture du supra-épineux et de l'infra-épineux de 69 mm² en moyenne comparativement à 487 mm² pour les patients. La fonction de l'épaule des sujets asymptomatiques était également considérablement meilleure que pour les patients, avec un score de Constant de 88 en moyenne, comparativement à 50 pour les patients. Les sujets asymptomatiques avaient également une position de la tête humérale sur la glène plus antérieure et supérieure que les patients. Les caractéristiques moyennes des sujets sont présentées au Tableau 8.2.

Aucune corrélation entre l'âge des sujets et la fonction de l'épaule n'a été constatée. En considérant l'ensemble de sujets, une corrélation forte ($r = -0,73$, $p < 0,01$) a été trouvée entre le nombre de tendons rompus et le score de Constant (Figure 8.1). Encore une fois lorsque l'ensemble des sujets sont considérés, la taille de la rupture et les translations GH ne sont que faiblement corrélées à la fonction. Des corrélations similaires ont été constatées chez le groupe de participants masculins, avec en plus une corrélation entre la position initiale latérale (en Z) de la tête humérale et les amplitudes de mouvement de l'épaule en flexion ($r = 0,70$, $p < 0,01$) et en abduction ($r = 0,64$, $p < 0,01$). Chez les sujets féminins une corrélation modérée a toutefois été identifiée entre la position GH supérieure initiale et le score de Constant ($r = -0,62$; $p = 0,06$; Figure 8.2). La position GH latérale maximale est également

corrélée à l'amplitude de mouvement en abduction ($r = 0,67$; $p = 0,03$; Figure 8.3). Une corrélation similaire, quoique plus faible, a été constatée chez les hommes. Le détail des corrélations trouvées est présenté au Tableau 8.3.

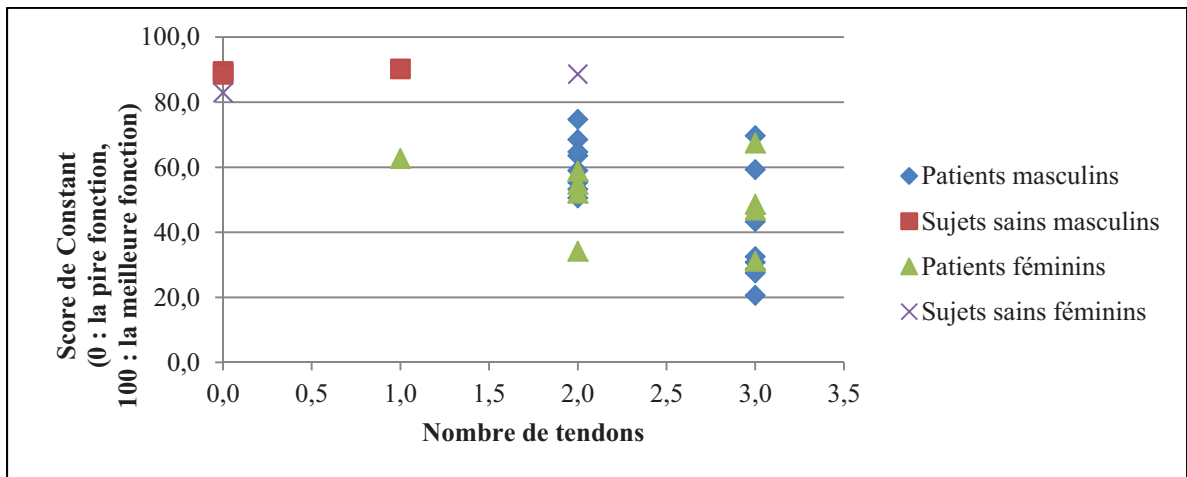


Figure 8.1 Score de Constant en fonction du nombre de tendons rompus. Une corrélation forte existe entre ces paramètres ($r = -0,73$, $p < 0,01$)

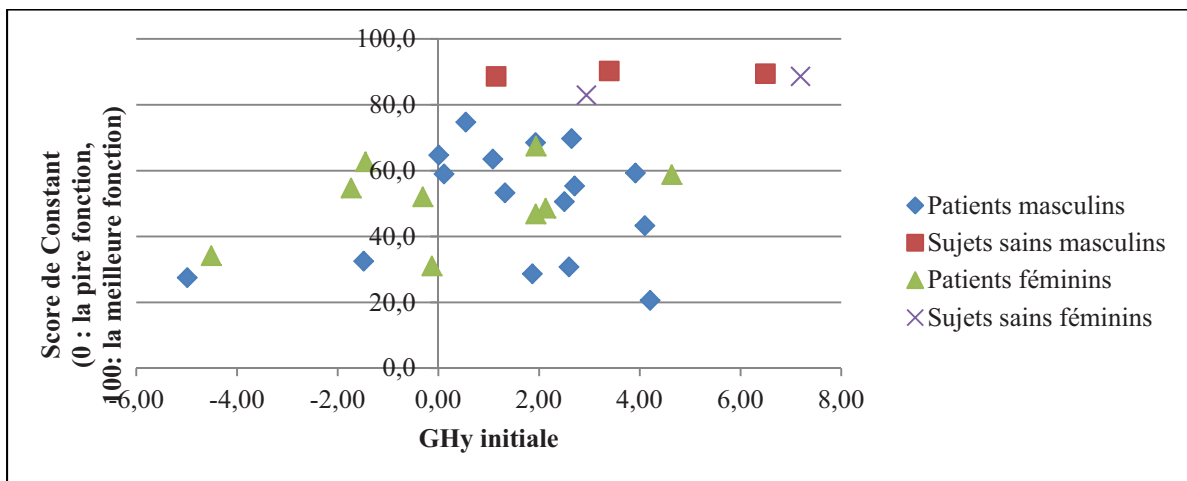


Figure 8.2 Score de Constant en fonction de la position GH supérieure initiale (GHy initiale). Une corrélation modérée existe chez les sujets féminins ($r = -0,62$; $p = 0,06$)

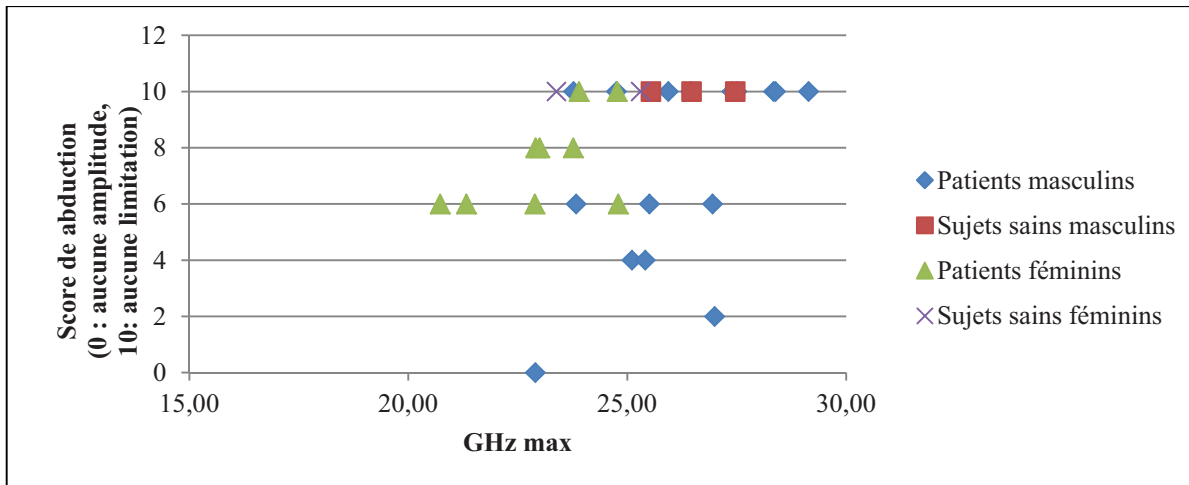


Figure 8.3 Amplitude de mouvement en abduction en fonction de la position GH latérale maximale (GH max).

Une corrélation modérée existe chez les sujets féminins ($r = 0,67$; $p = 0,03$)

8.4 Discussion intermédiaire

Le recrutement des participants n'était pas complété entièrement au moment de rédiger la présente thèse. Pour cette raison, bien que les groupes de sujets asymptomatiques et de patients soient similaires en ce qui a trait à la distribution hommes/femmes, le groupe de sujets asymptomatiques est plus jeune que le groupe de patients. Comme il était possible de s'y attendre, la coiffe des rotateurs des sujets asymptomatiques est en meilleur état que celle des patients. Cependant, le groupe de sujets asymptomatiques étant pour l'instant de près de 10 ans plus jeune que le groupe de patients, il est possible de s'attendre que le recrutement de sujets asymptomatiques plus âgés changera ces données. En effet, il a été constaté que les ruptures asymptomatiques de la coiffe des rotateurs sont fréquentes, principalement chez les sujets plus âgés (Moosmayer et al., 2009). Il est également intéressant de constater que les translations GH maximales des patients semblent être de plus grande amplitude que celles des sujets asymptomatiques, ce qui concorde avec les résultats publiés dans plusieurs études qui ont été présentées au CHAPITRE 3.

Tableau 8.2 Caractéristiques des participants.
 Sexe (H = homme, F = femme), âge moyen, côté étudié (d= dominant, n-d = non dominant),
 nombre de tendons rompus, extension de la rupture des tendons supra et infra combinés,
 taille de la rupture (aire, ext*rétr), éléments du score de Constant (score, force, douleur et
 amplitudes de mouvement) et translations GH.

Sujets	Tous	Patients	Sujets asymptomatiques	Hommes	Femmes
Sexe	11F, 19H	9F, 16H	2F, 3H	---	---
Âge	55,6	57,1	48,8	56	54,6
Côté étudié	23 d, 7 n-d	18 d, 7 n-d	5 d, 0 n-d	14 d, 5 n-d	9 d, 2 n-d
Nb de tendons touchés	2,1	2,4	0,6	2,2	2,1
Aire de la rupture supra+infra (mm ²)	455,9	486,9	69,1	552,7	291,3
Score de Constant (/100)	56,6	50,3	88,0	56,3	57,1
Score de force (/25)	7,7	6,7	13,0	8,4	6,6
Score de douleur (/15)	7,1	5,6	15,0	7,5	6,6
Score de flexion (/10)	8,3	8,0	10,0	8,2	8,5
Score d'abduction (/10)	7,9	7,4	10,0	7,8	8,0
Translation Xmax (mm)	2,5	2,6	2,0	2,3	2,8
Translation Ymax (mm)	2,1	2,2	1,7	2,0	2,4
Translation Zmax (mm)	1,0	1,1	0,6	1,1	0,8
Position Xmax (mm)	1,3	1,0	3,0	1,3	1,4
Position Ymax (mm)	3,7	3,2	5,6	3,8	3,5
Position Zmax (mm)	25,2	25,1	25,6	23,3	26,2
Position Xinitiale (mm)	-1,2	-1,6	1,0	-1,1	-1,3
Position Yinitiale (mm)	1,6	1,0	4,2	1,8	1,2
Position Zinitiale (mm)	24,1	24,0	25,1	25,1	22,5

Tableau 8.3 Corrélations de Pearson : fonction, taille de la rupture et translations GH.
Les valeurs de $p < 0,05$ sont statistiquement significatives.

	Groupe	Constant		Force		Douleur		Flexion		Abduction	
		r	p	r	p	r	p	r	p	r	p
Âge	Tous	-0,30	0,14	-0,34	0,09	0,09	0,65	-0,30	0,14	0,18	0,34
	Hommes	-0,02	0,95	-0,28	0,29	0,20	0,45	-0,24	0,37	-0,05	0,85
	Femmes	-0,20	0,63	-0,50	0,21	-0,10	0,81	-0,27	0,51	-0,56	0,15
Nb tendons	Tous	-0,73	0,00	-0,64	0,00	-0,30	0,06	-0,53	0,00	0,28	0,09
	Hommes	-0,79	0,00	-0,77	0,00	-0,59	0,01	-0,56	0,02	-0,57	0,01
	Femmes	-0,32	0,37	-0,46	0,18	-0,14	0,70	-0,47	0,17	-0,70	0,03
Surface de la rupture supra-infra (mm ²)	Tous	-0,32	0,11	-0,35	0,07	-0,13	0,50	-0,39	0,05	-0,16	0,43
	Hommes	-0,39	0,12	-0,49	0,05	-0,21	0,41	-0,45	0,07	-0,16	0,55
	Femmes	-0,09	0,81	-0,24	0,51	-0,16	0,66	-0,12	0,74	-0,12	0,73
Translation GH Ant. max, Xs (mm)	Tous	0,17	0,38	0,12	0,53	0,04	0,85	0,21	0,26	0,12	0,51
	Hommes	0,33	0,18	0,28	0,26	0,32	0,20	0,27	0,27	0,18	0,48
	Femmes	-0,11	0,77	-0,25	0,48	-0,45	0,19	0,09	0,81	0,01	0,98
Translation GH Sup. max, Ys (mm)	Tous	-0,22	0,24	-0,34	0,07	-0,09	0,64	-0,17	0,37	-0,25	0,19
	Hommes	0,04	0,89	-0,15	0,56	0,27	0,27	-0,04	0,89	-0,13	0,60
	Femmes	-0,62	0,06	-0,61	0,06	-0,54	0,11	-0,45	0,19	-0,61	0,06
Translation GH lat max, Zs (mm)	Tous	-0,20	0,29	-0,24	0,19	-0,12	0,53	-0,30	0,11	-0,36	0,05
	Hommes	-0,25	0,31	-0,30	0,23	0,05	0,83	-0,43	0,08	-0,41	0,09
	Femmes	0,02	0,96	-0,16	0,67	-0,61	0,06	0,16	0,66	-0,17	0,65
Position GH Ant. max, Xs (mm)	Tous	0,36	0,05	0,31	0,10	0,43	0,02	0,33	0,08	0,40	0,03
	Hommes	0,48	0,05	0,30	0,22	0,51	0,03	0,27	0,29	0,41	0,09
	Femmes	-0,08	0,83	0,47	0,17	0,21	0,56	0,53	0,12	0,36	0,30
Position GH Sup. max, Ys (mm)	Tous	0,34	0,07	0,11	0,56	0,37	0,04	0,28	0,13	0,27	0,15
	Hommes	0,32	0,20	0,05	0,83	0,38	0,12	0,29	0,25	0,30	0,23
	Femmes	0,60	0,07	0,41	0,24	0,58	0,08	0,38	0,28	0,26	0,47
Position GH Lat. max, Zs (mm)	Tous	0,24	0,20	0,31	0,09	0,20	0,29	0,36	0,05	0,34	0,06
	Hommes	0,39	0,11	0,18	0,47	0,09	0,71	0,55	0,02	0,50	0,03
	Femmes	0,42	0,23	0,57	0,08	0,58	0,08	0,67	0,03	0,65	0,04
Position GH Ant. initiale, Xs (mm)	Tous	0,20	0,28	0,19	0,30	0,39	0,03	0,14	0,47	0,28	0,13
	Hommes	0,19	0,45	0,05	0,83	0,24	0,33	0,02	0,93	0,26	0,29
	Femmes	0,01	0,97	0,55	0,10	0,49	0,15	0,36	0,31	0,29	0,42
Position GH Sup. initiale, Ys (mm)	Tous	0,43	0,02	0,27	0,15	0,41	0,03	0,36	0,05	0,38	0,04
	Hommes	0,35	0,15	0,13	0,60	0,31	0,21	0,35	0,16	0,41	0,09
	Femmes	0,69	0,03	0,56	0,09	0,64	0,04	0,47	0,17	0,46	0,18
Position GH Lat. initiale, Zs (mm)	Tous	0,30	0,10	0,39	0,03	0,23	0,21	0,46	0,01	0,47	0,01
	Hommes	0,47	0,05	0,31	0,22	0,06	0,82	0,70	0,00	0,64	0,00
	Femmes	0,31	0,38	0,51	0,14	0,70	0,02	0,45	0,19	0,57	0,09

La position de la tête humérale sur la glène semble également différer entre les sujets asymptomatiques et les patients dans la présente étude : les patients ayant une rupture de la coiffe des rotateurs présentent une position plus inférieure et postérieure sur la glène que les sujets asymptomatiques. Ce résultat peut sembler surprenant puisque nous savons qu'une migration supérieure de la tête humérale est souvent constatée chez des patients souffrant de ruptures massives de la coiffe des rotateurs, associées à des dysfonctions majeures (Atkinson Smith et Todd Smith, 2010; Frost et Michael Robinson, 2006; Weiner et MacNab, 1970). Cependant, il est important de noter ici qu'un des critères d'inclusion des patients était la présence de symptômes depuis moins de 5 ans, ce qui a pu limiter la présence de cas extrêmes généralement associés à une migration supérieure marquée de la tête humérale. De plus, la notion de « plus inférieure et postérieure » évoquée ici réfère à la moyenne des patients. Pris individuellement, quelques patients présentaient une légère ascension de la tête humérale.

Au CHAPITRE 7, une corrélation forte avait été constatée entre le score de force et la translation GH supérieure maximale ($r = -0,72$; $p = 0,02$) chez 10 patients. La poursuite de l'étude sur les 25 patients et 5 sujets asymptomatiques inclus dans la présente section n'a toutefois pas permis de retrouver cette même corrélation. En effet, pour l'ensemble des sujets, la corrélation est faible ($r = -0,34$; $p = 0,07$). Chez les 30 sujets considérés, le nombre de tendons rompus est le paramètre le plus corrélé à la fonction de l'épaule, avec une corrélation forte avec le score de Constant ($r = -0,73$; $p < 0,01$) et la force développée à l'épaule ($r = -0,64$; $p < 0,01$). Une corrélation intéressante est toutefois constatée entre la position latérale maximale de la tête humérale et l'amplitude de mouvement en flexion chez les hommes ($r = 0,55$; $p = 0,02$) et les femmes ($r = 0,67$; $p = 0,03$). Cependant, bien que des corrélations modérées soient trouvées chez les hommes et les femmes, lorsque l'ensemble des sujets sont considérés, cette corrélation devient faible ($r = 0,36$; $p = 0,05$). La position latérale du centre de la tête humérale sur la glène étant est liée au rayon de la tête humérale, une différence de taille de la tête humérale pourrait contribuer à cette différence entre les groupes. Il pourrait donc être intéressant d'intégrer différents paramètres morphologiques de l'humérus et de la scapula à l'étude.

Il est intéressant de noter que des différences dans les corrélations avec la fonction de l'épaule chez les hommes et chez les femmes sont présentes à plusieurs niveaux. Par exemple, concernant la corrélation entre les translations GH supérieures maximales et la force, il est possible de constater que la corrélation est toujours faible chez les hommes ($r = -0,15$; $p = 0,56$), mais plus forte chez les femmes ($r = -0,61$; $p = 0,06$). La source de cette différence n'est pas claire mais, les translations GH étant similaires chez les deux groupes, celle-ci proviendrait probablement de différences de fonction chez des sujets présentant des translations GH similaires.

Le nombre de tendons touchés est sensiblement le même en moyenne chez les hommes et les femmes, mais le groupe de sujets masculins présente des ruptures du supra et infra-épineux qui sont en moyenne plus grandes que le groupe de sujets féminins (553 mm^2 comparativement à 291 mm^2). Malgré cette différence dans la taille de la rupture, les deux groupes maintiennent un niveau fonctionnel similaire en ce qui a trait au score de Constant ($56 / 100$ vs $57 / 100$). Cependant, il est intéressant de noter que les scores associés à la force et à la douleur sont en moyenne meilleurs chez les hommes, tandis que ceux associés aux amplitudes de mouvement sont généralement plus faibles (exception faite du score de rotation externe). Ces différences pourraient être attribuées à une perception ou une gestion différente de la douleur entre les hommes et les femmes, qui ferait que les hommes auraient tendance à minimiser l'impact de la douleur sur la fonction générale de leur épaule. Cette différence dans l'évaluation de la fonction concorderait également avec les différences constatées entre les corrélations retrouvées entre les hommes et les femmes.

Les résultats obtenus jusqu'à présent ont permis de constater que, globalement, le facteur qui semble le plus corrélé à la fonction de l'épaule est le nombre de tendons rompus. Ceci n'a rien de particulièrement surprenant, puisqu'il semble logique de s'attendre à ce qu'une blessure plus grave soit associée à une perte de fonction plus importante. Cependant, chez les sujets ayant un nombre de tendons rompus donné, la fonction était très variable. Donc, bien qu'un nombre de tendons rompus plus élevé soit généralement associé à une plus grande

perte de fonction, le nombre de tendons ne pourrait concrètement servir d'indice de la fonction de l'épaule.

Il est toutefois important de rappeler ici que l'ensemble des sujets prévus au début de l'étude n'ont pas été inclus dans les résultats présentés ici pour des raisons de temps. Sur les 60 patients et 30 sujets asymptomatiques prévus initialement, 25 patients et 5 sujets asymptomatiques ont été inclus ici. L'analyse des résultats de l'ensemble des sujets permettra d'obtenir des résultats plus concluants, qui pourraient différer des résultats obtenus ici. De plus, quelques paramètres associés aux translations GH, à la fonction et à l'état de la coiffe des rotateurs ont été considérés pour l'instant. Une analyse plus poussée de chacun des trois aspects pourrait également permettre d'obtenir des résultats plus complets.

CONCLUSION GÉNÉRALE

La présente thèse avait pour objectif principal de développer et valider une méthode peu invasive et précise de mesure de la translation de la tête humérale par rapport à la glène. L'objectif secondaire était de vérifier l'existence d'un lien entre les translations gléno-humérales et la fonction de l'épaule chez les patients présentant des déchirures de la coiffe des rotateurs. Le travail a donc été entrepris afin de vérifier les hypothèses suivantes : (H1) Il est possible d'étudier avec précision et répétabilité le déplacement du centre de la tête humérale par rapport à la glène, à partir de radiographies biplanes acquises sous EOSTM, et (H2) Il existe, chez des patients ayant une rupture de la coiffe des rotateurs, une corrélation entre les translations GH et la fonction de l'épaule.

Le travail présenté au CHAPITRE 5 a démontré la faisabilité de l'étude des translations GH à partir de radiographies EOS chez des sujets asymptomatiques (10) et des patients atteints de ruptures de la coiffe des rotateurs (3). La méthode d'analyse des images simple utilisée dans ce chapitre a permis de détecter des translations GH de plus grande amplitude chez les patients que chez les sujets asymptomatiques. Cependant, l'étude de répétabilité a démontré que la méthode simple proposée n'était pas adéquate comme telle pour effectuer une étude précise des translations de la tête humérale par rapport à la glène.

Le CHAPITRE 6 présente une méthode de reconstruction de la scapula à partir d'une paire de radiographie qui, combinée à l'acquisition d'une séquence de radiographies sous EOS, permet l'étude des translations GH. La méthode est également validée en précision sur 10 scapulas sèches, 5 épaules cadavériques et en répétabilité sur les images acquises de 5 patients. La méthode proposée est basée sur la reconstruction d'un modèle personnalisé de la scapula d'un sujet à partir d'un modèle paramétré de la scapula, couplé à des méthodes de déformation de surface et de recalage. La méthode étant interactive, l'ajout de calculs d'inférences obtenus de l'analyse de 43 modèles de scapulas a permis d'accélérer et d'améliorer son application aux images des sujets. La validation de la méthode proposée a permis de conclure qu'il est effectivement possible d'étudier les translations GH à l'aide du

système EOS™, avec une précision et une répétabilité de l'ordre de 2 mm. L'analyse des images acquises de 10 patients a également permis d'identifier une corrélation forte entre la translation GH supérieure maximale et la force développée à l'épaule.

La poursuite de l'étude sur 25 patients et 5 sujets asymptomatiques est présentée au CHAPITRE 7. Les résultats obtenus tendent à démontrer que le nombre de tendons rompus serait fortement corrélé à différents aspects de la fonction de l'épaule lorsque l'ensemble des sujets sont considérés. La corrélation entre la translation GH supérieure et la force de l'épaule n'est retrouvée ici lorsque l'ensemble des sujets est considéré. Cependant, la translation GH supérieure semble toujours être corrélée à certains éléments de la fonction chez les sujets féminins. Malgré tout, la présente thèse ne permet donc pas de confirmer hors de tout doute qu'il existe effectivement une corrélation entre les translations GH et la fonction de l'épaule chez les patients ayant des ruptures de la coiffe des rotateurs. Cependant, il est important de noter que 30 sujets sur les 90 initialement prévus ont été inclus dans le travail présenté ici. La poursuite du recrutement et de l'analyse des données permettra d'obtenir des résultats plus concluants.

De plus, une grande quantité de données a été acquise lors de l'évaluation des participants à cette étude. La présente thèse s'est intéressée à quelques éléments en lien avec la fonction de l'épaule, l'état de la coiffe des rotateurs et les translations GH. La présente thèse a permis de détecter certaines tendances reliant les pertes de fonction de l'épaule aux translations GH, mais une grande quantité de données reste toujours inexploitée : patrons de déplacement GH complets, évaluation complète de la qualité de la coiffe des rotateurs, IRM donnant accès à de l'information sur les volumes musculaires, pseudo-cinématique de la scapula, morphologie de la scapula et de l'humérus, score SF12v2 évaluant l'état psychologique des patients, information sur les activités pratiquées par les sujets et plus. Les pertes de fonction de l'épaule étant un problème multifactoriel, l'analyse détaillée et combinée de toutes ces données devrait permettre d'avoir une meilleure vision d'ensemble des mécanismes impliqués dans les pertes de fonction de l'épaule.

Une méthode de reconstruction de la scapula et de suivi de la pseudo-cinématique de l'épaule a été développée et validée dans le cadre de cette thèse afin de permettre de vérifier l'existence d'une corrélation entre les translations GH et la fonction de l'épaule. La méthode développée était adéquate en tant qu'outil de recherche dans le contexte d'une étude sur un nombre limité de patients. Cependant, un éventuel transfert de cette méthode demanderait nécessairement quelques améliorations, notamment en ce qui a trait à la facilité et à la rapidité d'application de la méthode d'analyse des images. L'intégration de techniques de traitement d'images automatisées présentement en cours de développement au LBM et au LIO permettrait sans aucun doute d'atteindre cet objectif et pourrait même en améliorer la précision.

Au terme de cette thèse, mes contributions à l'amélioration des connaissances scientifiques sur l'épaule sont les suivantes :

- J'ai développé une méthode d'analyse morpho-fonctionnelle de l'épaule peu invasive permettant d'avoir accès à un modèle personnalisé morpho-réaliste de la scapula à partir de radiographies biplanes. Cette méthode permettra d'analyser la morphologie de la scapula des sujets ayant participé à l'étude dans le cadre de laquelle s'inscrivait ma thèse. Les paramètres morphologiques obtenus à l'aide de cette méthode pourraient éventuellement être inclus dans un modèle prédictif de la fonction de l'épaule en présence de ruptures de la coiffe des rotateurs et même être utilisés en clinique comme alternative au CT lors de planifications chirurgicales.
- J'ai démontré qu'utilisée dans un contexte d'analyse pseudo-cinématique de l'épaule, cette méthode permettant de suivre avec précision et répétabilité la scapula et la tête humérale. L'application précise que j'ai présentée est l'analyse des translations gléno-humérales à différentes élévations du bras dans le plan de la scapula. Toutefois, la même méthode pourrait être utilisée à d'autres fins. Par exemple, l'étude précise et de manière peu invasive du mouvement 3D de la scapula par rapport thorax devient maintenant possible!
- J'ai proposé de développer des marqueurs radiologiques de la fonction de l'épaule. L'indice étudié dans le cadre de mon travail était les translations gléno-humérales.

Cependant, la méthode de reconstruction de la scapula et de suivi de la pseudo cinématique de l'épaule développée permettront sans aucun doute de pousser plus loin l'analyse et le développement de tels marqueurs, qui pourront éventuellement avoir un impact positif sur le diagnostic et le traitement des pathologies de l'épaule.

L'aboutissement d'une thèse est rarement une fin en soi et celle-ci ne fait pas exception à la règle. Le travail présenté ici n'est en fait qu'un pas dans l'amélioration de notre compréhension des pathologies de l'épaule et des connaissances sur l'épaule en général. Ainsi, les connaissances et outils développés ici serviront à la poursuite de recherches qui mèneront à terme à une amélioration continue de la prévention, du diagnostic et de la prise en charge des pathologies de l'épaule et du système locomoteur. Notre qualité de vie à tous s'en trouvera donc continuellement améliorée en nous permettant de vivre plus longtemps en santé.

ANNEXE I

COMMUNICATIONS ET PUBLICATIONS

Articles et résumés de conférences – Journaux et conférences internationaux

Lagacé, Pierre-Yves, Wafa Skalli, Fabien Billuart, Xavier Ohl, Thierry Cresson, Nathalie J Bureau, Dominique M Rouleau, André Roy, Patrice Tétreault, Jacques de Guise et Nicola Hagemeister. 2012c. « Evaluation of glenohumeral translations using biplanar radiographs: Method, validation and preliminary results in patients with rotator cuff tears ». *J.Biomech*, (soumis oct 2012)

Lagacé PY, Cresson T, Hagemeister N, Billuart F, Ohl, X, de Guise J, Skalli W; 3D reconstruction of the scapula from biplanar radiographs, Proc. SPIE 8314 (2012)

Ohl X, Billuart F, Lagacé PY, Gagey O, Hagemeister N, Skalli W; 3D Morphometric Analysis of 43 scapulae, Surg Radiol Anat 2012 Jan 24 [Epub ahead of print]

Lagacé PY, Billuart F, Ohl X, Skalli W, Tétreault P, de Guise J, Hagemeister N, Analysis of humeral head displacements from sequences of biplanar X-rays : repeatability analysis and preliminary results in healthy subjects, CMBBE (2012) 15:3, 221-229

Lagacé PY, Hagemeister N, de Guise J, Billuart F, Cresson T, Tétreault P, Skalli W, A Novel Method for the Study of Humeral Head Displacement from Low-Dose Biplane X-Ray : Precision Analysis and Preliminary Results on Healthy Subjects. Int J CARS (2009) 4 (Suppl 1): S331-S332

Présentations orales - Congrès internationaux

Lagacé PY, Billuart F, Ohl X, Skalli W, Tétreault P, de Guise J, Hagemeister N, Biplanar X-ray for the study of gleno-humeral translations : preliminary results in healthy and rotator cuff-deficient subjects, Conf. International Shoulder Group, Minneapolis (USA) Juillet 2010

Présentations par affiche - Congrès internationaux

Lagacé PY, Cresson T, Hagemeister N, Billuart F, Ohl X, de Guise J, Skalli W; 3D reconstruction of the scapula from biplanar radiographs, Conf. SPIE Medical Imaging, San Diego (USA), Février 2012

Lagacé PY, Ohl X, Billuart F, Skalli W, Tétreault P, de Guise J, Hagemeister N, Repeatability of shoulder bony landmarks location from biplanar X-ray in a pseudo-kinematic context; Conf. SICOT/SIROT, Gothenburg (Suède), Septembre 2010

N Hagemeister, PY Lagacé, P Tétreault, F Billuart, T Cresson, W Skalli, A Novel Method for the Study of Humeral Head Displacement from Low Dose Biplane X-Ray: Precision Analysis and Preliminary Results on Healthy Subjects. Conf. SECEC-ESSSE, Madrid (Espagne), Sept. 2009

Lagacé PY, Hagemeister N, de Guise J, Billuart F, Cresson T, Tétreault P, Skalli W, A Novel Method for the Study of Humeral Head Displacement from Low-Dose Biplane X-Ray : Precision Analysis and Preliminary Results on Healthy Subjects. 23rd Conf. CARS, Berlin (Allemagne) June 2009

Lagacé PY, de Guise JA, Tétreault P, Hagemeister N, Development and validation of a protocol for determining the displacement of the center of rotation of the humeral head with EOSTM. Conf. 3DMA, Amsterdam (Pays-Bas) Oct. 2008

Présentations orales – Congrès locaux

Lagacé PY, Hagemeister N, Billuart F, Ohl X, Tétreault P, de Guise J, Skalli W; Mieux comprendre les problèmes chroniques de l'épaule: une piste biomécanique; Conf. ACFAS, Sherbrooke (Canada), May 2011

Lagacé PY, Hagemeister N, Cresson T, Billuart F, Ohl X, de Guise J, Skalli W; Reconstruction de la scapula à partir de radiographies biplanes; Conf. POES (Université de Montréal), Montréal (Canada), May 2011

Lagacé PY, Billuart F, Ohl X, Skalli W, Tétreault P, de Guise J, Hagemeister N; Étude des translations gléno-humérales 3D à partir de radiographies: résultats préliminaires chez des sujets sains et présentant de ruptures de la coiffe des rotateurs; Conf. POES (Université de Montréal), Montréal (Canada), May 2010

Présentations par affiche – Congrès locaux

PY Lagacé, N Hagemeister, J de Guise, F Billuart, T Cresson, P Tétreault, W Skalli, Identification d'indices prédictifs de la fonction de l'épaule chez des sujets atteints de douleurs : Méthode et résultats préliminaires. Conf. Étudiants CRCHUM, Montréal (Canada), March 2009

Lagacé PY, de Guise JA, Tétreault P, Hagemeister N, Développement et validation d'un protocole pour déterminer le déplacement du centre de rotation de la tête humérale avec EOSTM. Conf. POES (Université de Montréal), Montréal (Canada), May 2008

LISTE DE RÉFÉRENCES BIBLIOGRAPHIQUES

- Abdi, H. 2003. « Partial least squares regression (PLS-regression). In M. Lewis-Beck, A. Bryman, T. Futing (Eds): Encyclopedia for research methods for the social sciences. ». In., p. 792-795. Thousand Oaks (CA): Sage.
- Anglin, C, et U P Wyss. 2000. « Review of arm motion analyses. ». *Proceedings of the Institution of Mechanical Engineers. Part H, Journal of engineering in medicine*, vol. 214, p. 541-55.
- Angst, Felix, Hans-Kaspar Schwyzer, André Aeschlimann, Beat R Simmen et Jörg Goldhahn. 2011. « Measures of adult shoulder function: Disabilities of the Arm, Shoulder, and Hand Questionnaire (DASH) and its short version (QuickDASH), Shoulder Pain and Disability Index (SPADI), American Shoulder and Elbow Surgeons (ASES) Society standardized shoulder ». *Arthritis care & research*, vol. 63 Suppl 1, p. S174-88.
- Arun, KS, TS Huang et SD Blostein. 1987. « Least-squares fitting of two 3-D point sets ». *IEEE Transactions on Pattern Analysis and Machine Intelligence* *Pattern Analysis and*, vol. 9, p. 698-700.
- Atkinson Smith, Mary, et W Todd Smith. 2010. « Rotator cuff tears: an overview. ». *Orthopaedic nursing / National Association of Orthopaedic Nurses*, vol. 29, p. 319-322.
- Beaulieu, C F, D K Hodge, a G Bergman, K Butts, B L Daniel, C L Napper, R D Darrow, C L Dumoulin et R J Herfkens. 1999. « Glenohumeral relationships during physiologic shoulder motion and stress testing: initial experience with open MR imaging and active imaging-plane registration. ». *Radiology*, vol. 212, p. 699-705.
- Berthonnaud, E, G Herzberg, K D Zhao, K N An et J Dimnet. 2005. « Three-dimensional in vivo displacements of the shoulder complex from biplanar radiography. ». *Surgical and radiologic anatomy : SRA*, vol. 27, p. 214-22.
- Besl, P.J., et H.D. McKay. 1992. « A method for registration of 3-D shapes ». *IEEE Transactions on Pattern Analysis and Machine Intelligence*, vol. 14, p. 239-256.
- Bey, Michael J, Stephanie K Kline, Roger Zael, Patricia A Kolowich et Terrence R Lock. 2010. « In Vivo Measurement of Glenohumeral Joint Contact Patterns. ». *EURASIP journal on advances in signal processing*, vol. 2010, p. 2-7.
- Bey, Michael J, Stephanie K Kline, Roger Zael, Terrence R Lock et Patricia a Kolowich. 2008. « Measuring dynamic in-vivo glenohumeral joint kinematics: technique and preliminary results. ». *Journal of biomechanics*, vol. 41, p. 711-4.

- Bey, Michael J, Cathryn D Peltz, Kristin Ciarelli, Stephanie K Kline, George W Divine, Marnix van Holsbeeck, Stephanie Muh, Patricia a Kolowich, Terrence R Lock, Vasilios Moutzouros et Marnix Van Holsbeeck. 2011. « In Vivo Shoulder Function After Surgical Repair of a Torn Rotator Cuff ». *The American journal of sports medicine*, vol. 39, p. 2117-2129.
- Bey, Michael J, Roger Zauel, Stephanie K Brock et Scott Tashman. 2006. « Validation of a new model-based tracking technique for measuring three-dimensional, in vivo glenohumeral joint kinematics. ». *Journal of biomechanical engineering*, vol. 128, p. 604-9.
- Bigliani, L U, et W N Levine. 1997. « Current concepts review. Subacromial impingement syndrome ». *The Journal of bone and joint surgery. American volume*, vol. 79-A, p. 1854-1868.
- Billuart, F, O Gagey, W Skalli et D Mitton. 2006. « Biomechanics of the deltoideus. ». *Surgical and radiologic anatomy : SRA*, vol. 28, p. 76-81.
- Boyer, Patrick J, Daniel F Massimini, Thomas J Gill, Ramprasad Papannagari, Susan L Stewart, Jon P Warner et Guoan Li. 2008. « In vivo articular cartilage contact at the glenohumeral joint: preliminary report. ». *Journal of orthopaedic science : official journal of the Japanese Orthopaedic Association*, vol. 13, p. 359-65.
- Bureau, Nathalie J, Marc Beauchamp, Etienne Cardinal et Paul Brassard. 2006. « Dynamic sonography evaluation of shoulder impingement syndrome. ». *AJR. American journal of roentgenology*, vol. 187, p. 216-20.
- Caillet, R. 2004. « The illustrated Guide to Functional Anatomy of the Musculoskeletal System ». p. 310.
- Campbell, A C, D G Lloyd, J A Alderson et B C Elliott. 2009. « MRI development and validation of two new predictive methods of glenohumeral joint centre location identification and comparison with established techniques. ». *Journal of biomechanics*, vol. 42, p. 1527-32.
- Cardillo, G. 2008. *Anovarep: compute the ANOVA for repeated measures and Holm-Sidak test for multiple comparisons if ANOVA is positive*.
- Chaibi, Y, T Cresson et B Aubert. 2012. « Fast 3D reconstruction of the lower limb using a parametric model and statistical inferences and clinical measurements calculation from biplanar X-rays ». *Computer methods in ...*, p. 37-41.

- Charousset, C, L Bellaïche, L D Duranthon et J Grimberg. 2005. « Accuracy of CT arthrography in the assessment of tears of the rotator cuff. ». *The Journal of bone and joint surgery. British volume*, vol. 87, p. 824-8.
- Cofield, Robert H. 1985. « Current Concepts Review Rotator Cuff Disease of the Shoulder ». *Journal of Bone and joint surgery*, vol. 67-A, p. 974-979.
- Constant, CR, et AH Murley. 1987. « A clinical method of functional assessment of the shoulder. ». *Clinical orthopaedics and related research*, p. 160.
- Cresson, T, R Chav, D Branchaud, L Humbert, B Godbout, B Aubert, W Skalli et J a De Guise. 2009. « Coupling 2D/3D registration method and statistical model to perform 3D reconstruction from partial x-rays images data. ». *Annual International Conference of the IEEE Engineering in Medicine and Biology Society.*, vol. 2009, p. 1008-11.
- Cresson, T, B Godbout, D Branchaud, R Chav, P Gravel et J a De Guise. 2008. « Surface reconstruction from planar x-ray images using moving least squares. ». *Conference proceedings : Annual International Conference of the IEEE Engineering in Medicine and Biology Society. IEEE Engineering in Medicine and Biology Society. Conference*, vol. 2008, p. 3967-70.
- CSST, Commission de la santé et de la sécurité du travail du Québec. 2007. *Statistiques sur les lésions en « ITE » du système musculo-squelettique 2003-2006*.
- Davidson, James, et Stephen S Burkhart. 2010. « The geometric classification of rotator cuff tears: a system linking tear pattern to treatment and prognosis. ». *Arthroscopy : the journal of arthroscopic & related surgery*, vol. 26, p. 417-24.
- de Groot, J H, et R Brand. 2001. « A three-dimensional regression model of the shoulder rhythm. ». *Clinical biomechanics*, vol. 16, p. 735-43.
- de Groot, Jurriaan H., Edward R. Valstar et Henk J. Arwert. 1998a. « Velocity effects on the scapulo-humeral rhythm ». *Clinical Biomechanics*, vol. 13, n° 8, p. 593-602.
- de Groot, Jurriaan H., Edward R. Valstar et Henk J. Arwert. 1998b. « Velocity effects on the scapulo-humeral rhythm. ». *Clinical biomechanics (Bristol, Avon)*, vol. 13, p. 593-602.
- de Jesus, Joseph O, Laurence Parker, Andrea J Frangos et Levon N Nazarian. 2009. « Accuracy of MRI, MR arthrography, and ultrasound in the diagnosis of rotator cuff tears: a meta-analysis. ». *AJR. American journal of roentgenology*, vol. 192, p. 1701-7.

- Deschênes, Sylvain, Guy Charron, Gilles Beaudoin, Hubert Labelle, Josée Dubois, Marie-Claude Miron et Stefan Parent. 2010. « Diagnostic imaging of spinal deformities: reducing patients radiation dose with a new slot-scanning X-ray imager. ». *Spine*, vol. 35, p. 989-94.
- Deutsch, a, D W Altchek, E Schwartz, J C Otis et R F Warren. 1996. « Radiologic measurement of superior displacement of the humeral head in the impingement syndrome. ». *Journal of shoulder and elbow surgery / American Shoulder and Elbow Surgeons*, vol. 5, p. 186-93.
- Dinnes, J, E Loveman, L McIntyre et N Waugh. 2003. « The effectiveness of diagnostic tests for the assessment of shoulder pain due to soft tissue disorders: a systematic review ». *Health Technol Assess*, vol. 7.
- Drake, Gregory N, Daniel P O'Connor et T Bradley Edwards. 2010. « Indications for reverse total shoulder arthroplasty in rotator cuff disease. ». *Clinical orthopaedics and related research*, vol. 468, p. 1526-33.
- Dubousset, J, G Charpak, I Dorion, W Skalli, F Lavaste, J Deguise, G Kalifa et S Ferey. 2005. « Une nouvelle imagerie ostéo-articulaire basse dose en position debout : le système EOS ». *Radioprotection*, vol. 40, p. 245-255.
- Duckworth, DG, KL Smith, Barry Campbell et F A Matsen. 1999. « Self-assessment questionnaires document substantial variability in the clinical expression of rotator cuff tears ». *Journal of Shoulder and Elbow Surgery*, vol. 8, p. 330-333.
- Fayad, F, G Hoffmann, S Hanneon, C Yazbeck, M M Lefevre-Colau, S Poiraudau, M Revel et a Roby-Brami. 2006. « 3-D scapular kinematics during arm elevation: effect of motion velocity. ». *Clinical biomechanics (Bristol, Avon)*, vol. 21, p. 932-41.
- Fayad, Fouad, Agnès Roby-Brami, Chadi Yazbeck, Sylvain Hanneon, Marie-Martine Lefevre-Colau, Vincent Gautheron, Serge Poiraudau et Michel Revel. 2008. « Three-dimensional scapular kinematics and scapulohumeral rhythm in patients with glenohumeral osteoarthritis or frozen shoulder. ». *Journal of biomechanics*, vol. 41, p. 326-32.
- Frost, Andrew, et C. Michael Robinson. 2006. « The painful shoulder ». *Surgery (Oxford)*, vol. 24, p. 363-367.
- Gamage, P, S Q Xie, P Delmas et W L Xu. 2011. « Diagnostic radiograph based 3D bone reconstruction framework: application to the femur. ». *Computerized medical imaging and graphics : the official journal of the Computerized Medical Imaging Society*, vol. 35, p. 427-37.

- Gerber, C, B Fuchs et J Hodler. 2000. « The results of repair of massive tears of the rotator cuff. ». *The Journal of bone and joint surgery. American volume*, vol. 82, p. 505-15.
- Gerber, C, et Krushell. R J. 1991. « Isolated rupture of the tendon of the subscapularis muscle. Clinical features in 16 cases ». *Journal of Bone and Joint Surgery - British Volume*, vol. 73, p. 389-394.
- Gerber, Christian, O Hersche et Farron A. 1996. « Isolated rupture of the subscapularis tendon ». *J Bone Joint Surg Am*, vol. 78, p. 1015-1023.
- Glüer, C. -C., G. Blake, Y. Lu, B. a. Blunt¹, M. Jergas¹ et H. K. Genant¹. 1995. « Accurate assessment of precision errors: How to measure the reproducibility of bone densitometry techniques ». *Osteoporosis International*, vol. 5, p. 262-270.
- Goutallier, D. 2003. « La chirurgie de l'épaule: de la réparation de la coiffe à la prothèse ». *Revue du Rhumatisme*, vol. 70, p. 791-802.
- Graichen, H, T Stammberger, H Bonel, Karl-Hans Englmeier, M Reiser et F Eckstein. 2000. « Glenohumeral translation during active and passive elevation of the shoulder - a 3D open-MRI study. ». *Journal of biomechanics*, vol. 33, p. 609-13.
- Hallström, Erling, et Johan Kärrholm. 2009. « Shoulder rhythm in patients with impingement and in controls: dynamic RSA during active and passive abduction. ». *Acta orthopaedica*, vol. 80, p. 456-64.
- Hansen, Matthew L, James C Otis, Jared S Johnson, Frank a Cordasco, Edward V Craig et Russell F Warren. 2008. « Biomechanics of massive rotator cuff tears: implications for treatment. ». *The Journal of bone and joint surgery. American volume*, vol. 90, p. 316-25.
- Harryman, Douglas T, Laurence A Mack, Keith Y Wang, Sarah H Jackins, Michael L Richardson et Frederik A Matsen. 1991. « Repairs of the rotator cuff Correlation of functional results with integrity of the cuff ». *Journal of Bone and joint surgery*, vol. 73-A, p. 982-989.
- Hawkins, R J, et J C Kennedy. 1980. « Impingement syndrome in athletes ». *American Journal of Sports Medecine*, vol. 8, p. 151-158.
- Hill, A M, A M J Bull, R J Dallalana, A L Wallace et G R Johnson. 2007. « Glenohumeral motion: review of measurement techniques. ». *Knee surgery, sports traumatology, arthroscopy : official journal of the ESSKA*, vol. 15, p. 1137-43.
- « <http://entrainement-sportif.fr/epaule.htm> ». 2012. Consulté le 2012-08.

- Humbert, L, J a De Guise, B Aubert, B Godbout et W Skalli. 2009. « 3D reconstruction of the spine from biplanar X-rays using parametric models based on transversal and longitudinal inferences. ». *Medical engineering & physics*, vol. 31, p. 681-7.
- Iannotti, Joseph P, et Gerald R jr Willians. 2007. *Disorders of the shoulder Diagnosis and Management*, Seconde éd. Philadelphie: Lippincott, Williams and Wilkins, 1141 p.
- Itoi, Eiji, Neil E Motzkin, Anthony O Browne, Pierre Hoffmeyer, Bernard F Morrey et Kainan An. 1993. « Intraarticular pressure of the shoulder ». *Arthroscopy: The Journal of Arthroscopic & Related Surgery*, vol. 9, p. 406-413 ST - Intraarticular pressure of the shoul.
- Jobe, FW, et Moynes DR. 1982. « Delineation of diagnostic criteria and rehabilitation program for rotator cuff injuries ». *American Journal of Sports Medecine*, vol. 10, p. 336-339.
- Keener, Jay D, Anthony S Wei, H Mike Kim, Karen Steger-May et Ken Yamaguchi. 2009. « Proximal Humeral Migration in Shoulders with Symptomatic and Asymptomatic Rotator Cuff Tears ». *The Journal of Bone and Joint Surgery*, vol. 91, p. 1405-1413.
- Khoury, Viviane, Etienne Cardinal et Paul Brassard. 2008. « Atrophy and fatty infiltration of the supraspinatus muscle: sonography versus MRI. ». *AJR. American journal of roentgenology*, vol. 190, p. 1105-11.
- Lagacé, Pierre-Yves, Fabien Billuart, Xavier Ohl, Wafa Skalli, Patrice Tetreault, Jacques de Guise et Nicola Hagemester. 2012a. « Analysis of humeral head displacements from sequences of biplanar X-rays: repeatability study and preliminary results in healthy subjects. ». *Computer methods in biomechanics and biomedical engineering*, vol. 15, p. 221-229.
- Lagacé, Pierre-Yves, Thierry Cresson, Nicola Hagemester, Fabien Billuart, Xavier Ohl, Jacques A de Guise et Wafa Skalli. 2012b. *3D reconstruction of the scapula from biplanar radiographs*. Coll. « Proc. SPIE 8314 ».
- Lagacé, Pierre-Yves, Wafa Skalli, Fabien Billuart, Xavier Ohl, Thierry Cresson, Nathalie J Bureau, Dominique M Rouleau, André Roy, Patrice Tétreault, Jacques de Guise et Nicola Hagemester. 2012c. « Evaluation of glenohumeral translations using biplanar radiographs: Method, validation and preliminary results in patients with rotator cuff tears ». *Journal of biomechanics*, vol. (en révision).
- Laporte, S, W Skalli, B Aubert, S Bertrand et D Mitton. 2004. « Rib cage tridimensional reconstruction from stereoradiography ». *Arch Physiol Biochem*, p. 112-121.
- Lebailly, F, L V P C Lima, a Clairemidi, B Aubert, S Guerard, Y Chaibi, J de Guise, C Fontaine et W Skalli. 2012. « Semi-automated stereoradiographic upper limb 3D

- reconstructions using a combined parametric and statistical model: a preliminary study. ». *Surgical and radiologic anatomy : SRA*, vol. 34, n° 8, p. 757-765.
- Levasseur, Annie, Patrice Tétreault, Jacques de Guise, Natalia Nuño et Nicola Hagemeister. 2007. « The effect of axis alignment on shoulder joint kinematics analysis during arm abduction. ». *Clinical biomechanics (Bristol, Avon)*, vol. 22, p. 758-66.
- Lewis, J, a Green, Z Reichard et C Wright. 2002. « Scapular position: the validity of skin surface palpation. ». *Manual therapy*, vol. 7, p. 26-30.
- Ludewig, Paula M, Daniel R Hassett, Robert F Laprade, Paula R Camargo et Jonathan P Braman. 2010. « Comparison of scapular local coordinate systems. ». *Clinical biomechanics (Bristol, Avon)*, vol. 25, p. 415-21.
- Ludewig, PM, et TM Cook. 2002. « Translations of the humerus in persons with shoulder impingement symptoms. ». *The Journal of orthopaedic and sports physical therapy*, vol. 32, p. 248-259.
- Mandalidis, D G, B S Mc Glone, R F Quigley, D McInerney et M B'Brienl. 1999. « Digital fluoroscopic assessment of the scapulohumeral rhythm ». *Surgical and Radiologic Anatomy*, vol. 21, p. 241-246.
- Matsui, Kazuhisa, Kazushi Shimada et Paul D Andrew. 2006. « Deviation of skin marker from bone target during movement of the scapula. ». *Journal of orthopaedic science*, vol. 11, p. 180-4.
- McClure, P W, L a Michener, B J Sennett et a R Karduna. 2001. « Direct 3-dimensional measurement of scapular kinematics during dynamic movements in vivo. ». *Journal of shoulder and elbow surgery / American Shoulder and Elbow Surgeons*, vol. 10, p. 269-77.
- Meislin, Robert J, John W Sperling et Todd P Stitik. 2006. « Persistent shoulder pain: epidemiology, pathophysiology, and diagnosis ». *American journal of orthopedics*, vol. 34, p. 5-9.
- Meskers, C G, F C van der Helm, L a Rozendaal et P M Rozing. 1998. « In vivo estimation of the glenohumeral joint rotation center from scapular bony landmarks by linear regression. ». *Journal of biomechanics*, vol. 31, p. 93-6.
- Michiels, I, et J Grevenstein. 1995a. « Kinematics of shoulder in the scapular plane. On the influence of abduction velocity and external load ». *Clinical biomechanics*, vol. 10, p. 137- 143.

- Michiels, I., et J. Grevenstein. 1995b. « Kinematics of shoulder abduction in the scapular plane : On the influence of abduction velocity and external load ». *Clinical Biomechanics*, vol. 10, n° 3, p. 137-143.
- Mitton, D, C Landry, S Véron, W Skalli, F Lavaste et JA De Guise. 2000. « 3D reconstruction method from biplanar radiography using non-stereocorresponding points and elastic deformable meshes ». *Med Biol Eng Comput*, vol. 38, p. 133-139.
- Moosmayer, S, H-J Smith, R Tariq et a Larmo. 2009. « Prevalence and characteristics of asymptomatic tears of the rotator cuff: an ultrasonographic and clinical study. ». *The Journal of bone and joint surgery. British volume*, vol. 91, p. 196-200.
- Morag, Yoav, Jon a Jacobson, Bruce Miller, Michel De Maeseneer, Gandikota Girish et David Jamadar. 2006. « MR imaging of rotator cuff injury: what the clinician needs to know. ». *Radiographics*, vol. 26, p. 1045-65.
- Neer, Charles N. 1983. « Impingement lesions ». *Clinical Orthopaedics and Related Research*, vol. 173, p. 70-77.
- Nishinaka, Naoya, Hiroaki Tsutsui, Kenichi Mihara, Kazuhide Suzuki, Daisuke Makiuchi, Yoshiaki Kon, Thomas W Wright, Michael W Moser, Kazuyoshi Gamada, Hideharu Sugimoto et Scott a Banks. 2007. « Determination of in vivo glenohumeral translation using fluoroscopy and shape-matching techniques. ». *Journal of shoulder and elbow surgery*, vol. 17, p. 319-22.
- Ohl, Xavier, Fabien Billuart, Pierre-Yves Lagacé, Olivier Gagey, Nicola Hagemeister et Wafa Skalli. 2012. « 3D Morphometric analysis of 43 scapulae ». *Surgical and radiologic anatomy : SRA*, vol. 34, n° 5, p. 447-453.
- Ohl, Xavier, Claire Stanchina, Fabien Billuart et Wafa Skalli. 2010. « Shoulder bony landmarks location using the EOS low-dose stereoradiography system: a reproducibility study. ». *Surgical and radiologic anatomy : SRA*, vol. 32, p. 153-8.
- Paletta, G a, J J Warner, R F Warren, A Deutsch et D W Altchek. 1997. « Shoulder kinematics with two-plane x-ray evaluation in patients with anterior instability or rotator cuff tearing. ». *Journal of shoulder and elbow surgery*, vol. 6, p. 516-27.
- Patry, L, M Rossignol, M J Costa et M Baillargeon. 1998. *Guide pour le diagnostic des lésions musculo-squelettiques attribuables au travail répétitif - Les tendinites de l'épaule*. Sainte-Foy: Éditions MultiMondes.
- Patte, D, et D Goutallier. 1988. « Grande libération antérieure dans l'épaule douloureuse par conflit antérieur ». *Rev Chir Orthop Réparatrice Appar Mot*, vol. 74, p. 306-311.

- Pichon, Hervé. 2003. « Examen clinique de l'épaule douloureuse chronique ». *Revue de Chirurgie Orthopédique et Réparatrice de l'Appareil Moteur*, vol. 93.
- Pomero, V, D Mitton, S Laporte, JA de Guise et W Skalli. 2004. « Fast accurate stereoradiographic 3D-reconstruction of the spine using a combined geometric and statistic model ». *Clin Biomech*, vol. 19, p. 240-247.
- Poppen, N K, et P S Walker. 1976. « Normal and abnormal motion of the shoulder. ». *The Journal of bone and joint surgery. American volume*, vol. 58, p. 195-201.
- Rockwood, C A, F Matsen et M Wirth. 2009. *The Shoulder*. Saunders Publishers.
- Roren, Alexandra, Marie-Martine Lefevre-Colau, Agnès Roby-Brami, Michel Revel, Jacques Fermanian, Vincent Gautheron, Serge Poiraudou et Fouad Fayad. 2012. « Modified 3D scapular kinematic patterns for activities of daily living in painful shoulders with restricted mobility: a comparison with contralateral unaffected shoulders. ». *Journal of biomechanics*, vol. 45, p. 1305-11.
- Sahara, Wataru, Kazuomi Sugamoto, Masakazu Murai, Hiroyuki Tanaka et Hideki Yoshikawa. 2007. « The three-dimensional motions of glenohumeral joint under semi-loaded condition during arm abduction using vertically open MRI. ». *Clinical biomechanics*, vol. 22, p. 304-12.
- Sanders, Timothy G., et Sean L. Jersey. 2005. « Conventional Radiography of the Shoulder ». *Seminars in Roentgenology*, vol. 40, p. 207-222.
- Schaefer, Scott, Travis McPhail et Joe Warren. 2006. « Image deformation using moving least squares ». *ACM Transactions on Graphics*, vol. 25, p. 533.
- Schwartz, C, M Lempereur, V Burdin, J J Jacq et O Rémy-Néris. 2007. « Shoulder motion analysis using simultaneous skin shape registration. ». *Conference proceedings : Annual International Conference of the IEEE Engineering in Medicine and Biology Society.*, vol. 2007, p. 533-6.
- Senk, Miroslav, et Laurence Chèze. 2006. « Rotation sequence as an important factor in shoulder kinematics. ». *Clinical biomechanics*, vol. 21 Suppl 1, p. S3-8.
- Shaheen, a F, C M Alexander et a M J Bull. 2011. « Tracking the scapula using the scapula locator with and without feedback from pressure-sensors: A comparative study. ». *Journal of biomechanics*, vol. 44, p. 1633-6.
- Sher, J S, J W Uribe, A Posada, B J Murphy et M B Zlatkin. 1995. « Abnormal findings on magnetic resonance images of asymptomatic shoulders ». *Journal of Bone and joint surgery*, vol. 77, p. 10-15.

- Smith, Kevin, Douglas T Harryman, John Antoniou, Barry Campbell, John A Sidles et Frederick A Matsen. 2000. « A prospective, multipractice study of shoulder function and health status in patients rotator cuff tears study of shoulder with documented function ». *Journal of shoulder and elbow surgery*, vol. 9, p. 395-402.
- Stokdijk, M, J Nagels et P M Rozing. 2000. « The glenohumeral joint rotation centre in vivo. ». *Journal of biomechanics*, vol. 33, p. 1629-36.
- Strobel, Klaus, Juerg Hodler, Dominik C Meyer, Christian W a Pfirrmann, Christoph Pirkl et Marco Zanetti. 2005. « Fatty atrophy of supraspinatus and infraspinatus muscles: accuracy of US. ». *Radiology*, vol. 237, p. 584-9.
- Teefey, Sharlene a, David a Rubin, William D Middleton, Charles F Hildebolt, Robert a Leibold et Ken Yamaguchi. 2004. « Detection and quantification of rotator cuff tears. Comparison of ultrasonographic, magnetic resonance imaging, and arthroscopic findings in seventy-one consecutive cases. ». *The Journal of bone and joint surgery. American volume*, vol. 86-A, p. 708-16.
- Teyhen, Deydre S, Tansy R Christ, Elissa R Ballas, Carrie W Hoppes, Joshua D Walters, Douglas S Christie, Gail Dreitzler et Edward J Kane. 2010. « Digital fluoroscopic video assessment of glenohumeral migration: Static vs. Dynamic conditions. ». *Journal of biomechanics*, vol. 43, p. 1380-5.
- Teyhen, Deydre S, Joseph M Miller, Tansy R Middag et Edward J Kane. 2008. « Rotator Cuff Fatigue and Glenohumeral Kinematics in Participants Without Shoulder Dysfunction ». *Journal of Athletic Training*, vol. 43, p. 352-358.
- van Andel, Carolien, Kim van Hutten, Marielle Eversdijk, DirkJan Veeger et Jaap Harlaar. 2009. « Recording scapular motion using an acromion marker cluster. ». *Gait & posture*, vol. 29, p. 123-8.
- Veeger, H E J, et F C T van der Helm. 2007. « Shoulder function: the perfect compromise between mobility and stability. ». *Journal of biomechanics*, vol. 40, p. 2119-2129.
- Walch, Gilles, Aziz Boulahia, Salvatore Calderone et Andrew H N Robinson. 1998. « The 'dropping' and 'hornblower's' sign in evaluation of rotator-cuff tears ». *Journal of Bone Joint Surgery British Volume*, vol. 80-B, p. 624-628.
- Weiner, DS, et I MacNab. 1970. « Superior migration of the humeral head. A radiological aid in the diagnosis of tears of the rotator cuff ». *Journal of Bone and joint surgery*, vol. 52 B, p. 524-527.
- Wu, G, F Vanderhelm, H Dirkjanveeger, M Makhsous, P Vanroy, C Anglin, J Nagels, A Karduna, K Mcquade et X Wang. 2005. « ISB recommendation on definitions of joint

coordinate systems of various joints for the reporting of human joint motion. Part II: shoulder, elbow, wrist and hand ». *Journal of Biomechanics*, vol. 38, p. 981-992.

« www.eorthopod.com ». 2011. Consulté le 2012-08.

- Yamaguchi, K, J S Sher, W K Andersen, R Garretson, J W Uribe, K Hechtman et R J Neviasser. 2000. « Glenohumeral motion in patients with rotator cuff tears: a comparison of asymptomatic and symptomatic shoulders. ». *Journal of shoulder and elbow surgery / American Shoulder and Elbow Surgeons*, vol. 9, p. 6-11.
- Yamaguchi, Ken, Konstantinos Ditsios, William D Middleton, Charles F Hildebolt, Leesa M Galatz et Sharlene a Teefey. 2006. « The demographic and morphological features of rotator cuff disease. A comparison of asymptomatic and symptomatic shoulders. ». *The Journal of bone and joint surgery. American volume*, vol. 88, p. 1699-704.
- Yocum, L A. 1983. « Assessing the shoulder. History, physical examination, differential diagnosis, and special tests used ». *Clin Sports Med*, vol. 2, p. 281-289.
- Zheng, Guoyan, Sebastian Gollmer, Steffen Schumann, Xiao Dong, Thomas Feilkas et Miguel a González Ballester. 2009. « A 2D/3D correspondence building method for reconstruction of a patient-specific 3D bone surface model using point distribution models and calibrated X-ray images. ». *Medical image analysis*, vol. 13, p. 883-99.
- Zingg, P O, B Jost, a Sukthankar, M Buhler, C W a Pfirrmann et C Gerber. 2007. « Clinical and structural outcomes of nonoperative management of massive rotator cuff tears. ». *The Journal of bone and joint surgery. American volume*, vol. 89, p. 1928-34.