

Caractérisation de la vascularisation de la moelle épinière par un
algorithme d'ondes planes pour l'imagerie ultrasonore Doppler

par

David LEMONNIER

THÈSE PAR ARTICLES PRÉSENTÉE À L'ÉCOLE DE TECHNOLOGIE
SUPÉRIEURE COMME EXIGENCE PARTIELLE À L'OBTENTION DU
DOCTORAT EN GÉNIE
Ph. D.

MONTRÉAL, LE 15 MARS 2018

ÉCOLE DE TECHNOLOGIE SUPÉRIEURE
UNIVERSITÉ DU QUÉBEC



David Lemonnier, 2018



Cette licence Creative Commons signifie qu'il est permis de diffuser, d'imprimer ou de sauvegarder sur un autre support une partie ou la totalité de cette oeuvre à condition de mentionner l'auteur, que ces utilisations soient faites à des fins non commerciales et que le contenu de l'oeuvre n'ait pas été modifié.

PRÉSENTATION DU JURY

CETTE THÈSE A ÉTÉ ÉVALUÉE

PAR UN JURY COMPOSÉ DE:

M. Pierre Bélanger, Directeur de Thèse
Génie mécanique, Ecole de Technologie Supérieure

M. Jean-Marc Mac-Thiong, Co-directeur
Département de chirurgie de l'Université de Montréal

Mme. Catherine Laporte, Présidente du Jury
Génie électrique, Ecole de Technologie Supérieure

M. Yvan Petit, membre du jury
Génie mécanique, Ecole de Technologie Supérieure

M. Philippe Micheau, Examineur Externe
Génie mécanique, Université de Sherbrooke

ELLE A FAIT L'OBJET D'UNE SOUTENANCE DEVANT JURY ET PUBLIC

LE 21 FÉVRIER 2018

À L'ÉCOLE DE TECHNOLOGIE SUPÉRIEURE

*A la mémoire de ma défunte mère,
A la mémoire de Rémy Taupin, mon ami,
Vous resterez à jamais dans nos cœurs.*

REMERCIEMENTS

Ce travail de recherche a bénéficié de soutiens, conseils et collaborations qui ont permis son aboutissement. Je tiens en premier lieu à remercier mon directeur de recherche, Pr. Pierre Bélanger et mon co-directeur, Dr. Jean-Marc Mac-Thiong, pour m'avoir offert l'opportunité de travailler sur ce projet. Leur soutien et leurs conseils ont toujours été d'une grande pertinence et ont guidé la progression de ce travail.

Je remercie le Pr. Damien Garcia pour ses conseils et sa disponibilité qui ont été très précieux pour mener à bien cette étude. Merci à Daniel Posada pour son support, et à Boris Chayer pour ses recommandations lors de l'élaboration des fantômes.

Merci au département de génie biomédical de l'hôpital du Sacré-Cœur de Montréal et plus particulièrement à Réjean Painchaud, pour son aide et ses suggestions relatives au dispositif d'imagerie. Je ne saurais oublier Michel Vermeulen pour son support qui a permis aux expérimentations in vivo de se dérouler dans de bonnes conditions, ainsi que le personnel de l'animalerie, Louis Chiocchio, qui prend soin des animaux et les prépare préalablement aux opérations, et surtout Caroline Bouchard, pour sa disponibilité, son soutien et ses conseils, sans qui les expérimentations animales n'auraient jamais pu avoir lieu. De même, un grand merci à Louisane Dupré pour son assistance lors des chirurgies ainsi qu'à l'organisation qui y était associée.

Je remercie également l'ensemble du laboratoire de recherche de l'hôpital du Sacré-Cœur de Montréal pour la bonne humeur générale et l'ambiance de travail agréable, et plus particulièrement à Elisabeth Laroche, Lucien Diotalevi et Calvin Liu pour leur aide apportée lors des expérimentations, parfois de nuit. Merci à Adeline Denis et Francine Rivard pour le support administratif efficace et leur disponibilité. Je tiens également à remercier Guy Rousseau pour m'avoir permis d'utiliser son laboratoire, et sans qui la présente étude n'aurait pas pu voir le jour.

VIII

Enfin, merci à tous mes proches et ma famille pour tout le support inconditionnel tout au long de ces années, ainsi que leur soutien lors des moments plus difficiles. Je remercie plus spécifiquement mon père, qui a toujours été là pour me soutenir et qui est exceptionnel. Je souhaite également la bienvenue au monde à mon neveu Alexis, né au cours de ce travail de recherche.

CARACTÉRISATION DE LA VASCULARISATION DE LA MOELLE ÉPINIÈRE PAR UN ALGORITHME D'ONDES PLANES POUR L'IMAGERIE ULTRASONORE DOPPLER

David LEMONNIER

RÉSUMÉ

Pour les chirurgiens orthopédiques, une des principales difficultés est d'évaluer l'état de la moelle épinière lors de chirurgies. La condition vasculaire est un paramètre représentatif de la fonctionnalité de la moelle et des conditions initiales d'une blessure médullaire. L'imagerie ultrasonore est particulièrement adaptée à une utilisation intra-opératoire. Cependant, les algorithmes présents dans les appareils cliniques actuels ne possèdent pas une résolution spatiale suffisante pour décrire les vaisseaux sanguins de petit diamètre. Une séquence d'imagerie ultrasonore Doppler par ondes planes a été proposée récemment dans la littérature, qui améliore la détection des vaisseaux sanguins, et plus spécifiquement, ceux de petit diamètre. Cette étude vise à adapter cette séquence d'imagerie à la moelle épinière. Les algorithmes d'imagerie par ondes focalisées conventionnel et par ondes planes ont été ajustés en se basant sur une fréquence d'échantillonnage équivalente du signal Doppler, afin d'obtenir un intervalle de vitesses d'écoulement quantifiable semblable. Pour un délai d'émission des ondes identiques, une quantité de données Doppler de l'ordre de 13 fois plus importante est obtenue avec la séquence par ondes planes.

Dans un premier temps, la quantification de paramètres associés à la vascularisation a été réalisée à partir de fantômes représentatifs des vaisseaux médullaires, et les résultats obtenus à partir des deux séquences d'imagerie ont été comparés. En particulier, pour l'imagerie Doppler par ondes planes, les expérimentations menées au cours de ce projet indiquent une amélioration du rapport signal-sur-bruit pouvant atteindre 18 dB, ainsi qu'une estimation plus précise des vitesses et des diamètres de l'écoulement. Pour trois configurations de fantômes différentes, l'écart moyen lors de la quantification des débits en comparaison avec les valeurs théoriques était de 25%, alors que les valeurs étaient presque doublées avec l'algorithme par ondes focalisées. Dans un second temps, l'application de l'imagerie ultrasonore avec l'ajout d'un produit de contraste sur une moelle épinière de cochon in vivo a confirmé ces résultats. Une synchronisation de l'émission des ondes avec le cycle cardiaque a permis de s'affranchir des variations avec ce paramètre. De plus, l'ajout d'un délai entre deux séquences d'émission a conduit d'une part à une destruction plus lente des micro-bulles, et d'autre part laissé le temps au produit de contraste de remplir de nouveau les vaisseaux intra-médullaires. Un plus grand nombre de vaisseaux sanguins était détecté lors de l'application de la séquence d'imagerie Doppler par ondes planes. Plus spécifiquement, les veines et les artères spinales étaient visualisées, ainsi que certains vaisseaux intra-médullaires. L'introduction d'une blessure par lâcher de poids dans le protocole expérimental a par ailleurs permis d'évaluer l'étendue de la région vasculaire endommagée.

L'ensemble des résultats obtenus au cours de ce projet de recherche indique que l'algorithme d'imagerie ultrasonore Doppler par ondes planes apporte une amélioration significative dans la caractérisation de vaisseaux représentatifs de la vascularisation de la moelle épinière et permet de quantifier plus précisément les paramètres associés. Ces observations pourront être plus finement détaillées par l'utilisation de fréquences d'émission des ondes plus élevées ou par l'application d'un algorithme de reconstruction non-linéaire suite à l'injection de produit de contraste. Ces observations suggèrent qu'une séquence d'imagerie ultrasonore Doppler par ondes planes peut être utilisée pour caractériser et quantifier le débit sanguin médullaire. A long terme, une utilisation en salle d'opération pourrait apporter des informations complémentaires aux chirurgiens orthopédiques.

Mots-clés: Ultrasons, Doppler, ondes planes, moelle épinière, fantômes

CHARACTERIZATION OF THE SPINAL CORD VASCULARIZATION WITH A PLANE WAVES DOPPLER ULTRASOUND IMAGING ALGORITHM

David LEMONNIER

ABSTRACT

For orthopedic surgeons, one of the main issues is to evaluate spinal cord condition during surgery. Its vascular condition is a representative parameter of its functional abilities, as well as the initial circumstances of injury. Ultrasound imaging is particularly adapted for an intra-operative use. However the algorithms contained in the current clinical devices do not have enough resolution to describe the blood vessels with very small diameters. This study aims to adapt a Doppler ultrasound plane wave imaging sequence to the spinal cord. The conventional focused wave and plane wave imaging algorithms were adjusted based on an equivalent sampling frequency of the Doppler signal, in order to reach a similar quantifiable flow velocity interval. For the same acquisition time, the amount of Doppler data is about 13 times higher with the plane wave sequence.

Firstly, the quantification of parameters associated with the vascularization was performed using medullar vessel phantoms, and the results obtained from the two imaging sequences were compared. More specifically, for plane wave Doppler imaging, the experiments carried out during this research project showed an improvement of the signal-to-noise ratio that can reach 18 dB, as well as a more precise estimation of the velocities and diameters associated to the flow. For three different phantom configurations, the mean difference in the flow estimates compared to the theoretical flows was 25%, while the values were almost twice the theoretical flow in the images reconstructed from the focused waves algorithm. Secondly, ultrasound imaging combined with the administration of a contrast agent applied on a porcine spinal cord in vivo confirmed the previous results. Synchronization of wave emission with the cardiac cycle prevented variations associated with this parameter. Moreover, the addition of a delay between two emission sequences led to a slower destruction of the contrast agent on the one hand, and on the other hand, allowed it to fill the intra-medullary vessels again. A larger number of blood vessels were detected after the application of the plane wave Doppler imaging sequence. More specifically, spinal veins and arteries were visualized, as well as some intra-medullary vessels. Furthermore, the addition of an injury using a dropped weight enabled evaluation of the extent of the spinal cord damage.

All of the results obtained during this research project show that the plane wave ultrasound Doppler algorithm leads to a significant improvement for the characterization of artificial blood vessels representative of the spinal cord vascularization, and more precisely measures the associated parameters. These conclusions could be more accurately detailed using higher emission frequencies or with the application of a non-linear image reconstruction algorithm following the contrast product administration. The results suggest that a plane wave Doppler ultrasound imaging sequence could be used to characterize and quantify the spinal cord blood flow. In the

long term, a use in the operating room could provide additional information to the surgeons in order to evaluate the spinal cord's vascular condition.

Keywords: Ultrasound, Doppler, plane waves, spinal cord, phantoms

TABLE DES MATIÈRES

	Page
INTRODUCTION	1
CHAPITRE 1 REVUE DE LITTÉRATURE	5
1.1 Anatomie de la moelle épinière	5
1.1.1 Anatomie générale de la moelle et du rachis	5
1.1.2 Vascularisation	9
1.1.2.1 Artères segmentaires	10
1.1.2.2 Artères radiculo-médullaires	11
1.1.2.3 Artère d'Adamkiewicz	13
1.1.2.4 Distribution artérielle péri-médullaire	14
1.1.2.5 Distribution artérielle intramédullaire	17
1.1.2.6 Sens de l'écoulement dans les artères de la moelle épinière	19
1.1.2.7 Réseau veineux	22
1.1.3 Anatomie porcine	26
1.1.3.1 Le rachis porcine	26
1.1.3.2 La moelle épinière porcine	27
1.2 L'imagerie par ultrasons	30
1.2.1 Principes de l'imagerie	30
1.2.2 L'algorithme par ondes focalisées	32
1.2.3 L'imagerie Doppler	35
1.2.3.1 Généralités	35
1.2.3.2 Algorithme de reconstruction	37
1.2.4 Différents modes de l'imagerie Doppler	39
1.2.4.1 Doppler couleur	39
1.2.4.2 Doppler spectral	41
1.2.4.3 Doppler de puissance	41
1.2.5 Quantification	44
1.2.6 Les ondes planes	47
1.2.7 Imagerie ultrasonore de la moelle épinière	51
1.3 Bilan sur la littérature	53
CHAPITRE 2 OBJECTIFS DU PROJET	57
CHAPITRE 3 QUANTIFICATION DE L'IMAGERIE DOPPLER ULTRASONORE PAR ONDES PLANES POUR UNE APPLICATION SUR UN FANTÔME SANS PAROI REPRÉSENTATIF DE LA MOELLE ÉPINIÈRE	59
3.1 Introduction	59
3.2 Méthodes	62

3.2.1	Conception du fantôme	62
3.2.2	Dispositif expérimental	63
3.2.3	Acquisition d'images	64
3.2.4	Algorithmes d'imagerie ultrasonore	66
3.2.5	Traitement du signal et reconstruction des images	68
3.2.6	Quantification	69
3.2.7	Contrôle du diamètre du fil	70
3.3	Résultats	71
3.3.1	Rapport signal-sur-bruit	71
3.3.2	Calcul du diamètre	72
3.3.3	Vitesses moyennes	73
3.4	Discussion	74
3.5	Conclusion	78
CHAPITRE 4 MESURE DE DÉBITS DANS UN FANTÔME À MULTIPLES ÉCOULEMENTS SANS PAROIS PAR L'IMAGERIE ULTRASONORE DOPPLER PAR ONDES PLANES		79
4.1	Introduction	79
4.2	Méthodes	82
4.2.1	Conception des fantômes	82
4.2.2	Dispositif expérimental	84
4.2.3	Traitement des données	86
4.2.4	Contrôle des paramètres	88
4.2.5	Quantification	90
4.3	Résultats	92
4.3.1	Diamètres	92
4.3.2	Débits quantitatifs	92
4.3.3	Distribution de débits	94
4.3.4	Discussion	95
4.3.5	Conclusion	98
CHAPITRE 5 APPLICATION DE L'IMAGERIE ULTRASONORE DOPPLER PAR ONDES PLANES DE LA MOELLE ÉPINIÈRE SUR UN MODÈLE PORCIN IN VIVO		99
5.1	Introduction	99
5.2	Méthodes	103
5.2.1	Les produits de contraste pour l'imagerie ultrasonore Doppler	103
5.2.2	Préparation de l'animal	104
5.2.3	Dispositif expérimental	106
5.2.4	Blessure à la moelle	107
5.2.5	Acquisitions	109
5.3	Résultats	110
5.4	Discussion	114
5.5	Conclusion	117

CHAPITRE 6 DISCUSSION GÉNÉRALE	119
6.1 Contexte du projet	119
6.2 Retour sur les objectifs	120
6.3 Limitations de l'étude	123
6.4 Améliorations possibles et travaux futurs	127
CONCLUSION ET RECOMMANDATIONS	131
BIBLIOGRAPHIE	133

LISTE DES TABLEAUX

		Page
Tableau 1.1	Intervalle de diamètres pour différents vaisseaux de la moelle épinière chez l'homme. Table adaptée de Suh & Alexander (1939)	12
Tableau 1.2	Nombre d'artères radiculo-médullaires, et diamètres des artères radiculo-médullaires et de l'ASA en relation avec la région vertébrale. Table adaptée de Suh & Alexander (1939)	16
Tableau 1.3	Liste des études apportant une quantification des vitesses de vaisseaux de la moelle épinière	17
Tableau 1.4	Nombre de vertèbres humaines et porcines par région vertébrale. Table adaptée de Cliche (2014)	27
Tableau 3.1	Densité ρ , vitesse du son c et impédance acoustique Z d'échantillons test. Une bonne correspondance a été obtenue avec la densité de l'eau de 1000 kg/m^3 (écart de 1,9%). Comme de légers écarts ont été obtenus avec la vitesse du son dans l'eau de 1480 m/s (2,7%), la valeur moyenne de 1441 m/s a été utilisée pour les calculs	65
Tableau 3.2	Diamètres utilisés pour les fantômes Doppler et débits correspondants, afin d'obtenir une vitesse moyenne théorique de 10 cm/s dans chaque situation	65
Tableau 3.3	Paramètres des algorithmes d'imagerie Doppler par ondes planes et par ondes focalisées appliqués à la moelle épinière	66
Tableau 3.4	Comparaison entre les diamètres attendus et les diamètres réels des fils. L'écart maximum est de $0,015 \text{ mm}$ (3%) pour un diamètre attendu de $0,50 \text{ mm}$	71
Tableau 4.1	Configurations de fantômes utilisées dans cette étude. Les valeurs indiquées correspondent au diamètre des fils numérotés dans la figure 4.1. Le BMF circule dans le même sens dans les quatre vaisseaux des configurations 1 et 3. Avec la configuration 2, le BMF dans les vaisseaux de $0,7 \text{ mm}$ s'écoule dans un sens opposé en comparaison avec le BMF dans les vaisseaux de $0,6 \text{ mm}$	84
Tableau 4.2	Diamètre moyen pour chacun des vaisseaux dans les 3 différentes configurations de fantômes. Les valeurs sont données en mm, et l'écart-type est écrit entre parenthèses	93

Tableau 4.3	Débits moyens calculés à partir de 10 images reconstruites pour chacune des trois différentes configurations de fantômes et pour les deux algorithmes d'imagerie. Les valeurs sont données en mL/min, et les écarts-types sont écrits entre parenthèses.....	94
-------------	--	----

LISTE DES FIGURES

	Page
Figure 1.1	Nombre et catégories de vertèbres chez l'homme. Image adaptée de Drake <i>et al.</i> (2014)..... 7
Figure 1.2	Anatomie et principaux constituants d'une vertèbre standard. Image adaptée de Drake <i>et al.</i> (2014)..... 7
Figure 1.3	Connexions nerveuses de la moelle épinière en fonction de la hauteur vertébrale. C : niveau cervical, T : niveau thoracique, L : niveau lombaire, S : niveau sacral. Image tirée de Marieb (2005)..... 9
Figure 1.4	Vascularisation artérielle intramédullaire (A) et péri-médullaire (B). Image adaptée de Martirosyan <i>et al.</i> (2011) 10
Figure 1.5	Bifurcation artérielle lors de la connexion d'une artère radiculo-médullaire antérieure avec l'ASA. Image tirée de Rodriguez-Baeza <i>et al.</i> (1991) 12
Figure 1.6	Répartition latérale de la position de l'artère d'Adamkiewicz chez l'homme. Image tirée de Uotani <i>et al.</i> (2008) 13
Figure 1.7	Fréquence de la position vertébrale de l'artère d'Adamkiewicz. Image tirée de Boll <i>et al.</i> (2006) 14
Figure 1.8	Duplication mono-latérale de l'artère d'Adamkiewicz (astérisques) issue d'une même artère segmentaire (A) ou de deux artères segmentaires (B), et duplication bilatérale (C). Image adaptée de Boll <i>et al.</i> (2006)..... 15
Figure 1.9	Angle formé par les artères centrales avec l'ASA aux niveaux cervical (A), thoracique (B) et lombaire (C). Image adaptée de Herren & Alexander (1939) 19
Figure 1.10	Vascularisation intra-médullaire des matières grise et blanche. Image tirée de Parke (2004) 20
Figure 1.11	Sens de l'écoulement dans l'artère spinale antérieure. Image tirée de Fazio & Agnoli (1970) 21
Figure 1.12	Sinuosité de la veine antérieure (A) et postérieure (B). Image adaptée de Thron & Mull (2004)..... 23

Figure 1.13	Important axe veineux central reliant les deux veines spinales. Image tirée de Thron & Mull (2004).....	25
Figure 1.14	Organisation médullaire veineuse péri-médullaire et intra-médullaire. Image tirée de Herren & Alexander (1939)	25
Figure 1.15	Tronc commun pour les artères segmentaires porcines. Image tirée de Strauch <i>et al.</i> (2007)	28
Figure 1.16	Diamètre de l'ASA de cochons Yorkshire de 25 kg à différentes positions vertébrales, avant et après occlusion des artères segmentaires. Image tirée de Etz <i>et al.</i> (2011a)	29
Figure 1.17	Séquence d'imagerie ultrasonore focalisée. Image tirée de Dort (2013)	31
Figure 1.18	Variables utilisées pour le calcul du nombre F dans le cadre d'une imagerie ultrasonore par ondes focalisées. Le nombre F est le rapport entre la profondeur de focalisation et l'ouverture des éléments de la sonde pour une émission	33
Figure 1.19	Signal RF issu d'une acquisition d'imagerie par ultrasons	34
Figure 1.20	Principe de reconstruction de la méthode DaS (émission d'ondes planes). L'image est reconstruite par colonnes successives jusqu'à ce que l'image soit complète. Image tirée de Montaldo <i>et al.</i> (2009)	35
Figure 1.21	Démodulation des données RF. Le signal initial (A) est centré à la fréquence 0 Hz (B). Les étapes de filtrage (C) et de décimation (D) sont ensuite appliquées. Image adaptée de Kirkhorn (1999).....	38
Figure 1.22	Artère carotidienne commune (en rouge) et veine jugulaire (en bleu) observées à l'aide du mode Doppler de couleur. Image tirée de Kabbani <i>et al.</i> (2017)	41
Figure 1.23	Image en mode Doppler spectral d'une artère fémorale. Image tirée de Hoskins (1999)	42
Figure 1.24	Image en mode Doppler de puissance d'un testicule de souris. Image tirée de Pinter & Lacefield (2009)	43
Figure 1.25	Image en mode B-flow d'une artère carotidienne. Image tirée de Henri & Tranquart (2000)	47
Figure 1.26	Division de l'image acquise par la séquence Doppler focalisée en plusieurs ensembles. Image tirée de Dort (2013).....	48

Figure 1.27	Reconstruction d'une image en mode B à partir de l'imagerie focalisée et de l'imagerie par ondes planes, pour 3 quantités d'angles différentes. Image tirée de Tanter & Fink (2014)	49
Figure 1.28	Comparaison du SNR entre des images en mode B reconstruites par les algorithmes d'ondes focalisées et d'ondes planes. Image tirée de Bercoff <i>et al.</i> (2011)	50
Figure 1.29	Images acquises à partir du mode Doppler de puissance sur un cerveau de rat, à l'aide de l'algorithme par ondes focalisées (A) et de l'algorithme par ondes planes (B). Avec les ondes planes, l'image est moins bruitée et plus de vaisseaux sont identifiables Image adaptée de Macé <i>et al.</i> (2013)	52
Figure 1.30	Application d'une imagerie ultrasonore Doppler de puissance sur une moelle épinière de rat à très hautes fréquences. Image tirée de Soubeyrand <i>et al.</i> (2014)	54
Figure 1.31	Application d'une imagerie ultrasonore Doppler de couleur sur un modèle porcin suite à l'injection d'un produit de contraste. Image tirée de Huang <i>et al.</i> (2013)	54
Figure 3.1	Description schématique de la conception du fantôme. L'angle entre l'écoulement et l'orientation de la sonde est d'environ 25°. Le BMF entre dans le fantôme par un guide et en sort par un second guide de l'autre côté après s'être écoulé à l'intérieur du TMM dans un cylindre sans paroi.....	64
Figure 3.2	Exemple de calcul de ROI pour une image reconstruite. Le pixel de valeur maximum a été sélectionné manuellement. Ensuite, les voisins dont l'amplitude était supérieure à -6 dB de la valeur maximum ont été sélectionnés par un processus itératif jusqu'à ce qu'il n'y ait plus de pixels répondant à ce critère. L'axe X représente l'axe formé par les éléments du transducteur, et l'axe Z correspond à la profondeur de l'image	70
Figure 3.3	Image d'un fil acquise à partir d'un microscope LASER confocal. Les défauts présents sur sa surface sont considérés négligeables	72
Figure 3.4	SNR pour les différents diamètres de vaisseaux calculés à partir des algorithmes par ondes focalisées (rouge) et par ondes planes (bleu)	73
Figure 3.5	Images reconstruites à partir d'un algorithme par ondes planes (A) et par ondes focalisées (B), pour des conditions expérimentales similaires. Ces images ont été centrées sur le signal provenant	

	de l'écoulement et coupées depuis les images complètes initiales respectives, qui possédaient un même nombre de pixels. Pour les images de cette figure, le diamètre de l'écoulement était de 0,6 mm.....	74
Figure 3.6	Diamètres calculés à partir des images reconstruites et comparés avec le diamètre théorique, à partir des séquences par ondes planes (bleu) et par ondes focalisées (rouge). La droite grise représente une situation où les diamètres calculé et réel sont identiques.....	75
Figure 3.7	Vitesses moyennes calculées pour chaque fantôme avec les deux algorithmes. la vitesse moyenne théorique dans les fantômes est de 10 cm/s	75
Figure 4.1	Principe de la conception du fantôme, selon une vue globale (A) et dans un plan transverse (B) pour trois différentes configurations. A l'intérieur des cercles, les croix et les points représentent le fluide circulant dans deux directions opposées	83
Figure 4.2	Dispositif expérimental. A : BMF, B : pompe, C : adaptateur, D : manifold, E : valves, F : fantôme, G : transducteur, relié au système d'acquisition. Avec la seconde configuration de fantôme décrite dans la table 4.1, les connexions avec le fantôme diffèrent légèrement avec deux tubes collés aux guides de chaque côté	86
Figure 4.3	Acquisitions par microscopie LASER de fils de diamètre théorique 0,6 mm. L'impact des défauts, tels qu'indiqué par une flèche dans la figure, sur le diamètre réel des vaisseaux à l'intérieur des fantômes est estimé négligeable.....	89
Figure 4.4	Reconstructions d'images Doppler de puissance à partir des algorithmes d'imagerie par ondes planes (A) et par ondes focalisées (B) avec des conditions expérimentales identiques, incluant la distribution du débit	93
Figure 4.5	Distribution de débit calculée à partir des images reconstruites (I dans la figure) comparée à la distribution calculée à partir du BMF récolté dans les contenants (C dans la figure), pour les trois distributions de débits étudiées. Les expérimentations ont été réalisées avec la séquence d'imagerie par ondes planes et un fantôme contenant deux vaisseaux de 0,6 mm de diamètre et deux vaisseaux de 0,7 mm de diamètre, avec un écoulement dans un sens identique. Les résultats sont donnés en pourcentage	95

Figure 5.1	Approche chirurgicale réalisée sur le cochon préalablement aux expérimentations. Une laminectomie a été effectuée entre les niveaux T10 et T12	105
Figure 5.2	Récapitulatif du dispositif expérimental pour l'imagerie porcine in vivo de la moelle épinière	107
Figure 5.3	Positions dans le cycle cardiaque utilisées pour le déclenchement des séquences d'imagerie. Le pic R (position 1) correspond au début de l'étape de systole, et la seconde position atteinte 300 ms après correspond au début de l'étape de diastole	108
Figure 5.4	Dispositif expérimental permettant de provoquer une blessure par lâcher de poids	109
Figure 5.5	Schéma récapitulatif des principaux vaisseaux sanguins proches ou à l'intérieur de la moelle épinière. 1 : veine lombaire, 2 : veine centrale, 3 : ASP, 4 : ASA et veine spinale antérieure, 5 : veine spinale postérieure, 6 : veines radiculo-médullaires. Image adaptée de Hassan (2013).....	112
Figure 5.6	Images reconstruites à partir des séquences par ondes focalisées (A) et par ondes planes (B), préalablement à l'injection de produit de contraste. 1 : veine lombaire	112
Figure 5.7	Images reconstruites à partir des séquences par ondes focalisées (A) et par ondes planes (B), acquises peu après l'injection de produit de contraste. Pour l'image obtenue à partir des émissions par ondes focalisées, le seuil de détection Doppler a dû être réduit afin de visualiser le signal central (2), ce qui implique une présence plus importante de bruit. 1 : veine lombaire, 2 : veine centrale, 3 : ASP, 4 : ASA	113
Figure 5.8	Images reconstruites à partir de la séquence par ondes planes, suite à l'introduction d'une blessure médullaire, sur le site de la lésion (A) et à 1 cm dans une direction craniale (B), acquises peu après l'injection de produit de contraste. 1 : veine lombaire, 2 : veine centrale, 3 : ASP, 4 : ASA et veine spinale antérieure, 5 : veine spinale postérieure, 6 : veines radiculo-médullaires. D'autres vaisseaux intra-médullaires sont visibles au sein de l'image B	113
Figure 5.9	Spécimen de moelle épinière extrait à une position craniale adjacente au site de la blessure	114

LISTE DES ABRÉVIATIONS, SIGLES ET ACRONYMES

ASA	Artère Spinale Antérieure
ASP	Artère Spinale Postérieure
BMF	Blood Mimicking Fluid (Fluide représentatif du sang)
DaS	Delay and Sum (Délai et somme)
EDTA	Ethylène Diamine Tétra-Acétique
FDA	Food and Drug Administration
IQ	In phase and Quadrature signals (Signaux en phase et en quadrature de phase)
IRM	Imagerie par Résonance Magnétique
LASER	Light Amplification by Stimulated Emission of Radiation (Amplification de lumière par émission stimulée de radiations)
LCR	Liquide Céphalo-Rachidien
PRF	Pulse Repetition Frequency (Fréquence de répétition des impulsions)
RA	Résolution Axiale
RF	Radiofréquences
ROI	Region Of Interest (Région d'intérêt)
SCBF	Spinal Cord Blood Flow (Débit sanguin de la moelle épinière)
SCI	Spinal Cord Injury (Blessure à la moelle épinière)
SNR	Signal-to-Noise Ratio (Rapport signal sur bruit)
TGC	Time Gain Compensation (Compensation adaptative de gain)
TMM	Tissue Mimicking Material (Matériau représentatif des tissus biologiques)

LISTE DES SYMBOLES ET UNITÉS DE MESURE

μm	Micromètre
mm	Millimètre
cm	Centimètre
ms	Milliseconde
μs	Microseconde
cm/s	Centimètre par seconde
m/s	Mètre par seconde
°	Angle en degrés
°C	Degrés Celsius
kg	Kilogramme
kg/m ³	Kilogramme par mètre cube
mg/kg	Milligramme par kilogramme
g	Gramme
Hz	Hertz
kHz	Kilohertz
MHz	Mégahertz
dB	Décibel
kPa	Kilopascal
MRayl	Mégarayleigh
mL	Millilitre
mL/min	Millilitre par minute
L/min	Litre par minute

INTRODUCTION

La moelle épinière est un organe parcourant le corps des vertébrés, et est contenue dans le canal rachidien au cœur des vertèbres. Elle rassemble les connexions nerveuses du corps. Les informations électriques générées par un événement externe, généralement sensitif ou moteur, parviennent à la moelle épinière et sont ensuite transmises et traitées par le cerveau. Par conséquent, une altération dans sa composition ou dans sa structure peut provoquer des dommages particulièrement importants et parfois irréversibles qui peuvent s'étendre d'un déficit moteur partiel à une tétraplégie sévère, ce qui conduit à un bouleversement de la vie quotidienne. Pour l'Amérique du Nord, on évalue à 40 le nombre de blessés médullaires par million d'habitants. Si cette valeur reste constante pour les Etats-Unis (Lee *et al.*, 2014) , elle est en augmentation pour le Canada (Pickett *et al.*, 2006). Ce chiffre est particulièrement élevé par rapport au reste du monde, en particulier en comparaison avec les chiffres des pays en voie de développement (Rahimi-Movaghar *et al.*, 2013), principalement en raison d'un plus grand nombre de blessures associées aux transports. Par ailleurs, le coût moyen par patient qui y est associé est très élevé et varie considérablement selon la blessure, s'étendant de 347 896 \$ par année pour un déficit moteur partiel à 1 065 980 \$ par année pour une forte tétraplégie, en 2016 aux Etats-Unis et pour la première année (National spinal cord injury statistical center, 2016b), ce qui est en augmentation par rapport à 2015 (National spinal cord injury statistical center, 2016a). Pour l'Amérique du Nord, les accidents lors de transports motorisés constituent la principale source de blessures à la moelle épinière, avec une incidence de 47%, suivi par les chutes (20%) (Lee *et al.*, 2014). Au Canada, la population âgée de 15 à 29 ans est principalement touchée pour des blessures traumatiques, alors que pour des blessures non-traumatiques, il s'agit majoritairement de la population âgée de 55 à 85 ans (Noonan *et al.*, 2012).

Le traitement consiste généralement en une chirurgie de décompression de la moelle épinière et de stabilisation des vertèbres endommagées, suivie d'une période d'hospitalisation et de réadaptation. Parallèlement, la géométrie initiale de la moelle peut être restaurée dans le cas

d'une simple compression. Une imagerie appliquée à la moelle épinière permet d'évaluer la position précise d'un traumatisme, ainsi que ses implications sur le canal central, la moelle et les racines nerveuses. Généralement, le bon déroulement d'une opération peut être réalisé à l'aide un suivi per-opératoire qui peut par conséquent éviter la nécessité d'opérations supplémentaires dans certains cas. La localisation intra-opératoire de l'alimentation sanguine à la moelle épinière, et plus spécifiquement de l'artère radiculaire d'Adamkiewicz, permet de préserver cette artère et de réduire le risque d'ischémie, et donc les conséquences post-opératoires pour le patient. Par ailleurs, l'observation de la vascularisation médullaire offrirait un suivi de la fonctionnalité de la perfusion lors de l'administration de médicaments et permettrait de préciser un pronostic de récupération.

Différentes modalités d'imagerie peuvent être utilisées afin d'obtenir des informations sur l'état de la moelle épinière. Chacune de ces modalités possède des avantages et des limitations spécifiques. L'imagerie par résonance magnétique (IRM) est actuellement la plus utilisée, cependant les ultrasons ont l'avantage d'être portatifs permettant une utilisation en salle d'opération. Leur capacité à fournir une imagerie en temps réel donne accès à une observation dynamique des tissus permettant d'évaluer la condition fonctionnelle du volume observé et d'adapter la chirurgie si nécessaire. Par ailleurs, en complément d'images en niveaux de gris identifiant des repères anatomiques, le mode Doppler peut être utilisé afin de suivre la perfusion en temps réel et de quantifier la vitesse de l'écoulement. Le débit sanguin peut également être évalué au sein d'artères spécifiques et l'imagerie ultrasonore offre une alternative aux autres modalités invasives actuellement disponibles et utilisées, telles que les techniques à base de rayonnements ionisants ou de microsphères radioactives. De manière générale, l'écoulement sanguin suit une chronologie spécifique à la suite d'une blessure médullaire, et plusieurs observations liant les conditions du traumatisme avec des variations vasculaires ont été mises à jour dans la littérature, indiquant qu'une caractérisation de la vascularisation médullaire peut apporter des informations utiles lors d'expérimentations (Martirosyan *et al.*, 2011).

Cependant, les algorithmes à base d'ondes focalisées inclus dans le matériel clinique actuel ne donnent pas accès à une résolution spatiale suffisante afin de distinguer les petits vaisseaux de la moelle épinière, de diamètre inférieur au millimètre chez l'homme. Une alternative initialement appliquée sur un cerveau de rat (Macé *et al.*, 2013) a récemment été proposée, par l'utilisation d'ondes planes en remplacement des ondes focalisées. Cette séquence d'imagerie permet de propager une quantité d'énergie plus importante dans le milieu pour une unique émission couvrant la totalité de l'image reconstruite, et conduit par conséquent à une qualité d'image accrue pour un délai d'émission des ondes identique. Cet algorithme semble donc être particulièrement adapté dans le cadre d'une imagerie médullaire. Par ailleurs, les avantages relatifs à cette application n'ont pas été rapportés et quantifiés.

Des outils spécifiques, appelés fantômes, sont généralement utilisés pour quantifier l'efficacité d'une modalité d'imagerie, ou de s'assurer que son fonctionnement suit les prévisions, sans utiliser d'organisme vivant. Dans le cadre de l'imagerie Doppler par ultrasons, différents principes de conception sont proposés dans le commerce, complétés par d'autres solutions publiées dans la littérature pour des utilisations spécifiques. Cependant, les conditions associées à la moelle épinière, plus spécifiquement les faibles diamètres mis en jeu et les vitesses sanguines particulièrement élevées, ne permettent pas leur utilisation.

L'objectif de cette étude est d'appliquer l'imagerie ultrasonore Doppler par ondes planes sur un modèle de moelle épinière, et d'en quantifier les performances en comparaison de l'algorithme focalisé que l'on peut retrouver dans les outils cliniques actuels. Pour cela, un fantôme doit être conçu spécifiquement pour répondre à l'ensemble des caractéristiques et à l'environnement de la moelle épinière, afin de pouvoir projeter les résultats obtenus à une application *in vivo*. En complément de l'évaluation des débits et des vitesses de l'écoulement étudié, il permettra de comparer les algorithmes d'ondes planes et d'ondes focalisées et d'en quantifier la précision.

L'étape suivante consiste à utiliser cette séquence d'ondes planes pour observer les variations vasculaires à la suite d'une blessure contrôlée sur un grand animal.

Ce rapport est divisé en six chapitres. En premier lieu, un bilan des connaissances actuelles sur l'anatomie de la moelle épinière et sur le principe de l'imagerie ultrasonore, avec une attention particulière pour les ondes planes, sera présenté. Il sera suivi par une description des objectifs de ce projet de recherche. Le troisième chapitre décrira une étude destinée à quantifier les images obtenues à l'aide des ondes planes en comparaison avec des ondes focalisées dans des conditions représentatives de la moelle épinière, et sera suivi par la caractérisation de plusieurs écoulements au sein d'un même fantôme et donc d'une même image. Le chapitre suivant détaille l'application de la méthode sur un grand animal (cochon). Enfin, une discussion générale du projet et des résultats obtenus aura lieu dans un sixième chapitre.

CHAPITRE 1

REVUE DE LITTÉRATURE

Ce chapitre présente une revue actuelle des connaissances pour les différents thèmes qui seront abordés tout au long de cette thèse. Trois principales sections seront identifiées. Dans un premier temps, une description anatomique de la moelle épinière détaillera ses fonctions biologiques et s'attardera plus spécifiquement sur l'organisation de sa vascularisation artérielle et veineuse. Le cas particulier du modèle porcin sera également étudié en mettant en évidence ses particularités en comparaison de l'anatomie humaine. Dans la seconde section, nous reviendrons sur les principes de l'imagerie ultrasonore, le mode Doppler et le concept d'émission d'ondes planes. D'autres modalités de quantification des débits sanguins seront revues, ainsi que les applications générales existantes sur la moelle épinière. Enfin une discussion générale clôturera le chapitre.

1.1 Anatomie de la moelle épinière

Cette section présente, sauf précision spécifique, les informations relatives à la moelle épinière humaine. Une brève revue concernant la moelle épinière et le rachis porcin, qui sera utilisé comme modèle dans une partie de ce rapport, est également présentée.

1.1.1 Anatomie générale de la moelle et du rachis

Le rachis ou colonne vertébrale est une structure osseuse formée d'un empilement de vertèbres et constitue l'axe central autour duquel s'articule le corps des vertébrés. Ses principales fonctions sont d'assurer un support physique à l'ensemble du corps, ainsi que de contrôler et limiter les mouvements de compression et de rotation. De plus, la rigidité de la structure apporte une protection efficace à la moelle épinière, tissu mou particulièrement sensible à des compressions résultant de l'application de forces externes.

Chez l'homme, on répertorie 33 vertèbres réparties en 5 catégories (Figure 1.1). Bien que chaque catégorie présente des spécificités structurelles propres à sa fonction, ainsi que des variations au sein d'une même catégorie (Zhou *et al.* (2000), Datir & Mitra (2004), Singh *et al.* (2011)) une géométrie générale (à l'exception des deux premières vertèbres cervicales (Goldberg & Kershah, 2010)) peut être identifiée comme présenté sur la Figure 1.2. Le corps vertébral assure une structure solide sur la face antérieure, et la face postérieure est composée de lames et d'un processus épineux situé à environ 2 cm sous la surface de la peau, bien que cette valeur varie grandement avec la corpulence et le niveau vertébral (Brinkley & Masters, 1967). Une cavité se présente au centre, et constitue le canal rachidien ou canal vertébral par la superposition de l'ensemble des vertèbres. De dimensions antéropostérieure et médio-latérale variables selon la hauteur vertébrale (Singh *et al.* (2011), Tan *et al.* (2004), Porter *et al.* (1978), Fradet *et al.* (2014)), son rôle est de contenir la moelle épinière. Dommissse (1974) précise que la dimension transversale est liée à l'importance de la perfusion dans le niveau vertébral correspondant. Par ailleurs, l'ensemble des ligaments, tendons et muscles alentour contribuent à la stabilité de l'ensemble. Les vertèbres sont séparées entre elles par un disque intervertébral, composé d'un noyau gélatineux et d'un anneau fibreux. Il contribue essentiellement à l'amortissement des chocs sur le rachis et à sa mobilité.

Le prolongement du bulbe rachidien, contenu dans le canal rachidien, se prolonge généralement jusqu'au niveau de la première vertèbre lombaire chez l'homme adulte (Saifuddin *et al.*, 1998), où le cône médullaire se divise et forme la queue de cheval ou cauda equina, pour constituer la moelle épinière. Sa longueur est d'environ 40 cm (McCotter (1915), Boonpirak & Apinhasmit (1994), Goto & Otsuka (1997)), et sa longueur médio-latérale est plus importante que la longueur antéro-postérieure (Ko *et al.*, 2004), formant une ellipse de diamètres moyens respectifs de 8 mm et 7 mm. La section cervicale est la plus importante (Barson & Sands (1977), Kameyama *et al.* (1996), Ko *et al.* (2004)). La forme de la moelle épinière ainsi que ses composantes (matières grise et blanche) est également variable selon la hauteur vertébrale, mais bien que les dimensions varient entre les individus, les proportions semblent être conservées (Kameyama *et al.*, 1996).

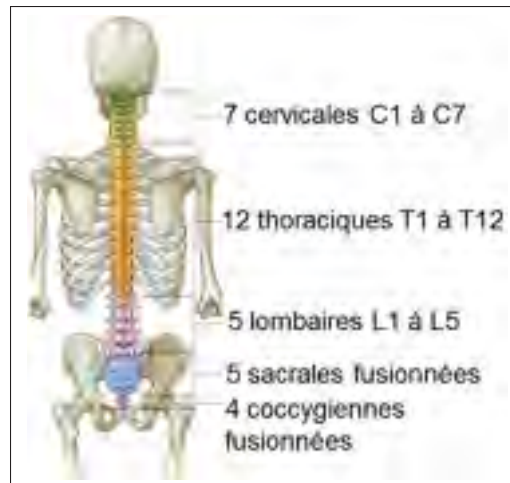

Figure 1.1 Nombre et catégories de vertèbres chez l'homme. Image adaptée de Drake *et al.* (2014)

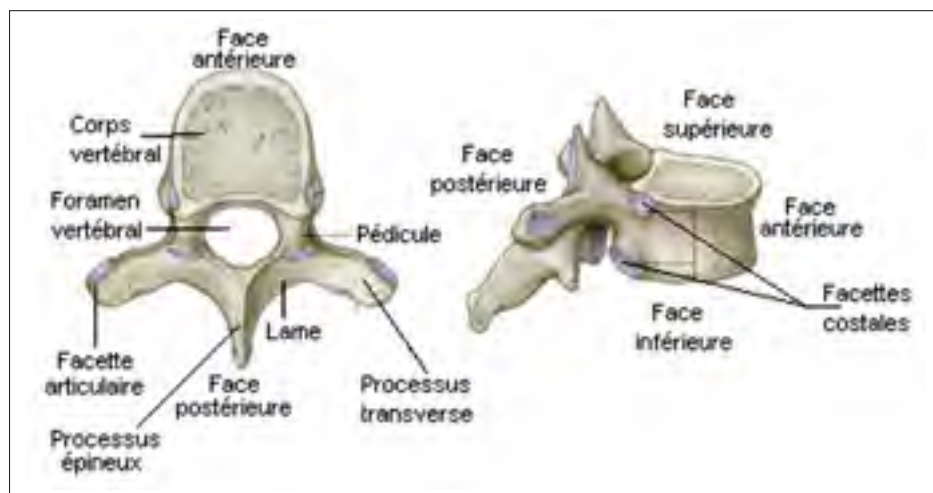


Figure 1.2 Anatomie et principaux constituants d'une vertèbre standard. Image adaptée de Drake *et al.* (2014)

Trois membranes enveloppent et protègent la moelle épinière. La pie-mère est directement au contact du tissu nerveux, la majorité des vaisseaux sanguins circulent à sa surface afin de lui apporter les nutriments nécessaires et ainsi assurer sa fonctionnalité. Elle est successivement liée par des ligaments à l'arachnoïde et à la dure-mère, et l'ensemble est également protégé par l'espace épidual qui le sépare des vertèbres. Le volume délimité par la pie-mère et l'arach-

noïde, ou espace subarachnoïdien, est constitué de liquide céphalo-rachidien (LCR), dont la fonction est d'une part d'amortir physiquement les chocs qui pourraient être appliqués à la moelle épinière, et d'autre part de participer au transfert et à l'élimination de molécules associées au fonctionnement des tissus. Un rôle similaire est rempli par le canal épendymaire également composé de LCR parcourant toute la longueur de la moelle en son centre. Les échanges avec le tissu nerveux ainsi que la mise en mouvement du LCR sont réalisés par l'intermédiaire d'épendymocytes.

Connectée à l'encéphale, la principale fonction de la moelle épinière est de transmettre et recevoir des signaux provenant des terminaisons nerveuses présentes dans l'ensemble du corps, par l'intermédiaire de neurones (estimés à un nombre de 100 millions). L'ensemble des terminaisons nerveuses du corps se regroupent au sein de nerfs spinaux reliés à la moelle épinière, de chaque côté de la moelle sur son axe médio-latéral. Chez l'homme, on compte une paire de nerfs spinaux par niveau vertébral, pour un total de 31 paires. Globalement, la section cervicale de la moelle épinière commande les membres supérieurs du corps, la section lombaire (cône médullaire et queue de cheval) est connectée aux membres inférieurs, et la section thoracique est reliée au tronc ainsi que partiellement au niveau des membres supérieurs (Figure 1.3). Pour chacun des nerfs spinaux, on compte deux racines, une sur la face antérieure (motrice) et l'autre sur la face postérieure (sensorielle) de la moelle. Cette structure nerveuse est complétée par la présence d'un ganglion spinal sur chaque racine dorsale, qui renferme les corps cellulaires des neurones associés aux signaux sensoriels.

On retrouve au centre de la moelle épinière la matière grise, qui se présente sous la forme d'un papillon sur une coupe transverse, contenant principalement les corps cellulaires des neurones et leurs dendrites. Le rôle fonctionnel des différentes régions de la matière grise dépend à la fois de la position vertébrale (Figure 1.3) et de la position sur un plan transversal de la moelle. La matière blanche, quant à elle, contient les axones des neurones et sert à relier différentes régions de la matière grise, en particulier entre la moelle épinière et l'encéphale, et doit son nom à la coloration due à la myéline entourant les axones. On y trouve les mêmes cellules gliales que dans la matière grise. Les axones liés aux fonctions motrices prennent leur origine

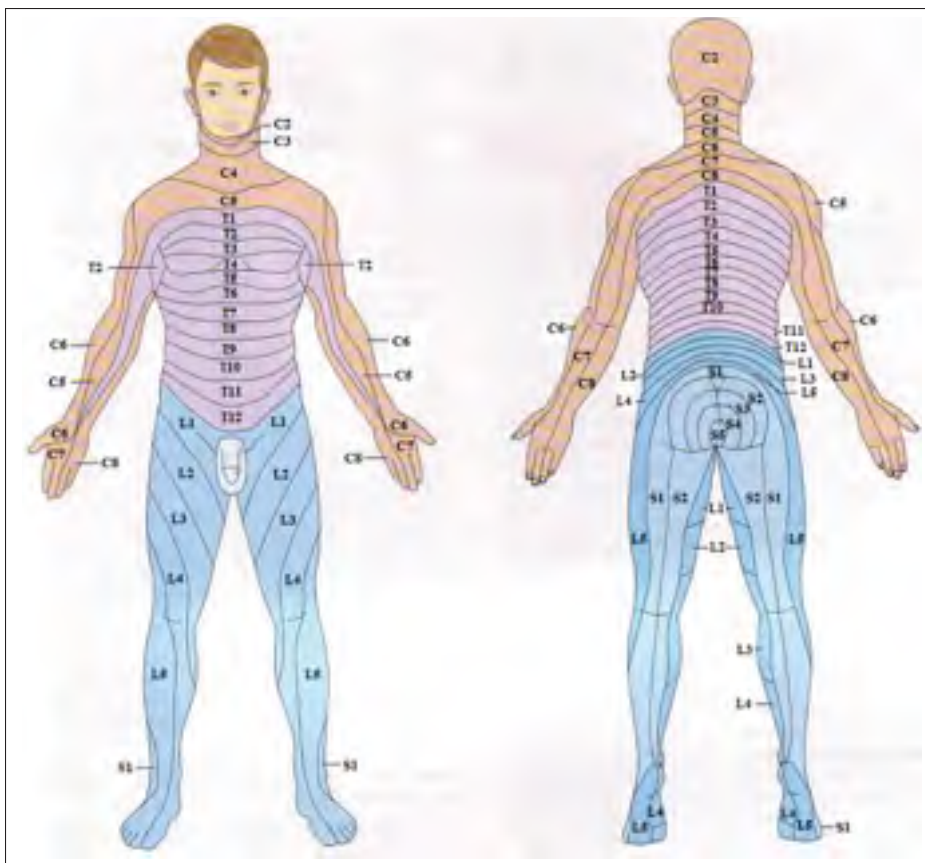


Figure 1.3 Connexions nerveuses de la moelle épinière en fonction de la hauteur vertébrale. C : niveau cervical, T : niveau thoracique, L : niveau lombaire, S : niveau sacral. Image tirée de Marieb (2005)

au sein de l'encéphale et ciblent une extrémité nerveuse du corps. Par conséquent, il s'agit de voies motrices descendantes dans la moelle épinière. A l'inverse, les voies sensorielles trouvent leur origine à une extrémité nerveuse du corps pour se propager vers l'encéphale, il s'agit donc de voies ascendantes.

1.1.2 Vascularisation

Afin d'assurer les nombreuses fonctionnalités apportées par la moelle épinière, un réseau vasculaire dense est requis sur toute sa longueur, dont la géométrie et la densité locales sont évalués comme étant dirigées par les besoins métaboliques minimum des régions vascularisées. La ter-

minologie des vaisseaux la plus couramment utilisée dans la littérature sera utilisée dans cette thèse, cependant il est possible de trouver de nombreuses autres appellations (Amato & Stolf, 2015). On peut distinguer deux grandes catégories de vaisseaux, sur un plan transverse au sein de la moelle épinière d'une part, et d'autre part un réseau parcourant la moelle sur sa longueur et relié aux autres vaisseaux extra-médullaires (Figure 1.4). Les artères et les veines sont situés dans l'espace subarachnoïdien. Dans le cas des artères centrales pénétrant la moelle épinière, elles sont accompagnées de la pie-mère et de l'arachnoïde jusque dans la substance grise (Woollam *et al.*, 1958).

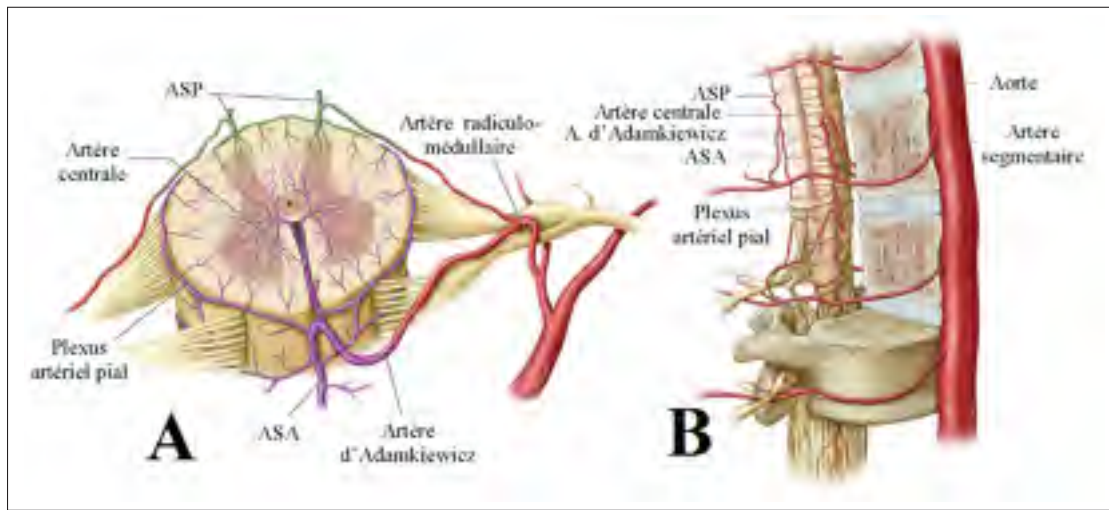


Figure 1.4 Vascularisation artérielle intramédullaire (A) et péri-médullaire (B).
Image adaptée de Martirosyan *et al.* (2011)

1.1.2.1 Artères segmentaires

Pour chaque niveau intervertébral, une paire d'artères segmentaires est issue de l'aorte pour les niveaux lombaire et thoracique, des artères vertébrales pour le niveau cervical, et des artères sacrales latérales pour le niveau sacral (Dommissé, 1974). On retrouve un total de 21 paires d'artères segmentaires au niveau thoraco-lombaire (Gao *et al.*, 2013). Leur diamètre moyen au niveau thoraco-lombaire est de 2,7 mm (Alleyne *et al.*, 1998) mais dépend du niveau vertébral et peut différer entre les artères d'une même paire. Elles poursuivent leur trajet autour

du corps vertébral d'où elles donnent lieu à quelques embranchements. On retrouve également des anastomoses entre deux artères segmentaires successives, le long du corps vertébral et du disque intervertébral (Gao *et al.*, 2013). Les vitesses sanguines au sein de ces artères avoisinent 12 cm/s (Shibata *et al.*, 2001).

1.1.2.2 Artères radiculo-médullaires

Issues des artères segmentaires, les artères radiculaires sont destinées à la vascularisation de la moelle épinière. Toutes ne contribuent pas à l'alimentation vasculaire de la moelle épinière et peuvent être en contrepartie destinées aux racines nerveuses et aux espaces péri-médullaires (Greathouse *et al.* (2001), Martirosyan *et al.* (2011)). Elles se divisent en branches antérieures alimentant l'artère spinale antérieure (ASA), et en branches postérieures reliées aux artères spinales postérieures (ASP), après avoir respectivement parcouru une racine nerveuse antérieure ou postérieure. Le diamètre des artères radiculo-médullaires est très variable selon le niveau vertébral et les individus, et peut s'étendre de 34 μm à 1122 μm (Bosmia *et al.*, 2015). Les artères postérieures sont généralement de plus petit diamètre mais présentent également des dimensions plus homogènes.

Les artères radiculo-médullaires antérieures s'anastomosent avec l'artère spinale antérieure (ASA), à l'aide d'une branche ascendante et d'une branche descendante, reconnaissable par son importante bifurcation spécifique à l'exception des branches dans les segments thoraciques (de Haan *et al.*, 1999) (Figure 1.5). On peut noter que la distance très importante entre les anastomoses au niveau thoracique rend la moelle épinière plus vulnérable à une ischémie à ce niveau. Leur diamètre est équivalent sur l'ensemble de la longueur de la moelle épinière, à l'exception de sa section caudale où la branche descendante a un diamètre plus important, et varie entre 0,2 mm et 1,2 mm (Suh & Alexander (1939), Romanes (1965)) (tableau 1.1). Il existe une brusque bifurcation avec les ASP similaire à celle qui est observée avec les artères radiculo-médullaires antérieures (Bosmia *et al.*, 2015), avec un angle moins prononcé (Gao *et al.*, 2013). Les artères radiculo-médullaires postérieures sont de plus petit diamètre, s'étendant de 0,2 mm à 0,5 mm (Martirosyan *et al.*, 2011).

Tableau 1.1 Intervalle de diamètres pour différents vaisseaux de la moelle épinière chez l'homme. Table adaptée de Suh & Alexander (1939)

Groupe d'artères	Diamètre minimum (mm)	Diamètre maximum (mm)
Artères segmentaires	0,5	2
Artères radiculaires et ASA	0,34	1,122
Artères centrales	0,06	0,072
Autres artères intra-médullaires	0,006	0,06

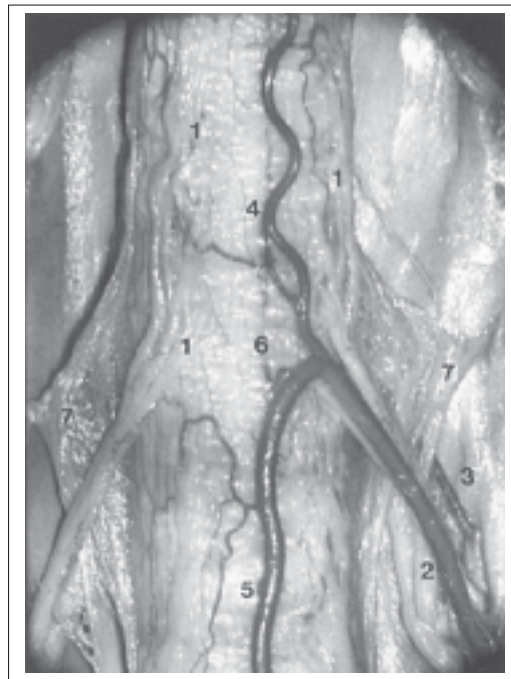


Figure 1.5 Bifurcation artérielle lors de la connexion d'une artère radiculo-médullaire antérieure avec l'ASA. Image tirée de Rodriguez-Baeza *et al.* (1991)

1.1.2.3 Artère d'Adamkiewicz

Une artère radiculo-médullaire particulièrement importante a été mise en évidence par Adamkiewicz (Adamkiewicz (1881), Adamkiewicz (1882)), et portera son nom. Il s'agit de la plus large artère qui alimente l'ASA et plus généralement, la section lombaire de la moelle et la queue de cheval. Sa géométrie est similaire aux autres artères radiculo-médullaires antérieures, avec une brusque bifurcation lors de l'anastomose avec l'ASA. Elle est à l'origine de plusieurs branches alimentant les structures extra-médullaires, et se connecte à l'ASA peu avant sa bifurcation (Alleyne *et al.*, 1998).

Sa longueur moyenne est de 40,1 mm (Boll *et al.*, 2006), et son diamètre extra-dural s'étend en moyenne de 1,2 mm à 2,5 mm pour atteindre une valeur de 0,92 mm à la bifurcation (Alleyne *et al.*, 1998). Le diamètre de la branche ascendante (0,231 mm) est sensiblement plus faible que celui de la branche descendante (0,941 mm) (Martirosyan *et al.*, 2011). Les observations anatomiques s'accordent sur la prépondérance de la présence de l'artère d'Adamkiewicz du côté gauche, dans 63% à 80% des cas (Kadyi (1889), Rodriguez-Baeza *et al.* (1991), Boll *et al.* (2006), Uotani *et al.* (2008)) (Figure 1.6). Sa position vertébrale peut s'étendre de T8 à L3, avec une forte présence (75% des cas) entre les niveaux T9 et T12 (Martirosyan *et al.*, 2011) (Figure 1.7). Dans de très rares cas, reportés à 3 reprises parmi environ 4000 individus (Lo *et al.*, 2002), il est possible de trouver cette artère au niveau L4.

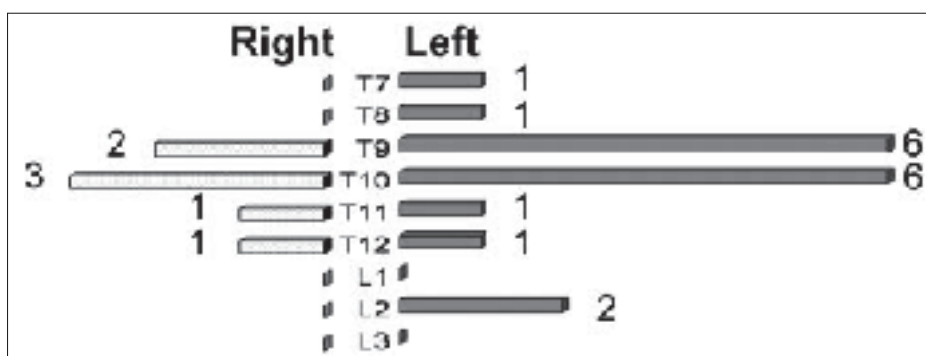


Figure 1.6 Répartition latérale de la position de l'artère d'Adamkiewicz chez l'homme. Image tirée de Uotani *et al.* (2008)

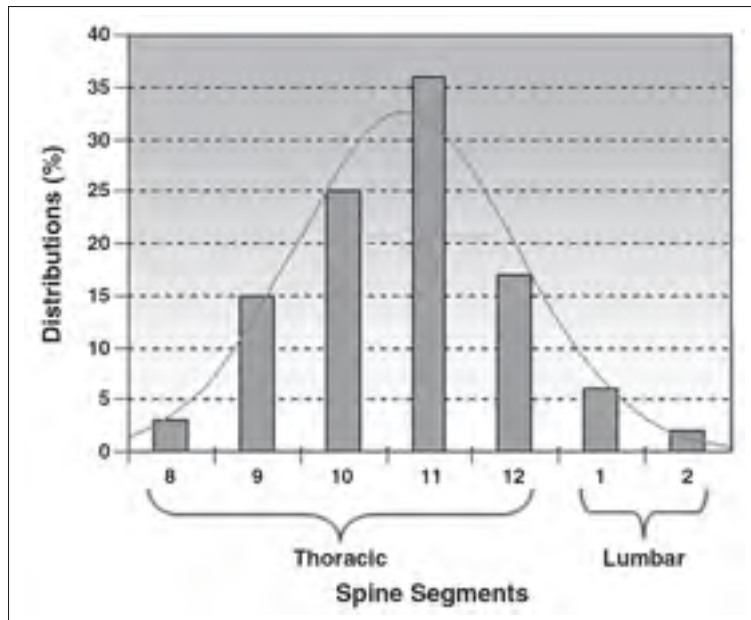


Figure 1.7 Fréquence de la position vertébrale de l'artère d'Adamkiewicz. Image tirée de Boll *et al.* (2006)

Lorsque, dans un tiers des cas, elle n'est pas la dernière artère radiculo-médullaire, elle est complétée par une autre artère au niveau vertébral directement inférieur (Rodriguez-Baeza *et al.*, 1991). Dans 63% des cas, l'artère d'Adamkiewicz est accompagnée par une composante radiculo-médullaire postérieure (Rodriguez-Baeza *et al.*, 1991). Enfin, Boll *et al.* (2006) a observé une duplication de l'artère dans 5% des cas, unilatérale ou bilatérale (Figure 1.8).

1.1.2.4 Distribution artérielle péri-médullaire

La vascularisation artérielle péri-médullaire est principalement assurée par une artère spinale antérieure (ASA) et deux artères spinales postérieures (ASP) chez l'homme, complété par un plexus présent sur toute la longueur de la moelle (Figure 1.4).

l'ASA a pour origine les artères radiculo-médullaires antérieures ascendantes et descendantes, et est souvent considérée comme une série d'anastomoses plutôt qu'un vaisseau continu, et par conséquent présente une trajectoire globalement sinueuse. Elle est positionnée à la sur-

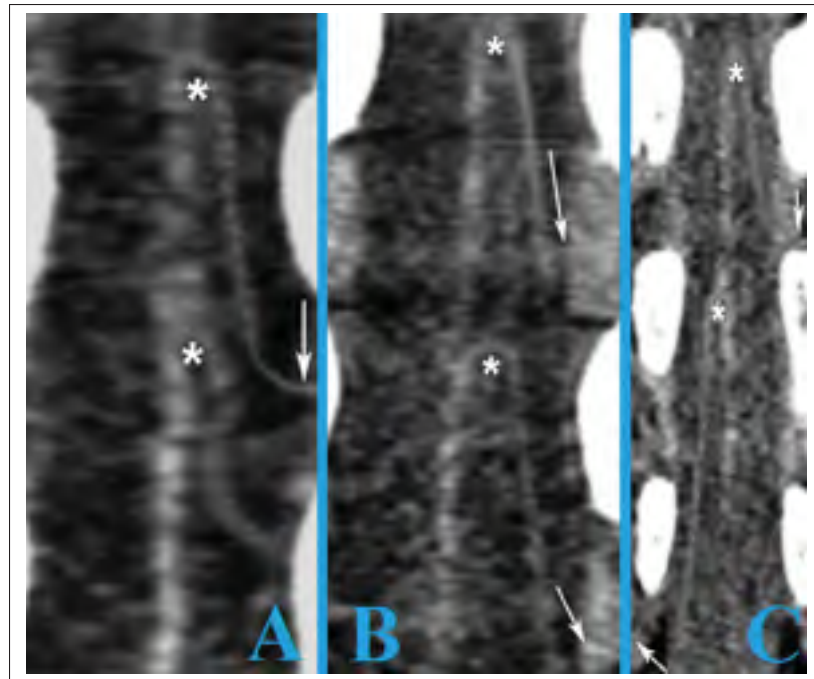


Figure 1.8 Duplication mono-latérale de l'artère d'Adamkiewicz (astérisques) issue d'une même artère segmentaire (A) ou de deux artères segmentaires (B), et duplication bilatérale (C). Image adaptée de Boll *et al.* (2006)

face de la moelle au niveau de la fissure médiane ventrale, d'où elle est l'origine des artères centrales pénétrant la substance de la moelle épinière. Au niveau cranial, l'ASA est formée par les artères vertébrales, et est composée de deux vaisseaux qui s'unifient (parfois au niveau C5 seulement), dont l'un est souvent significativement plus important, pour former une artère unique. (Martirosyan *et al.*, 2011). Elle s'étend jusqu'au cône médullaire, où elle s'anastomose avec les artères spinales postérieures formant le rami cruciantes. Chaque racine nerveuse de la cauda equina est ensuite associée à une artère.

Le diamètre de l'ASA est très inconstant, il diminue depuis son origine cervicale jusqu'au niveau thoracique (tableau 1.2). Il est le plus important au niveau lombaire, caudal à sa jonction avec l'artère d'Adamkiewicz. Cependant, il a été reporté qu'un contrôle musculaire existait à ce niveau permettant de moduler le diamètre et donc l'apport sanguin (Parke *et al.*, 1995). Le diamètre le plus faible est observé aux niveaux thoraciques supérieurs à cette jonction,

où les artères radiculo-médullaires sont plus espacées. Certains auteurs considèrent à ce sujet que l'ASA est inexistante entre deux de ces artères sur quelques centimètres (Woollam *et al.* (1958), Gao *et al.* (2013)). Une étude de cas chez l'homme (Giller & Finn, 1989) indique que les vitesses sanguines à l'intérieur de ce vaisseau varient entre 4 cm/s et 16 cm/s au niveau C4, et entre 11 cm/s et 16 cm/s au niveau T2, dépendamment de la position dans le cycle cardiaque et du taux de dioxyde de carbone (tableau 1.3). La participation de l'ASA à l'alimentation intra-médullaire couvre, via les artères centrales dont elle donne l'origine, les deux tiers antérieurs de la moelle épinière, comprenant l'ensemble de la matière grise à l'exception de l'extrémité des cornes dorsales ainsi que la matière blanche proximale à la matière grise.

Tableau 1.2 Nombre d'artères radiculo-médullaires, et diamètres des artères radiculo-médullaires et de l'ASA en relation avec la région vertébrale. Table adaptée de Suh & Alexander (1939)

Région vertébrale	Nombre d'artères radiculo-médullaires antérieures	Diamètre moyen des artères radiculo-médullaires antérieures (mm)	Diamètre moyen de l'ASA (mm)
Haut cervical	1	0,51	0,510
Bas cervical	1	0,578	0,442
Haut thoracique	2	0,374	0,374
Thoracique médian	1	0,340	0,340
Bas thoracique	1	0,510	0,578
Lombaire	1	0,872	1,122

Deux artères spinales postérieures assurent l'alimentation artérielle de la section dorsale de la moelle épinière. Ces vaisseaux circulent longitudinalement et postéro-latéralement sur la moelle et consistent, similairement à l'artère spinale antérieure, en une série d'anastomoses avec les artères radiculo-médullaires postérieures. Elles peuvent être considérées comme deux branches plexiformes (Woollam & Millen (1955), Bosmia *et al.* (2015)). Leur géométrie est beaucoup plus variable que celle de l'ASA (Woollam & Millen, 1955). Leur diamètre, de l'ordre de 0,1 mm à 0,2 mm, s'étend de 0,1 mm dans la région thoracique médiane jusqu'à un maximum de 0,8 mm dans la région lombo-sacrée (Romanes (1965), Thron & Mull (2004)),

Tableau 1.3 Liste des études apportant une quantification des vitesses de vaisseaux de la moelle épinière

Etude	Sujets	Artère	Position vertébrale	Intervalle des vitesses sanguines (<i>cm/s</i>)
Giller & Finn (1989)	Homme	ASA	C4 T2	4 à 16 11 à 16
Jones <i>et al.</i> (1996)	Chiens	Artères dans le ganglion spinal	L7	2,7 à 16,6
Hudson <i>et al.</i> (1995)	Chiens	Artères intra-médullaires	L2	1,1 à 14,3

est moins important que celui des artères spinales antérieures, les rendant parfois même difficile à identifier. Leur diamètre le plus faible se situe, similairement à l'ASA, au niveau thoracique. L'alimentation intra-médullaire des ASP se limite aux cornes postérieures de la matière grise et la portion postérieure de la matière blanche.

En complément de la vascularisation péri-médullaire apportée par l'ASA et les deux ASP, il existe quelques branches par niveau vertébral qui parcourent la surface de la moelle sur un plan transverse. Elles peuvent être courtes, mais on retrouve au minimum une branche de chaque côté par segment vertébral, qui relie l'ASA à la ASP correspondante, en alimentant les racines des nerfs spinaux ventraux par des petites branches sur leur course. Généralement, leur diamètre est inférieur à 0,1 mm (Romanes, 1965). L'origine des branches péri-médullaires transversales provient en grande partie des ASP. Par conséquent, il existe un important plexus artériel sur la surface postérieure de la moelle, en particulier sur les élargissements médullaires cervical (T2) et lombaire (en dessous de T11) (Tveten, 1976), reliant entre autres les deux ASP. Lors d'une connexion vasculaire entre l'ASA et les ASP, appelée vasocorona ou plexus artériel pial, l'anastomose avec l'ASA est particulièrement étroite.

1.1.2.5 Distribution artérielle intramédullaire

La distribution artérielle intra-médullaire est majoritairement assurée par les branches pénétrantes de la vasocorona pour les régions périphériques, et les artères centrales issues de l'ASA

qui pénètrent à l'intérieur de la moelle épinière à partir de la fissure médiane ventrale. On les recense en moyenne au nombre de 200, avec une densité par centimètre de moelle épinière variable : de 3 à 8 au niveau cervical, de 2 à 6 au niveau thoracique, de 5 à 12 au niveau lombaire, et de 5 à 11 au niveau sacral (Hassler, 1966). On en répertorie donc peu au niveau thoracique, où il est parfois possible d'en avoir une seule par segment vertébral, et une quantité plus importante à l'intérieur des élargissements cervical et lombaire. En moyenne, une artère centrale couvre entre 15 mm et 20 mm de longueur de moelle épinière, mais cette valeur peut s'étendre de 40 mm à 50 mm (Woollam *et al.*, 1958) La distribution capillaire initiée par les artères centrales est détaillée par plusieurs auteurs et les diamètres peuvent prendre des valeurs aussi faibles que 6 μm (Ross (1880), Adamkiewicz (1881), Adamkiewicz (1882), Suh & Alexander (1939)).

Chaque artère centrale bifurque le plus souvent d'un côté, gauche ou droite, de la moelle, sans avoir une alternance stricte (Suh & Alexander (1939), Herren & Alexander (1939)), ce qui pourrait plutôt refléter les besoins vasculaires des régions associées (Fazio & Agnoli, 1970). Il est parfois possible d'observer une bifurcation de l'artère centrale en deux branches alimentant les moitiés gauche et droite de la moelle, dans ce cas la bifurcation a lieu toujours dans le plan sagittal. Généralement, les artères centrales alimentent la corne antérieure de la matière grise, la matière blanche antérieure proche de la fissure médiane ventrale, la portion latérale de la corne antérieure ainsi que la matière blanche latérale, et le principal volume de la corne postérieure, son extrémité étant reliée aux branches pénétrantes issues des ASP.

Le diamètre des artères centrales est plus important que celui des vaisseaux du plexus péri-médullaire et varie entre 0,1 mm et 0,25 mm (Hassler (1966), Thron & Mull (2004)). Les artères centrales les plus larges sont observées au niveau cervical, puis le niveau lombaire et enfin le niveau thoracique. La direction empruntée par les artères centrales est très sinueuse, en particulier au niveau lombaire, ce qui implique une longueur plus importante estimée à 1 mm de plus en comparaison à une artère linéaire (Hassler, 1966). L'angle formé avec l'ASA est important pour le niveau thoracique, les artères couvrent par conséquent une distance longitudinale importante. En comparaison, une perpendicularité est observée au niveau lombaire,

ce qui permet aux artères centrales de pénétrer plus profondément à l'intérieur de la moelle épinière (Herren & Alexander, 1939) (Figure 1.9). Un léger angle est présent au niveau cervical. La longueur des artères centrales, de l'ordre de 4,5 mm, varie peu, à l'inverse de leurs branches dont la longueur varie de 0,6 cm à 3,0 cm pour la section thoracique à 0,2 cm à 1,1 cm pour la section sacrale, dépendamment de la taille du sujet, ce qui est dû à leur angulation plus importante (Hassler, 1966).

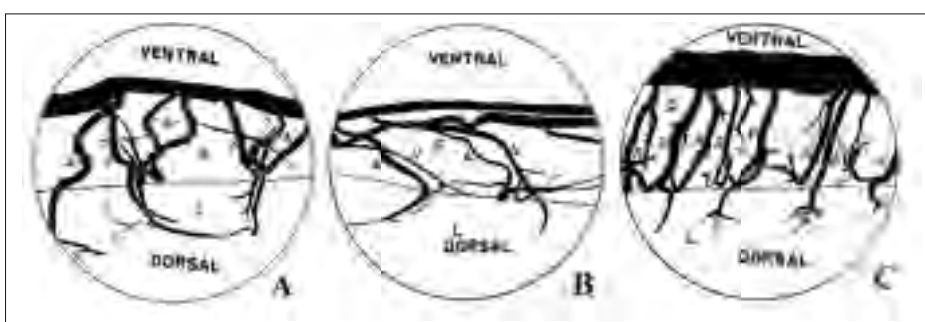


Figure 1.9 Angle formé par les artères centrales avec l'ASA aux niveaux cervical (A), thoracique (B) et lombaire (C). Image adaptée de Herren & Alexander (1939)

La vascularisation de la matière grise de la moelle épinière est en moyenne cinq fois plus dense que celle de la matière blanche (Parke, 2004) (Figure 1.10). Bien que ce ratio puisse varier avec les régions utilisées pour la comparaison, il reste supérieur à 1,5, ce qui indique que le métabolisme de la matière blanche est plus faible (Bosmia *et al.*, 2015). Dans une étude effectuée sur des sujets canins de 6 à 14 mois (Hudson *et al.*, 1995), des vitesses moyennes variant de 3,5 cm/s à 5,78 cm/s, dépendamment de la position dans le cycle cardiaque, ont été répertoriées au sein des artères intra-médullaires (tableau 1.3).

1.1.2.6 Sens de l'écoulement dans les artères de la moelle épinière

L'étude du sens d'un écoulement sanguin est généralement réalisé en suivant la progression d'un colorant injecté dans un vaisseau originaire de l'écoulement que l'on souhaite suivre. Bien que certaines études soient contradictoires à ce sujet, une tendance semble émerger par

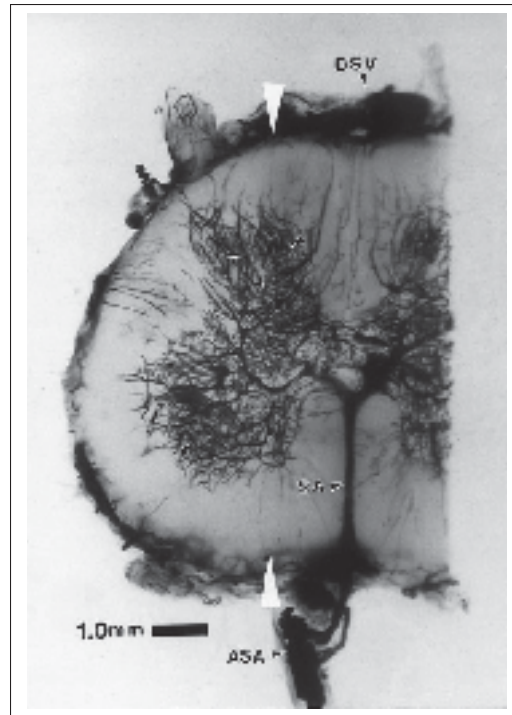


Figure 1.10 Vascularisation intra-médullaire des matières grise et blanche. Image tirée de Parke (2004)

rapport aux artères longitudinales. Le sang circule dans l'ASA dans le sens caudal jusqu'à T4, cranial entre T4 et T9, caudal entre T9 et T12, cranial entre T12 et L2 environ, puis caudal de L2 jusqu'au rami cruciantes (Bolton (1939), Fazio & Agnoli (1970)) (Figure 1.11). La transition observée au niveau L2 pourrait coïncider avec la présence de l'artère radiculo-médullaire d'Adamkiewicz qui fournit un débit sanguin dans le sens cranial via sa branche ascendante, et dans le sens caudal via sa branche descendante (Woollam & Millen, 1955). Une estimation alternative du sens de l'écoulement longitudinal considère la présence de deux sens différents entre chaque branche descendante des artères radiculo-médullaires et la branche ascendante de l'artère radiculo-médullaire suivante (Di Chiro & Fried, 1971). La configuration est différente pour les ASP, partiellement car leur diamètre est plus régulier et donc n'offre pas de résistance mécanique à l'écoulement comme peut provoquer l'artère d'Adamkiewicz sur l'ASA. Les résultats de Bolton (1939), confirmés par Di Chiro & Fried (1971), indiquent que la sang circule

dans le sens caudal de la formation cervicale des ASP à partir des artères vertébrales jusqu'à la transition entre les niveaux cervical et thoracique. Pour le reste de la longueur de la moelle épinière, leur sens de circulation est cranial et est renforcé par des artères radiculo-médullaires lombaires (Martirosyan *et al.*, 2011), indiquant un changement de direction de l'écoulement sanguin lors de la jonction avec l'ASA dans le rami cruciantes.

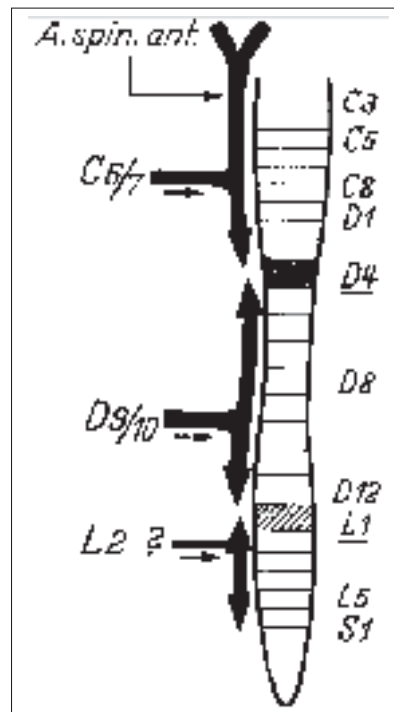


Figure 1.11 Sens de l'écoulement dans l'artère spinale antérieure. Image tirée de Fazio & Agnoli (1970)

En conséquence du sens variable de l'écoulement dans les artères spinales, celui-ci est réversible, mais peut causer des ischémies dans le cas d'une lésion, d'une sténose ou d'une malformation affectant la condition hémodynamique (Jellinger, 1972). Il est important de souligner qu'à différentes positions le long de la moelle épinière, le sens de l'écoulement est contradictoire à l'interface entre deux régions. C'est ce qu'on appelle un point mort ou "watershed

area". A ce point, deux écoulements dans des sens différents se rencontrent, ce qui implique une plus grande vulnérabilité de cette région à l'interruption ou à la réduction de l'une des deux circulations. Cela peut être provoqué par une modification de la pression par la simple présence d'une lésion autour des vaisseaux sanguins, qui peut par ailleurs n'avoir aucune autre interaction avec le réseau vasculaire.

1.1.2.7 Réseau veineux

La vascularisation veineuse de la moelle épinière ne suit pas la même géométrie que le réseau artériel. Les veines radiculaires antérieures ou postérieures, qui accompagnent également les racines nerveuses, ne sont cependant pas toujours associées à une artère. On en trouve une moyenne de 38 le long de la moelle épinière, ce qui correspond environ à la moitié des racines nerveuses (Woollam *et al.*, 1958) et un nombre inférieur aux artères. Elles possèdent un diamètre maximum de 2 mm, supérieur à leur équivalent artériel, et se connectent aux veines spinales longitudinales avec une bifurcation similaire à celle qui est observée entre les artères spinales et les artères radiculo-médullaires (Thron & Mull, 2004), mais avec une plus grande variabilité (Gao *et al.*, 2013). La veine spinale antérieure atteint un minimum de diamètre au tiers de la distance entre deux anastomoses environ, indiquant la présence de points morts veineux. Les veines radiculaires antérieures sont généralement plus longues au niveau lombo-sacral. Leur paroi est plus fine que les artères radiculo-médullaires (Rannou *et al.*, 2004). Les veines radiculaires antérieures sont au nombre de 6 à 11, et l'une d'entre elle est de diamètre plus important entre les niveaux T12 et L3 (également observée à L5 par Woollam *et al.* (1958)), le plus souvent du côté gauche, similairement à l'artère d'Adamkiewicz (Suh & Alexander, 1939). Elles sont le plus développées dans la région lombo-sacrale. Du côté postérieur, les anastomoses avec la veine spinale postérieure sont plus larges que sur la face antérieure (Suh & Alexander, 1939). Woollam *et al.* (1958) ont mis en évidence la présence d'un nombre inférieur de veines radiculaires postérieures en comparaison des veines radiculaires antérieures, elles sont de plus très peu représentées dans la section lombo-sacrale. Les

veines radiculaires postérieures drainent les cornes postérieures de la matière grise et la matière blanche alentour, ainsi que la matière blanche postérieure (Herren & Alexander, 1939).

Deux principales veines parcourent la moelle épinière longitudinalement et sont reliées aux veines radiculaires correspondantes. La veine spinale antérieure est située antérieurement et légèrement latéralement à l'ASA, et assure le drainage de la section antérieure de la moelle. Son diamètre, qui varie de 0.4 mm à 1.5 mm, reste supérieur à celui de l'ASA (Backes & Nijenhuis, 2008). Il n'existe, à l'inverse des deux ASP, qu'une unique veine spinale postérieure située dans le plan sagittal médian de la moelle épinière, ce qui permet notamment de l'identifier facilement à l'aide de modalités d'imagerie. Son diamètre est légèrement inférieur à celui de la veine spinale antérieure (Amato & Stolf, 2015). En comparaison, les deux veines spinales suivent un trajet plus sinueux le long de la surface de la moelle que leur équivalent artériel (Figure 1.12). Elles sont reliées au niveau du cône médullaire par des branches parcourant la moelle sur sa circonférence.

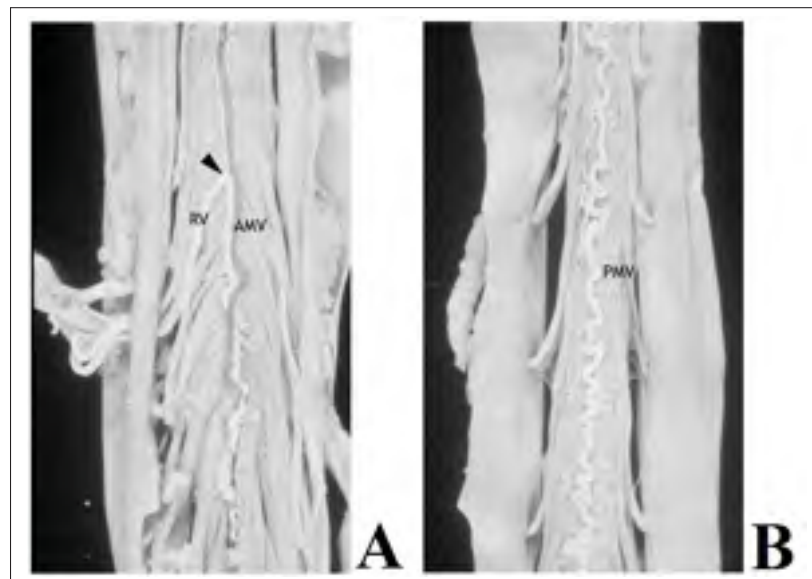


Figure 1.12 Sinuosité de la veine antérieure (A) et postérieure (B). Image adaptée de Thron & Mull (2004)

Une particularité du réseau veineux intra-médullaire est la présence de larges axes reliant horizontalement les veines spinales antérieure et postérieure dans le plan sagittal médian, qui encerclent le canal central de la moelle épinière (Figure 1.13). En complément, on retrouve également des veines centrales issues de la veine spinale antérieure, dont l'angle formé entre ces deux vaisseaux est plus proche de la perpendicularité que pour les artères centrales, quel que soit le niveau observé. Elles sont moins nombreuses que les artères centrales, et ne suivent pas une répartition clairement définie (Herren & Alexander, 1939), ni aucune corrélation avec la position des artères. Une très grande proportion est reliée aux deux côtés de la moelle, et la bifurcation se produit antérieurement au canal central. Chaque branche se divise ensuite à nouveau pour rejoindre d'une part la corne antérieure de la matière grise, et d'autre part pour se connecter parfois, à l'aide d'un vaisseau de diamètre plus important, avec la corne postérieure de la matière grise puis la veine spinale postérieure (Figure 1.14). Des veines centrales postérieures, sans embranchements majeurs, sont également reliées à la veine spinale postérieure et drainent la portion postérieure de la matière blanche. Le drainage de la région périphérique de la moelle épinière (matières grise et blanche) est assuré par des branches pénétrantes radiales reliées au plexus veineux péri-médullaire reliant les deux veines spinales. Ces branches sont similaires aux artères pénétrantes mais sont moins nombreuses (Pansini & Conti, 1996). Dans l'ensemble, parallèlement au réseau artériel, la densité veineuse est beaucoup plus importante au sein de la matière grise (Romanes, 1965).

Le réseau veineux médullaire, et en particulier les veines radiculaires, sont dépourvues de valves afin d'empêcher le sang de revenir dans la moelle. Cependant, des observations expérimentales (Suh & Alexander, 1939) suggèrent la présence d'un mécanisme assurant une fonction équivalente, qui pourrait provenir de la géométrie des bifurcations veineuses, ou de la réduction du diamètre des veines radiculaires lorsqu'elles traversent la dure-mère (Jahan & Vignuela, 2002).

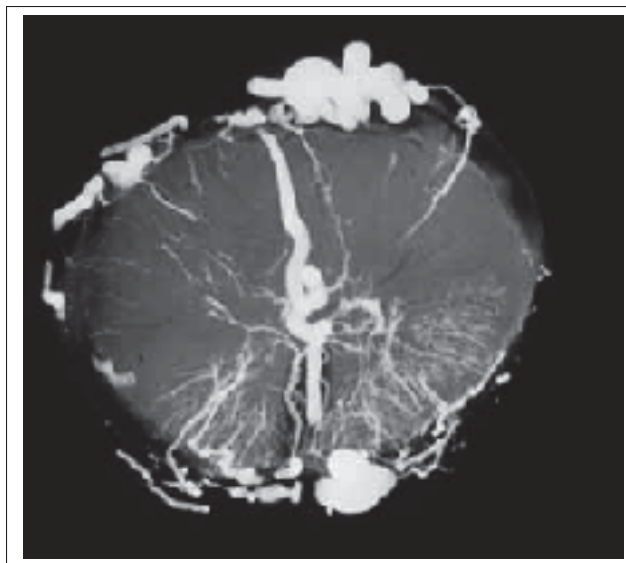


Figure 1.13 Important axe veineux central reliant les deux veines spinales.
Image tirée de Thron & Mull (2004)

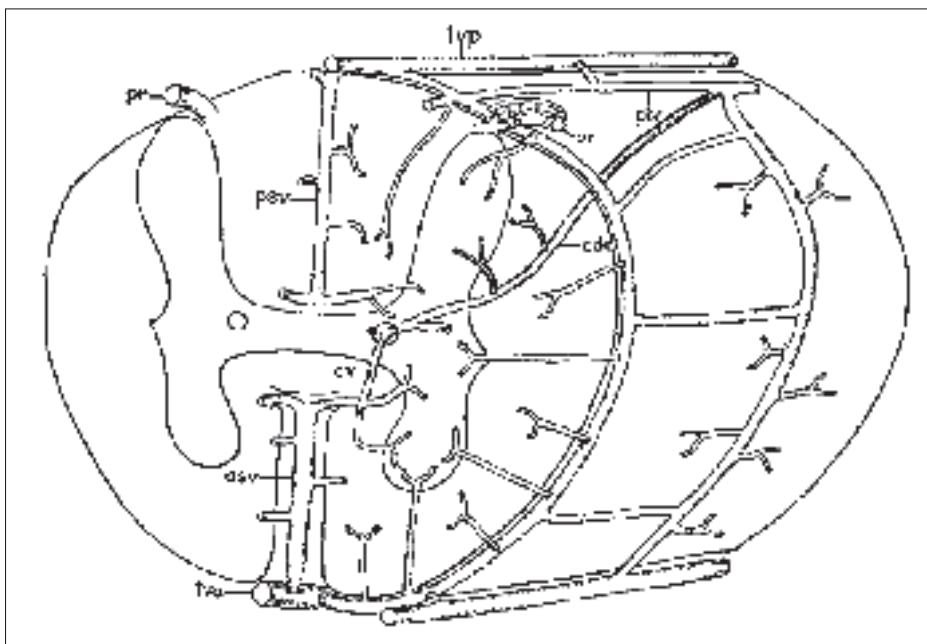


Figure 1.14 Organisation médullaire veineuse péri-médullaire et intra-médullaire. Image tirée de Herren & Alexander (1939)

1.1.3 Anatomie porcine

Le modèle porcin sera utilisé lors de certaines expérimentations de cette thèse, il est donc important de connaître les principales différences anatomiques avec les données humaines listées précédemment, concernant le rachis et le moelle épinière. Les différences observées s'expliquent majoritairement par la différence dans la dimension des spécimens, l'âge, ainsi que par le caractère quadrupède du cochon, nécessitant des spécificités anatomiques et biomécaniques associées.

1.1.3.1 Le rachis porcin

Le nombre et la répartition des vertèbres diffèrent entre l'homme et le cochon (tableau 1.4). En comparaison avec les dimensions relatives aux vertèbres de porcs immatures au niveau L4 (McLain *et al.*, 2002), les corps vertébraux des vertèbres humaines possèdent une longueur antéropostérieure presque doublée et une épaisseur 65% supérieure, ils sont proportionnellement plus petits et plus larges que pour le cochon (Dath *et al.*, 2007). L'angle moyen du pédicule est en moyenne supérieur de 14°, pour une profondeur du canal spinal 35% plus faible. Globalement, la hauteur et la largeur des pédicules est plus importante (Bozkus *et al.* (2005), Dath *et al.* (2007)) et les processus épineux porcins sont plus courts, à l'inverse des processus transverses qui ont des dimensions similaires à leur équivalent humain. La quantification de ces nombreux paramètres anatomiques a été effectuée par Busscher *et al.* (2010a) pour chacun des niveaux vertébraux.

Wilke *et al.* (2011) soulignent que l'amplitude de mouvement permise par le rachis porcin est similaire à celle du rachis humain. Ces observations ne sont cependant pas confirmées par Schmidt *et al.* (2005) qui ont observé une amplitude de rotation axiale plus faible, et par Busscher *et al.* (2010b) qui ont observé une amplitude de rotation axiale plus élevée ainsi qu'une flexion latérale et une flexion dans le plan sagittal plus importantes.

Tableau 1.4 Nombre de vertèbres humaines et porcines par région vertébrale. Table adaptée de Cliche (2014)

Région vertébrale	Vertèbres humaines	Vertèbres porcines
Cervicale	7	7
Thoracique	12	14 à 16
Lombaire	5	6 à 7
Sacrée	5	4
Coccygienne	4	12 à 15

1.1.3.2 La moelle épinière porcine

L'arrangement vasculaire général des moelles épinières humaine et porcine sont similaires. On y retrouve les artères segmentaires, les artères radiculo-médullaires reliées à l'artère spinale antérieure et aux deux artères spinales postérieures, ainsi que les branches péri-médullaires pénétrant à l'intérieur de la moelle. L'alimentation collatérale, à l'ASA notamment, est cependant plus fournie chez le porc du fait du diamètre plus important des artères thoraciques internes et des artères subscapulaires (Strauch *et al.* (2003), Strauch *et al.* (2007)).

On observe chez le cochon, de par la disposition vertébrale différente avec l'homme, une variation dans l'arrangement et le nombre des artères segmentaires, avec les premières issues de l'artère subclavière gauche (parfois jusqu'au niveau T5 (Christiansson *et al.*, 2001)) et les autres provenant de l'aorte (Etz *et al.*, 2011b). A l'inverse de l'homme, les artères segmentaires originaires d'un même niveau vertébral ont un tronc commun de quelques millimètres sauf pour quelques rares exceptions (de Haan *et al.* (1999), Christiansson *et al.* (2001), Strauch *et al.* (2007)) (Figure 1.15), puis se séparent pour donner ensuite naissance aux artères radiculo-médullaires. Au total, elles sont au nombre de 16 à 17 réparties entre les niveaux thoracique (9 à 11) et lombaire (5 à 6) (Christiansson *et al.* (2001), Strauch *et al.* (2003), Strauch *et al.* (2007)). Les diamètres les plus importants sont présents autour des sections situées entre T12 et L2 (Christiansson *et al.*, 2001), cependant une forte diminution 2 à 3 centimètres après leur bifurcation a été mise en évidence, et elles deviennent plus petites que pour l'homme propor-

tionnellement à la masse du sujet (Strauch *et al.*, 2007). Il existe par ailleurs peu de connexions artérielles inter-segmentaires (Strauch *et al.*, 2003).

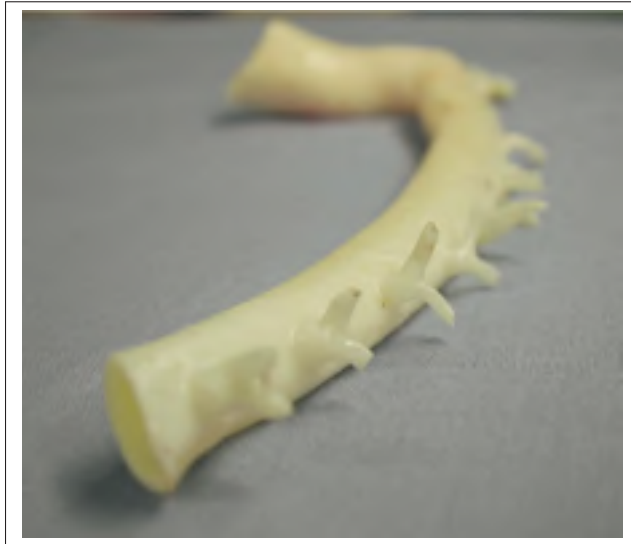

Figure 1.15 Tronc commun pour les artères segmentaires porcines. Image tirée de Strauch *et al.* (2007)

Les artères radiculo-médullaires sont originaires de 60% et de 82% des artères segmentaires aux niveaux thoracique et lombaire respectivement, le plus souvent du côté gauche (Etz *et al.*, 2011b), et sont au nombre total moyen de 18 (Murray *et al.*, 1992). De même que chez l'homme, l'artère d'Adamkiewicz est la plus large artère radiculo-médullaire dans la section thoraco-lombaire. Elle possède une connexion avec l'ASA par une brusque bifurcation caudale et une fine anastomose craniale. Elle est située entre les positions L3 et L5 dans 87% des cas (de Haan *et al.*, 1999). Cependant, elle semble être moins importante que chez l'homme et son existence est parfois remise en question (Christiansson *et al.*, 2001). L'ASA est quant à elle continue sur toute la longueur de la moelle. Son diamètre a été évalué par Geisbuesch *et al.* (2012) avec des cochons Yorkshire de 25 kg environ ; les valeurs obtenues étaient en moyenne de 0,33 mm au niveau thoracique, 0.25 mm au niveau lombaire, pour une moyenne totale de 0,29 mm. Etz *et al.* (2011a) complètent ces données, avec un diamètre moyen de 0,134 mm observé pour des cochons Yorkshire de 10 à 13 kg (Figure 1.16). La distribution vasculaire

intra-médullaire a été observée par Wang *et al.* (1997), qui à partir d'un ratio entre le volume occupé par les capillaires divisé par le volume correspondant, ont souligné similairement à l'homme une plus grande densité capillaire dans la matière grise que dans la matière blanche (respectivement 0,0239 et 0,0042). La vascularisation de la matière grise est homogène à l'exception de celle de la corne antérieure, plus faible. La densité capillaire est identique dans toute la matière blanche.

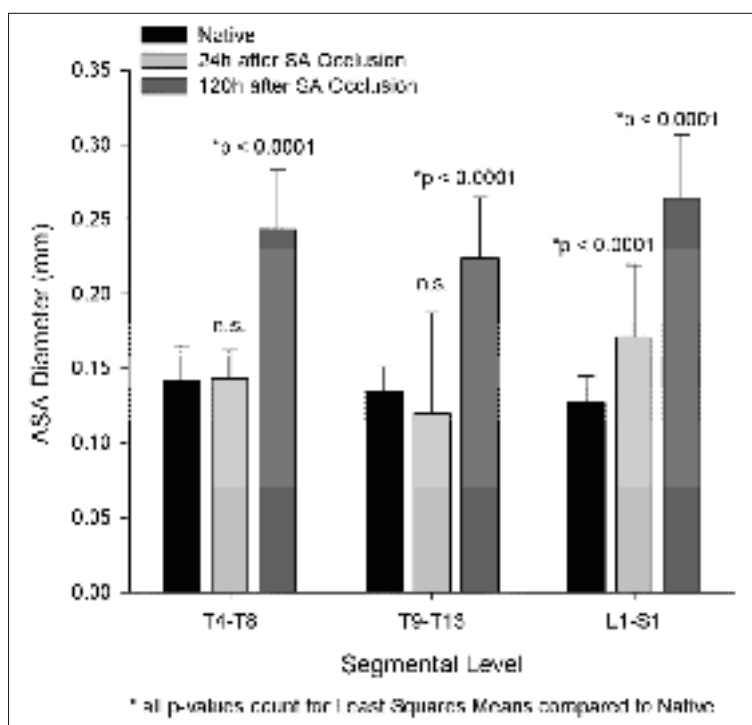


Figure 1.16 Diamètre de l'ASA de cochons Yorkshire de 25 kg à différentes positions vertébrales, avant et après occlusion des artères segmentaires. Image tirée de Etz *et al.* (2011a)

1.2 L'imagerie par ultrasons

1.2.1 Principes de l'imagerie

L'imagerie ultrasonore est une modalité portable, peu onéreuse, et non-invasive car aucun rayonnement ionisant n'est émis, ce qui lui confère d'importants avantages pour une utilisation clinique, notamment dans les domaines cardiaque et obstétrique. Par ailleurs, le nombre important d'images par seconde implique une imagerie en temps réel. Différents types de systèmes existent, de l'appareil développé dans le domaine de la recherche aux applications sur téléphones intelligents (Huang *et al.*, 2012). Le système d'imagerie est composé d'un générateur d'ondes, qui sont transmis via un transducteur dans l'objet à observer, à une fréquence comprise entre 1 MHz et 10 MHz. Ce transducteur est composé de multiples éléments (généralement 64 à 128 pour une utilisation clinique) piézoélectriques, qui permettent de convertir les oscillations électriques reçues en ondes de pression qui se propagent dans l'objet. Ils sont de différentes formes selon leur fonction : cylindriques pour les sondes endo-rectales et endo-vaginales, de petit diamètre pour les sondes intra-vasculaires, à surface courbée ou plane. Dans ce dernier cas, on peut distinguer les sondes de type "phased array", qui activent l'ensemble de leurs éléments pour créer une onde orientée dans une direction déterminée. Cette direction varie d'une onde à l'autre jusqu'à avoir complété l'intervalle choisi, et l'image, de forme conique, est ensuite reconstruite. Pour les sondes linéaires, une portion des éléments est activée pour reconstruire une fraction de l'image, puis les éléments activés sont décalés sur la longueur de la sonde pour obtenir une autre fraction, en répétant ce processus jusqu'à obtenir l'image complète (Figure 1.17).

Il existe deux principaux types d'interaction des ondes avec le milieu environnant. Les réflexions spéculaires ont lieu lorsque la dimension de l'objet qui interagit avec l'onde est importante en comparaison de la longueur d'onde, tel qu'à l'interface entre deux organes. Le coefficient de réflexion augmente parallèlement avec la différence d'impédance acoustique entre les deux milieux, et on peut considérer que la direction de rétrodiffusion suit la forme de l'objet. Par ailleurs, lorsque l'onde incidente rencontre des obstacles de dimension inférieure ou

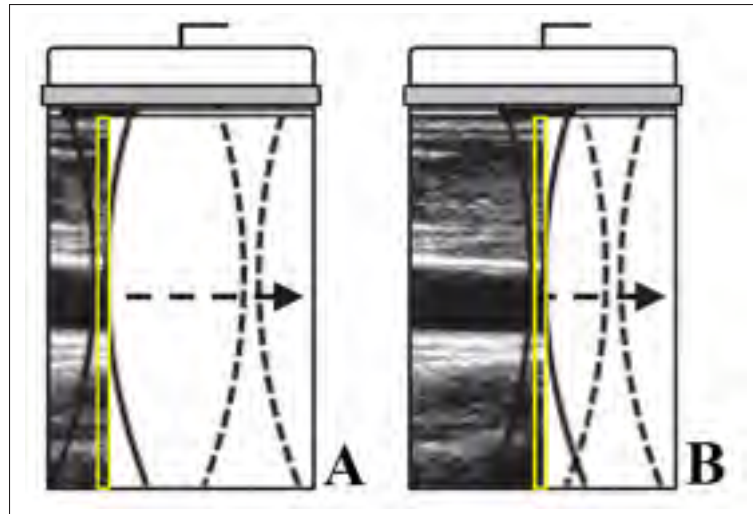


Figure 1.17 Séquence d'imagerie ultrasonore focalisée. Image tirée de Dort (2013)

équivalente à sa longueur d'onde, il se produit un effet de diffusion. La combinaison de ces interactions et des échos produits crée différentes intensités de pixels dans les images et permet de différencier les surfaces incluses dans les images. La diffusion des ondes ultrasonores entraîne une perte d'énergie à cause de propagations dans une direction qui ne permet pas sa détection par la sonde. De plus, un phénomène d'absorption est présent et convertit l'énergie mécanique de l'onde en pertes thermiques. Ces phénomènes de diffusion et d'absorption sont responsables d'une atténuation de l'amplitude des ondes ultrasonores émises, qui est dépendante de la profondeur et de la fréquence centrale de l'onde :

$$A(z, f_0) = A_0 e^{(-\alpha f_0 z)} \quad (1.1)$$

où f_0 est la fréquence centrale de l'onde émise, A_0 est l'amplitude initiale de l'onde, α est le coefficient d'atténuation et z représente la profondeur de pénétration. Cette équation implique que l'atténuation est plus importante lorsque de hautes fréquences sont utilisées, ce qui limite la profondeur d'imagerie dans ce cas.

Le principe de l'imagerie ultrasonore est d'utiliser les délais des échos pour calculer les distances et donc reconstruire les images. Pour une durée d'émission τ , deux échos séparés d'une durée inférieure ne pourront donc pas être discernés. Par ailleurs, pour une distance d entre deux diffuseurs, la différence de distance parcourue par l'onde pour rejoindre le transducteur après sa réflexion est de $2d$. Ainsi, la résolution axiale (RA) théorique est donnée par :

$$RA = \frac{c \times \tau}{2} = \frac{\lambda}{2} \quad (1.2)$$

Dans cette équation, c est la vitesse du son dans le milieu, et λ est la longueur de l'onde à la fréquence centrale. Il est donc plus difficile de distinguer deux diffuseurs proches lorsque la durée du signal généré par la sonde augmente, ou lorsque sa fréquence est faible. Cependant, la résolution axiale n'est pas affectée par la profondeur d'observation.

1.2.2 L'algorithme par ondes focalisées

Différents modes d'émission et de reconstruction existent afin d'obtenir des données anatomiques à partir de l'imagerie par ultrasons. Le mode A (Amplitude) affiche la tension récupérée par un unique élément en réponse à une seule onde émise. Il donne accès à un signal en une dimension et peut être utilisé pour identifier des anomalies structurelles. Le mode B (Brightness) est le plus utilisé et consiste en une imagerie à deux dimensions de l'amplitude du signal dans le plan de la sonde, ce qui permet en outre d'identifier la position et le volume occupé par une lésion. Le mode M permet de suivre les variations d'une colonne de l'image avec le temps et peut être utile pour observer des variations en relation avec le cycle cardiaque. Une image dans un plan perpendiculaire à celui de la sonde peut être obtenu à l'aide du mode C, qui est très peu utilisé et nécessite du matériel spécifique à son application. Notre étude portera sur l'utilisation du mode B appliqué à une sonde linéaire.

Le principe de l'algorithme focalisé est d'émettre une succession d'ondes focalisées à une profondeur déterminée en activant un nombre limité d'éléments de la sonde. Pour cela, des délais

d'émission sont appliqués individuellement à chaque élément pour former des interférences constructives et concentrer l'énergie au point focal. Le processus est répété avec différents groupes d'éléments afin d'obtenir la reconstruction complète de l'image par colonnes successives. Le nombre d'éléments activés dépend du nombre F qui a été choisi, qui représente le ratio entre la profondeur de focalisation et l'ouverture des éléments de la sonde pour une émission (Figure 1.18). Notons que pour l'imagerie focalisée, la meilleure résolution latérale est obtenue au point focal où la largeur du faisceau est minimum, et diminue avec son éloignement. Cette limitation peut être contournée par l'utilisation d'une focalisation dynamique, qui consiste en une émission successive de plusieurs ondes, chacune à un point focal différent. Cependant, cela implique une augmentation du nombre d'émissions et donc une réduction de la fréquence d'imagerie.

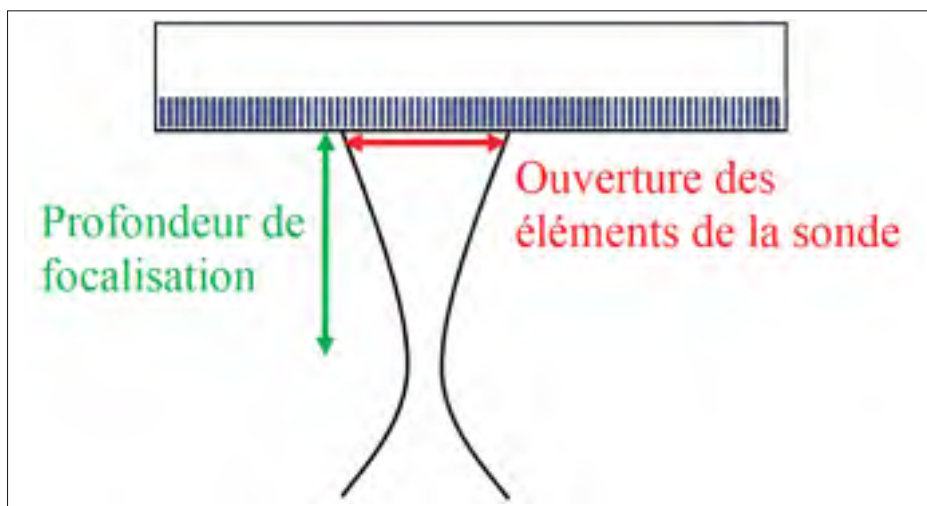


Figure 1.18 Variables utilisées pour le calcul du nombre F dans le cadre d'une imagerie ultrasonore par ondes focalisées. Le nombre F est le rapport entre la profondeur de focalisation et l'ouverture des éléments de la sonde pour une émission

Lorsqu'une séquence d'ondes ultrasonores est émise, la sonde passe en mode de réception des données. Les interactions dans le milieu insonifié influencent les ondes de pression, qui sont ensuite converties en signaux électriques radiofréquences (RF) par les éléments piézoélectriques de la sonde (Figure 1.19). La première étape consiste à compenser l'atténuation rencontrée lors

de la propagation de l'onde. Pour cela, une fonction de compensation ("Time Gain Compensation" ou TGC) est appliquée, dont la forme avec la profondeur est choisie par l'utilisateur afin de mettre en évidence certaines structures préférentielles.

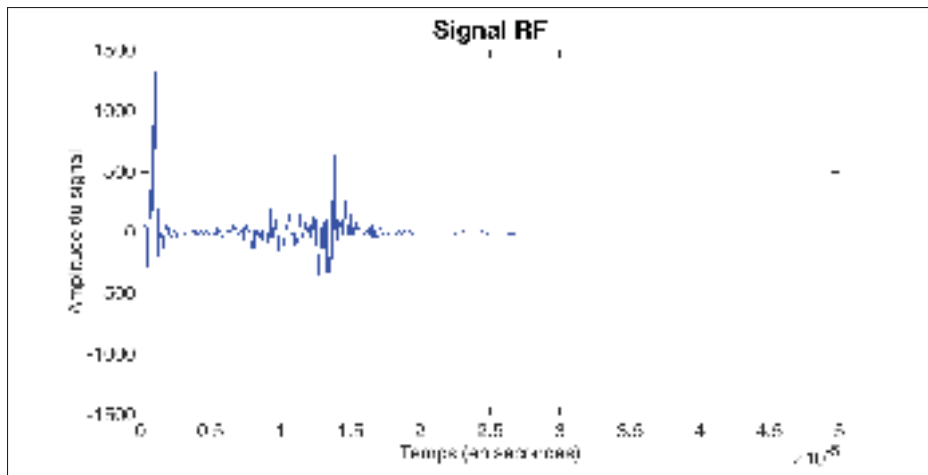


Figure 1.19 Signal RF issu d'une acquisition d'imagerie par ultrasons

Plusieurs méthodes existent afin de retrouver l'image en deux dimensions à partir des signaux RF obtenus après une émission. La plus courante et la plus simple utilise des considérations géométriques et est appelée "Delay and Sum" (DaS) (Figure 1.20), et sera utilisée dans cette étude. La distance entre le point d'interaction à reconstruire et chaque élément de la sonde utilisé pour sa reconstruction est divisée par la vitesse de propagation des ondes dans le milieu (environ 1540 m/s dans les tissus mous et 1480 m/s dans de l'eau), pour obtenir le délai entre l'émission de l'onde et la réception de l'écho. Ce délai est comparé avec le signal RF afin de déterminer sa contribution. Enfin, la valeur correspondante du signal RF de chaque élément contributif à ce pixel de l'image est additionnée pour obtenir son amplitude finale, qui sera importante si cette opération est constructive. Ce processus est répété pour chaque profondeur de l'image, et les émissions suivantes peuvent ensuite avoir successivement lieu afin de reconstruire les colonnes suivantes de l'image jusqu'à ce qu'elle soit complète.

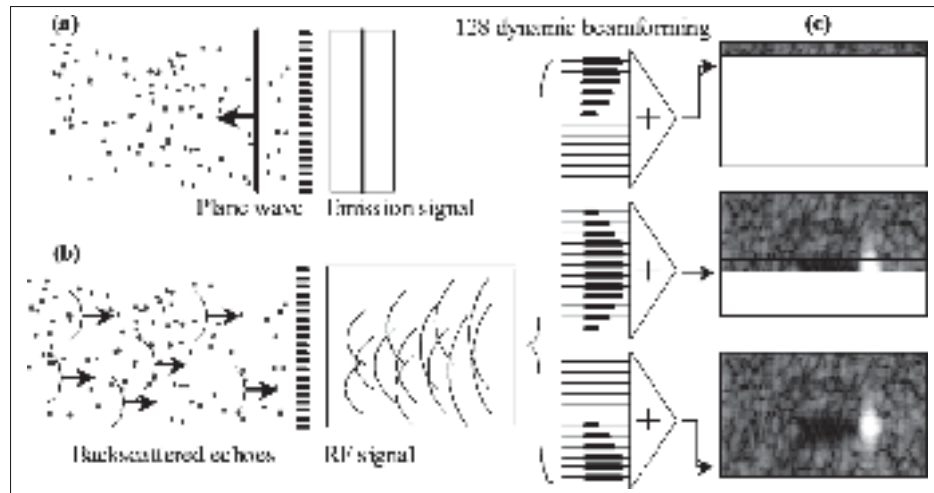


Figure 1.20 Principe de reconstruction de la méthode DaS (émission d'ondes planes). L'image est reconstruite par colonnes successives jusqu'à ce que l'image soit complète. Image tirée de Montaldo *et al.* (2009)

Les amplitudes obtenues dans l'image reconstruite peuvent avoir des écarts très importants, ce qui limite la visualisation de certaines structures. Par conséquent, une étape complémentaire consiste à appliquer une compression des données afin de diminuer les écarts dans la gamme d'amplitudes. Généralement, une fonction logarithmique ou polynomiale est appliquée, bien que d'autres solutions aient été proposées (Chiu *et al.*, 2001). Enfin, une détection d'enveloppe dans les images reconstruites permet d'homogénéiser les signaux issus des structures réfléchissantes et d'améliorer la qualité des images.

1.2.3 L'imagerie Doppler

1.2.3.1 Généralités

L'imagerie ultrasonore Doppler est un mode qui permet de visualiser et de quantifier les vitesses de déplacement dans les vaisseaux sanguins. Il est ainsi possible de caractériser la perfusion et d'observer une altération dans les vitesses sanguines dans le cas de sténoses par exemple. Les signaux reçus sont la contribution de réflexions par l'écoulement sanguin, de réflexions par les tissus alentours en mouvement, et de bruit thermique et électronique. Géné-

ralement, seule la première d'entre elles est souhaitée et lorsque c'est possible, les autres sont supprimées. L'imagerie en mode Doppler repose sur les variations temporelles des échos renvoyés par le milieu, ce qui se traduit par le décalage de fréquence entre l'onde émise et l'onde reçue et peut être quantifié à l'aide de l'équation suivante :

$$f_D \approx \frac{2 f_0 v \cos(\theta)}{c} \quad (1.3)$$

où f_D est le décalage fréquentiel ou fréquence Doppler, f_0 est la fréquence de l'onde émise, v est la vitesse de l'écoulement caractérisé, c est la vitesse du son dans le milieu et θ représente l'angle formé entre la sonde et le vaisseau sanguin. La quantification repose sur la composante de la vitesse parallèle à l'onde émise, par conséquent il est nécessaire de former un angle entre le faisceau d'émission et l'écoulement, que ce soit par une orientation des ondes à l'aide d'une modification des délais d'émission appliqués aux éléments ou par un changement d'orientation manuel de la sonde. Par ailleurs, le principe de quantification amène la nécessité d'une résolution fréquentielle plus importante. Cela est obtenu en augmentant la longueur du signal émis et en réduisant donc sa largeur de bande. Cependant, comme il a été observé dans les sections précédentes, cela entraîne une diminution de la résolution spatiale axiale. Pour limiter ce problème, l'imagerie en mode B et l'imagerie Doppler sont souvent alternées, mais cela diminue la fréquence d'imagerie.

Les particules présentes dans les vaisseaux ont une taille de l'ordre de $2 \mu m$ à $7 \mu m$ (Dort, 2013), l'interaction de l'onde ultrasonore avec l'écoulement sanguin est donc régie par une diffusion de Rayleigh, qui a lieu lorsque la longueur d'onde est plus grande que la taille des particules diffusantes. Les réflexions issues de ces multiples diffuseurs proches forme, par le théorème central limite, une réponse représentée par une variable gaussienne. Cependant, elle peut être modifiée lorsque l'écoulement n'est pas laminaire et comprend des rouleaux ainsi que des turbulences. Le profil de vitesse varie généralement entre un profil parabolique et un profil plat (Gill, 1985). En complément de la fréquence de l'onde, le principal facteur agissant sur l'interaction de l'onde ultrasonore avec l'écoulement sanguin est sa vitesse, plutôt que la taille

des particules ou l'hématocrite (Battino, 1992). Par ailleurs, il a été observé que l'échogénicité du sang augmente durant la phase de systole et atteint son maximum lors du pic de vitesse dans la phase de systole (Paeng *et al.*, 2010).

1.2.3.2 Algorithme de reconstruction

Lors de l'imagerie Doppler, le paramètre d'intérêt est la fréquence de l'onde reçue plutôt que son amplitude. Par conséquent, le processus de reconstruction d'image diffère significativement de celui qui est utilisé pour le mode B.

En premier lieu, les signaux RF récoltés par les éléments de la sonde doivent être démodulés (Figure 1.21), afin de diminuer la quantité de données pour la reconstruction d'images. Notons que cette étape est également réalisée lors de reconstructions à partir du mode B. Le signal est initialement réel et son spectre de fréquences est symétrique. La procédure consiste à centrer le pic fréquentiel autour de la fréquence 0 Hz par la multiplication avec une exponentielle complexe contenant la fréquence centrale du signal à démoduler, pour obtenir les signaux appelés IQ (In phase et Quadrature) :

$$IQ(t) = RF(t) \times e^{(-2\pi i f_0 t)} \quad (1.4)$$

Où $IQ(t)$ est le signal démodulé, t est le délai (en valeurs échantillonnées) du signal RF, et f_0 est la fréquence centrale de l'onde émise. Le signal obtenu devient non-symétrique et donc complexe, on peut ainsi séparer ses composantes :

$$IQ(t) = I(t) + i \times Q(t) \quad (1.5)$$

Finalement, afin de supprimer la portion du signal RF située dans les fréquences négatives et conserver uniquement le signal centré, un filtre passe-bas est appliqué. Une multiplication par $\sqrt{2}$ permet de conserver l'énergie du signal qui a été retirée par le filtrage (Kirkhorn, 1999).

Finalement, une dernière étape appelée décimation peut diminuer la fréquence d'échantillonnage du signal RF complexe et donc la quantité de données stockées. Notons que l'ensemble de ces transformations conserve les principales propriétés du signal initial telles que la phase et l'amplitude.

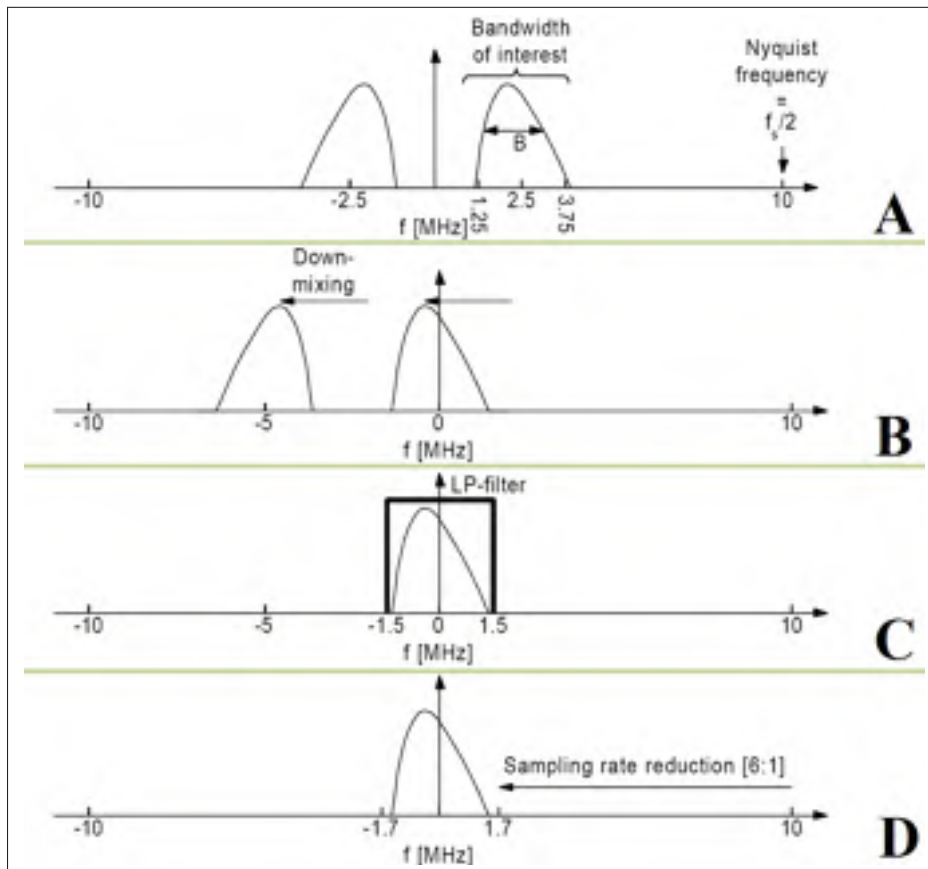


Figure 1.21 Démodulation des données RF. Le signal initial (A) est centré à la fréquence 0 Hz (B). Les étapes de filtrage (C) et de décimation (D) sont ensuite appliquées. Image adaptée de Kirkhorn (1999)

Le processus de reconstruction d'imagerie peut ensuite procéder de manière similaire à la reconstruction en mode B avec le DaS, en procédant séparément avec les parties réelle et imaginaire du signal démodulé. Dans cette situation cependant, une correction doit être préalablement appliquée aux signaux $I(t)$ et $Q(t)$ afin de pouvoir les combiner de façon cohérente (Horvat *et al.*, 1992) :

$$\begin{bmatrix} I'_i(t) \\ Q'_i(t) \end{bmatrix} = \begin{bmatrix} \cos(\omega_c \tau_i) & \sin(\omega_c \tau_i) \\ -\sin(\omega_c \tau_i) & \cos(\omega_c \tau_i) \end{bmatrix} \begin{bmatrix} I_i(t - \tau) \\ Q_i(t - \tau) \end{bmatrix} \quad (1.6)$$

L'image finalement obtenue est composée de valeurs de pixels complexes. Elle contient cependant une importante composante provenant des tissus fixes alentours, dont l'amplitude des échos peut être de 20 dB à 40 dB plus importante que celle qui provient de la circulation sanguine. Ces structures sont fixes ou possèdent un déplacement à basse fréquence, qui peut être causé par les pulsations cardiaque et respiratoire. Leur contribution peut donc être supprimée en appliquant un filtre dit "de paroi" passe-haut sur le spectre de fréquence, mais cela peut engendrer la perte de signaux Doppler à basses fréquences correspondant aux faibles vitesses d'écoulement. Il s'agit donc d'un compromis à ajuster selon le domaine d'application de l'imagerie. Les principaux filtres sont des filtres à réponse impulsionnelle finie ou infinie, les filtres de régression et les filtres utilisant les valeurs propres du signal Doppler (Yu & Lovstakken, 2010). Ils ont été détaillés et comparés par Bjærum *et al.* (2002), et peuvent faire l'objet d'une sélection adaptative (Yoo *et al.*, 2003). Le calcul du module des pixels permet d'obtenir une image en mode B du milieu insonifié.

1.2.4 Différents modes de l'imagerie Doppler

1.2.4.1 Doppler couleur

L'imagerie Doppler de couleur utilisait initialement des émissions d'ondes continues, ce qui présentait l'avantage d'avoir une résolution fréquentielle optimale. En effet, pour une longueur infinie d'un signal sinusoïdal, le contenu fréquentiel calculé par une transformation de Fourier se présente sous la forme de deux pics de Dirac positionnés aux valeurs négative et positive représentatives de la fréquence du signal. Il n'y a donc pas l'élargissement spectral qui est présent lorsqu'un signal fini est utilisé. Cependant, des limitations importantes associées à l'émission d'un signal continu, telles qu'une incapacité à connaître la position du signal Doppler et la né-

cessité de disposer simultanément d'une source émettrice et d'une source réceptrice ont motivé l'utilisation alternative d'ondes pulsées.

L'imagerie Doppler de couleur est une imagerie à deux dimensions généralement couplée à une reconstruction en mode B afin d'obtenir les repères anatomiques, ce qui permet de connaître la position de l'écoulement dans le plan de la sonde (Figure 1.22). Une série d'émissions et donc de sous-images Doppler sont acquises, à partir desquelles la quantification des vitesses est généralement réalisée en comparant les données RF entre elles afin d'identifier le déplacement des particules en mouvement (image Doppler). En effet, le nombre limité de sous-images, conventionnellement entre 8 et 16 (Ekroll *et al.*, 2013), limite la faisabilité d'une estimation à partir du spectre fréquentiel à cause d'un élargissement spectral. Dans tous les cas, les informations obtenues sont relatives au vecteur de vitesse dans la direction de la sonde. Afin de connaître la vitesse sanguine de façon quantitative dans le vaisseau, il est donc nécessaire de connaître l'angle que ce dernier forme avec l'onde émise. Malheureusement, si il est aisé de déterminer cet angle pour de larges vaisseaux de géométrie connue tels que l'artère carotidienne, les vaisseaux de plus petits diamètre présentent une géométrie complexe qui peut amener une erreur lors de la quantification des vitesses. Par convention, un écoulement en mouvement vers la sonde (fréquences Doppler positives) est représenté en rouge, et un écoulement s'éloignant de la sonde (fréquences Doppler négatives) est représenté en bleu. Le seuil de rejet du signal Doppler de couleur, et donc la vitesse minimum visualisable, peuvent être choisis par l'utilisateur afin que l'image ne contienne pas de structures indésirables, et consistent en un compromis entre la suppression du bruit et la conservation du signal (Forsberg *et al.*, 1994).

Une des principales restrictions de ce mode est la fréquence d'émission limitée des ondes, dont les échos doivent atteindre le transducteur avant qu'il ne puisse émettre la suivante. Cela conduit à une limite de fréquence d'échantillonnage dont la fréquence de Nyquist en est la moitié. La fréquence maximale finalement obtenue correspond donc à la vitesse la plus élevée détectable par le système d'imagerie. Au delà de cette valeur, le signal n'est pas suffisamment échantillonné et le phénomène de repliement spectral décalera les fréquences correspondantes vers d'autres valeurs, causant une mauvaise estimation de la vitesse et une inversion du sens

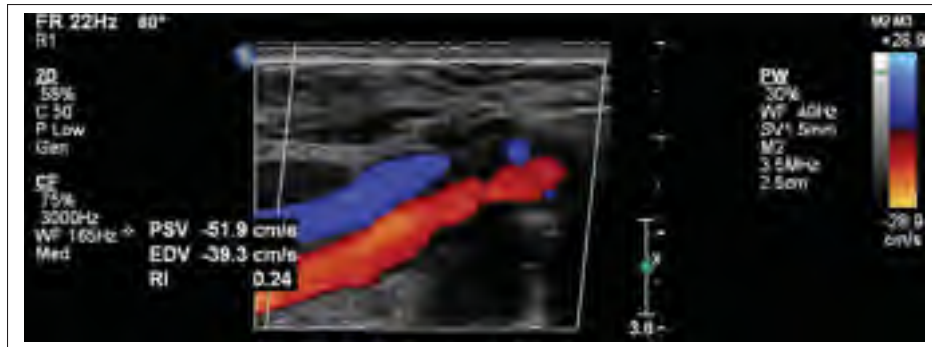


Figure 1.22 Artère carotidienne commune (en rouge) et veine jugulaire (en bleu) observées à l'aide du mode Doppler de couleur. Image tirée de Kabbani *et al.* (2017)

de l'écoulement visualisé sur les images. Par ailleurs, une résolution fréquentielle élevée nécessite l'utilisation de longs signaux, ce qui dégrade la résolution spatiale et peut empêcher la visualisation de petits vaisseaux.

1.2.4.2 Doppler spectral

Le mode Doppler spectral n'est pas un mode d'imagerie à deux dimensions et consiste à visualiser l'évolution du spectre fréquentiel d'une région de l'image avec le temps (Figure 1.23). La position d'observation de ce spectre peut être fournie par le mode Doppler de couleur, on parle alors d'imagerie triplex. Ce mode est particulièrement utile afin de détecter des anomalies ou de quantifier des paramètres (vitesses, pulsation...) relatifs à la pulsation cardiaque. L'imagerie spectrale nécessite cependant une importante résolution temporelle et donc une fréquence d'acquisition élevée, ce qui limite son application à une seule position ou à plusieurs positions sur la même ligne (appelé "multigating").

1.2.4.3 Doppler de puissance

A l'inverse de l'imagerie Doppler de couleur, le mode Doppler de puissance (Figure 1.24) détermine la puissance du signal Doppler, il est donc directement relié à la quantité de diffuseurs dans l'écoulement qui produisent le décalage de fréquence Doppler. Cette propriété n'est

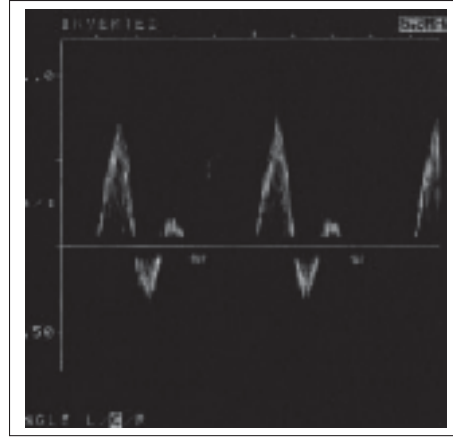


Figure 1.23 Image en mode Doppler spectral d'une artère fémorale. Image tirée de Hoskins (1999)

cependant plus valide lorsque le volume observé contient des composantes immobiles (paroi d'un vaisseau) ou un écoulement turbulent. En conséquence, le signal observé dans l'image apparaît comme uniforme à l'exception des régions proches des parois. La détectabilité par le mode Doppler de puissance est déterminée par le rapport entre l'énergie spectrale du signal sanguin et la somme du bruit électronique et de l'énergie spectrale provenant des structures environnantes (Pinter & Lacefield, 2009). Par ailleurs, lors de l'interprétation des résultats, le gain appliqué aux signaux RF peut provoquer une mauvaise estimation du diamètre des vaisseaux sanguins. Les autres paramètres tels que la fréquence d'émission des ondes, la fréquence du filtre de paroi appliqué ou l'angle d'approche de l'onde émise n'affectent pas la qualité des images à haute fréquence (entre 5 MHz et 10 MHz) (Claudon *et al.*, 2001). Mathématiquement, pour une série de signaux Doppler complexes $z(0), \dots, z(N-1)$ issus de N sous-images Doppler pour un pixel, la puissance Doppler peut s'estimer par :

$$P_N(\omega) = \frac{1}{N} |Z_N(\omega)|^2 \quad (1.7)$$

où N est le nombre de signaux Doppler, $\omega = 2 \times \pi \times f$ est reliée à la fréquence du signal Doppler f et $Z_N(\omega)$ est la transformée de Fourier du signal Doppler. Une variation est proposée par Macé *et al.* (2013) et consiste à calculer la puissance dans chaque moitié positive et négative du spectre. Le résultat peut se quantifier par la relation suivante :

$$P_{i,j} = \sum_{NFFT^+} n_{i,j}^2 - \sum_{NFFT^-} n_{i,j}^2 \quad (1.8)$$

Où $NFFT^+$ et $NFFT^-$ correspondent respectivement au nombre de valeurs dans les moitiés positive et négative des n points contenus dans le spectre de fréquences discret pour le pixel (i, j) .

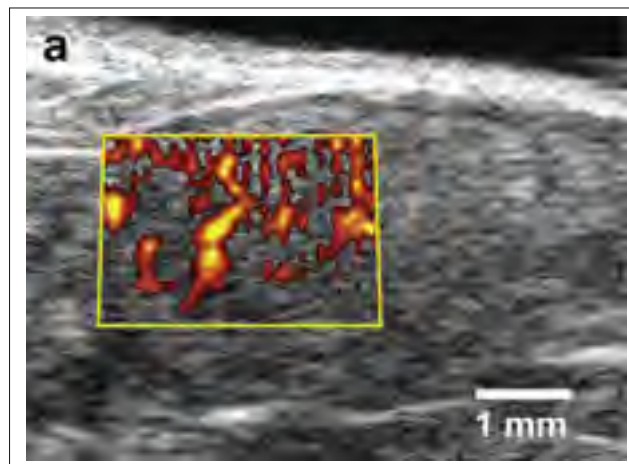


Figure 1.24 Image en mode Doppler de puissance d'un testicule de souris. Image tirée de Pinter & Lacefield (2009)

L'imagerie Doppler de puissance se base sur la puissance du contenu fréquentiel d'un signal Doppler. Par conséquent, en comparaison avec l'imagerie Doppler de couleur, ses principaux avantages incluent une insensibilité au phénomène de repliement spectral et une quasi-indépendance par rapport à l'angle d'insonification. En effet, ces paramètres sont susceptibles de modifier la forme du spectre mais pas son contenu énergétique. Ce mode est également moins sensible au bruit et possède une meilleure sensibilité pour détecter les faibles vitesses

et par conséquent, les vaisseaux de petit diamètre (Claudon *et al.*, 2001). A l'inverse, il est particulièrement sensible aux artefacts dus aux mouvements de la structure, et peut provoquer une visualisation des vaisseaux dans les images qui est plus grande que la réalité (artefact dit de "blooming") (Oktar *et al.*, 2006). De plus, il n'est pas possible de récupérer d'information sur la vitesse et la direction de l'écoulement.

1.2.5 Quantification

La quantification de débits sanguins à partir de l'imagerie ultrasonore Doppler repose généralement sur la multiplication de la section estimée du vaisseau par une vitesse représentative de l'écoulement, et se base sur l'hypothèse d'un écoulement constant. La plupart des auteurs calculent les débits à partir d'une vision longitudinale du vaisseau sanguin étudié.

Plusieurs méthodes ont été proposées afin d'obtenir une valeur de la vitesse de l'écoulement (Evans, 2000). La vitesse d'écoulement peut être calculée à partir du spectre fréquentiel, en utilisant par exemple un seuil du contenu énergétique (Brown *et al.* (1985), Poepping *et al.* (2004)) ou la pente de la puissance intégrée du spectre (Steinman *et al.*, 2001). Une méthode proposée par Fantini *et al.* (2016) consiste à utiliser deux sondes de chaque côté du vaisseau et à mesurer le délai de propagation de l'onde dans chacun des deux sens, pour aboutir à une quantification directe du débit. Cependant, cette méthode est invasive car elle nécessite d'isoler le vaisseau sanguin. L'utilisation de plusieurs transducteurs mono-éléments afin de quantifier les vitesses a été suggérée par Ashrafzadeh *et al.* (1988). Par ailleurs, une équation se basant sur le spectre fréquentiel et tenant compte de l'élargissement spectral du signal réfléchi dans le tissu a été utilisée par Tortoli *et al.* (2006). Il est important de noter, cependant, que dans le cas d'un écoulement sanguin, il existe une gamme de vitesses répondant à un profil non-linéaire, souvent estimé comme parabolique, avec une valeur plus importante au centre du vaisseau. Dans ce dernier cas, la vitesse moyenne peut être estimée comme la moitié de la vitesse maximum de l'écoulement (Dorsaz *et al.*, 1997). Cet effet se traduit par un élargissement spectral dans le spectre Doppler, qui se produit également dans des conditions de turbulence.

Si un diffuseur parcourt une distance Δz dans la direction de l'onde émise entre deux émissions, l'écho généré sera identique avec cependant un décalage temporel dans la position de l'écho dû à son mouvement. La méthode de calcul que est la plus utilisée a été initialement proposée par Kasai *et al.* (1985) et compare les signaux reçus d'émissions successives, pour différents décalages temporels, à l'aide d'une fonction d'auto-corrélation. La valeur de cette fonction est maximum lorsque la similitude entre les deux signaux est optimale, ce qui se produit pour le décalage temporel correspondant à la vitesse du diffuseur dans la direction de l'onde. Cette méthode a été testée par Barber *et al.* (1985) qui ont confirmé la validité de son application dans le cadre de l'imagerie ultrasonore Doppler. Il s'agit de la méthode de quantification des vitesses utilisée dans ce projet et correspond à l'équation suivante :

$$\omega = \frac{1}{T} \arctan \left\{ \frac{\sum_{i=1}^N Q(i)I(i-1) - I(i)Q(i-1)}{\sum_{i=1}^N I(i)I(i-1) - Q(i)Q(i-1)} \right\} \quad (1.9)$$

Où ω représente la fréquence angulaire du signal Doppler, T est le temps entre les ondes émises et N correspond au nombre de signaux acquis pour une image Doppler. Notons que l'équation d'auto-corrélation peut être affectée par du bruit corrélé (Evans, 2000).

Il est nécessaire de connaître l'angle d'insonification pour calculer les débits sanguins. Pour une application cardiaque, Storaa *et al.* (2001) ont suggéré de se baser sur le mouvement du myocarde pour connaître la direction de l'écoulement. Une autre méthode proposée par Fish (1981) consiste en l'acquisition de deux images à deux positions différentes du vaisseau pour ensuite retracer sa géométrie, mais cela nécessite un déplacement précis et connu de la sonde. Une technique régulièrement employée repose sur la rotation de la sonde jusqu'à la disparition du signal Doppler, ce qui indique la perpendicularité entre le plan de la sonde et la direction de l'écoulement. Malheureusement, certaines limitations telles que le manque de précision dans l'estimation de la perpendicularité et dans la rotation de la sonde autour d'un axe fixe rendent cette option peu précise. L'utilisation simultanée de deux sondes insonifiant le même point peut par ailleurs combiner les informations de vitesse et de direction de l'écoulement (Gill, 1985). Dans l'ensemble, l'angle d'approche de l'onde ultrasonore est difficile à évaluer

avec précision et peut avoir des répercussions importantes sur la précision de la vitesse de l'écoulement calculée.

Le dernier paramètre à évaluer pour quantifier le débit est la section du vaisseau par l'intermédiaire de son diamètre, généralement déterminé à partir d'une image en mode B dans un plan longitudinal du vaisseau, en utilisant ses parois comme délimitations. Mais pour les plus petits vaisseaux, il est difficile de visualiser et donc d'estimer le diamètre correspondant (Pinter & Laceyfield, 2009). Selon l'application souhaitée, le diamètre moyen sur un cycle cardiaque peut être utilisé (Rådegran, 1997). Si la position dans le cycle est importante, l'imagerie peut être déclenchée par l'électrocardiogramme et répartie sur plusieurs cycles si nécessaire, provoquant une diminution des erreurs de position d'un facteur 10 (Liu *et al.*, 2006).

Enfin, une méthode de visualisation des débits sanguins, appelée "B-flow" (Figure 1.25), a été proposée (Henri & Tranquart, 2000). Elle consiste en l'émission de deux ondes ultrasonores codées avec une polarité opposée. Les deux échos sont similaires pour les structures fixes, mais varient pour les pixels contenus dans la région de l'écoulement qui sont donc amplifiés. Le reste de l'algorithme de reconstruction est similaire au mode B. Le signal de l'écoulement augmente avec sa vitesse et lorsque l'angle formé avec l'onde ultrasonore émise diminue (Henri & Tranquart, 2000). Afin de conserver une cohérence suffisante entre les échos reçus depuis deux images successives, la fréquence d'imagerie doit être suffisamment élevée, au minimum à 1 kHz (Yiu & Yu, 2013). On obtient finalement une caractérisation en temps réel, où l'on visualise la propagation du sang dans les délimitations du vaisseaux, de manière similaire au mode Doppler de couleur. Une imagerie en mode B complète la reconstruction en fournissant des repères anatomiques. Le mode B-flow est particulièrement efficace pour distinguer des écoulements de forte pression à l'issue de sténoses caractérisés par une forte intensité en niveau de gris, ainsi que les turbulences (Wang *et al.*, 2005). Un principal avantage réside dans la visualisation simultanée de l'image en niveau de gris et l'écoulement à l'intérieur du vaisseau sanguin, ce qui évite la superposition avec l'imagerie Doppler de couleur ou de puissance qui peut recouvrir partiellement les parois du vaisseau et provoquer des erreurs lors de la quantification de diamètres par exemple. De plus, la génération d'images contenant simul-

tanément les données anatomiques et la vascularisation permet d'augmenter considérablement la fréquence d'imagerie et obtenir une résolution temporelle importante. Cependant, cette modalité ne donne pas accès à une quantification des vitesses ou au sens de l'écoulement, ce qui ne permet pas de différencier les veines des artères. Il est également difficile d'observer des vaisseaux sanguins à une profondeur importante (Oktar *et al.*, 2006).




Figure 1.25 Image en mode B-flow d'une artère carotidienne. Image tirée de Henri & Tranquart (2000)

1.2.6 Les ondes planes

Afin de conserver une fréquence d'échantillonnage Doppler suffisante et ne pas être confronté au problème de repliement spectral, la séquence ultrasonore par ondes focalisées doit être séparée sur plusieurs ensembles (Figure 1.26). Plus le nombre d'ensembles pour la séparation est important, plus la fréquence d'échantillonnage augmente, mais cela peut créer un décalage spatial entre deux blocs. Pour contourner ces limitations, l'imagerie ultrasonore par ondes planes a été proposée. Le principe est d'activer tous les éléments de la sonde simultanément afin de créer une onde plane non-focalisée qui permettra de caractériser le plan entier pour chaque émission (Figure 1.27). La fréquence d'échantillonnage est donc limitée uniquement par la profondeur d'imagerie, $f_{éch} = \frac{c}{z_{max}}$, où c est la vitesse du son dans le milieu et z_{max} est

la profondeur d'imagerie maximum. Le facteur d'amélioration en comparaison de l'imagerie focalisée dépend par conséquent du nombre d'émissions nécessaires pour obtenir une image avec cette séquence. Dans les deux cas cependant, cette fréquence maximale est diminuée par l'ajout d'un temps mort permettant à la sonde de ne pas surchauffer, ainsi que pour tenir compte de l'atténuation dans le milieu. Un autre avantage du plus grand nombre d'images disponibles est reliée à l'application des filtres de parois pour l'imagerie Doppler, dont l'application est moins restreinte.

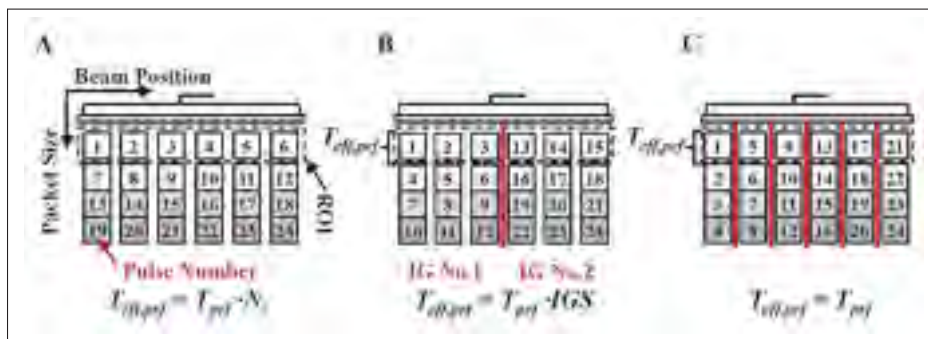


Figure 1.26 Division de l'image acquise par la séquence Doppler focalisée en plusieurs ensembles. Image tirée de Dort (2013)

Une revue des applications de la séquence par ondes planes est proposée par Tanter & Fink (2014). Initialement appliquée pour de l'imagerie de mode B, elle a ensuite été développée pour l'élastographie (Sandrin *et al.*, 1999), puis pour l'imagerie Doppler vectorielle (Udesen *et al.*, 2008) et de puissance (Macé *et al.*, 2013). L'algorithme a été initialement développé pour des sondes linéaires. Il a ensuite été adapté à des sondes de type "phased array" pour obtenir une imagerie conique Papadacci *et al.* (2014).

Un unique plan d'onde résulte cependant en une image de moins bonne qualité que pour l'imagerie focalisée, plusieurs plans d'ondes sont donc combinés pour obtenir l'image finale. Pour cela, l'utilisation de plusieurs angles d'émission des ondes planes, une séquence appelée "compounding", a été proposée par Montaldo *et al.* (2009). Les résultats sur une séquence B-mode indiquent un rapport signal sur bruit (ou Signal to Noise Ratio, SNR) équivalent à l'algorithme focalisé pour un nombre d'émissions 3 à 6 fois inférieur (Bercoff *et al.*, 2011) (Figure 1.28).

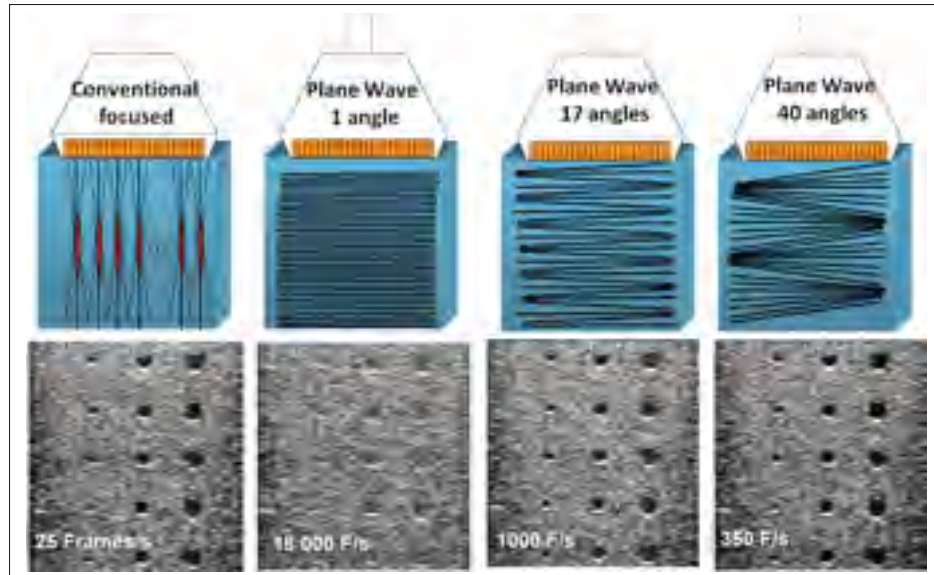


Figure 1.27 Reconstruction d'une image en mode B à partir de l'imagerie focalisée et de l'imagerie par ondes planes, pour 3 quantités d'angles différentes. Image tirée de Tanter & Fink (2014)

Cela est dû principalement à l'activation de tous les éléments de la sonde pour chaque onde émise, à l'inverse de la séquence focalisée, ce qui se traduit par une énergie plus importante transférée dans le milieu. Pour les reconstructions d'images avec la procédure du DaS, la distance d_{totale} parcourue par l'onde entre son émission et sa réception est décrite par l'équation suivante, qui se base sur des considérations géométriques (Montaldo *et al.*, 2009) :

$$d_{totale} = z \cos(\alpha) + x \sin(\alpha) + \sqrt{z^2 + (x - x_1)^2} \quad (1.10)$$

Où x et z représentent la position du pixel à reconstruire dans l'axe de la sonde et dans l'axe de profondeur respectivement, α est l'angle de l'onde plane émise par rapport à la surface de la sonde, et x_1 est la position de l'élément de la sonde utilisé pour la reconstruction.

La principale limitation actuelle de la séquence par ondes planes consiste en un volume de données beaucoup plus important, ce qui implique des difficultés pour les système d'imagerie à transférer les données acquises et à reconstruire les images dans un délai suffisamment court

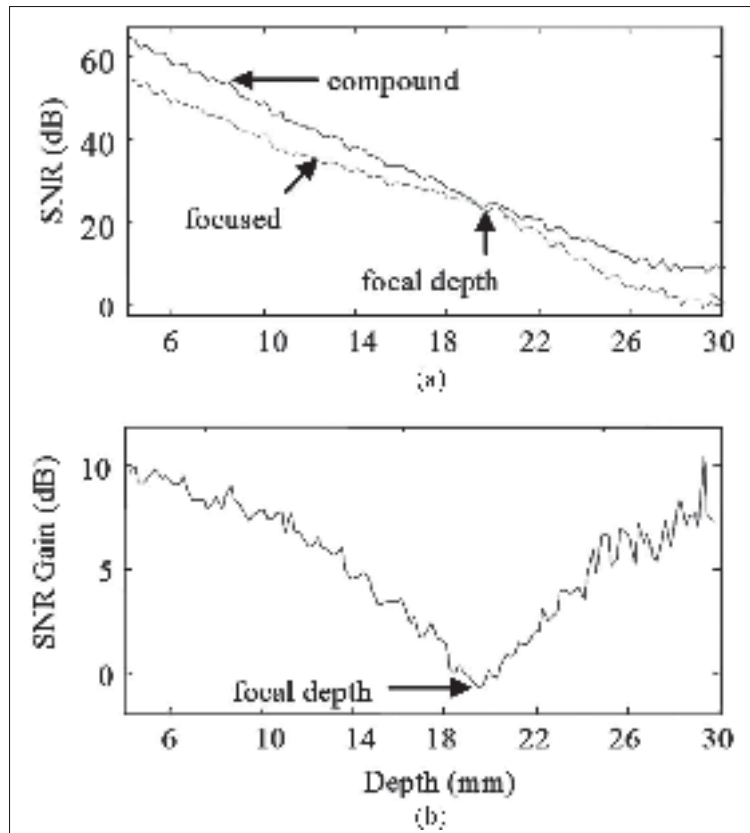


Figure 1.28 Comparaison du SNR entre des images en mode B reconstruites par les algorithmes d'ondes focalisées et d'ondes planes. Image tirée de Bercoff *et al.* (2011)

pour obtenir une imagerie en temps réel. Par ailleurs, les appareils cliniques actuels contiennent l'algorithme focalisé détaillé dans les sections précédentes, et l'implantation de l'algorithme par ondes planes nécessiterait une modification complète de la séquence.

De nombreuses applications pour l'imagerie Doppler ont été proposées. En particulier, Udesen *et al.* (2008) se sont basés sur des émissions d'ondes planes pour une imagerie Doppler vectorielle, qui permet en complément d'une imagerie Doppler de couleur, d'obtenir une visualisation des vecteurs de vitesse et donc une précision du sens de l'écoulement. Le suivi de l'artefact de "speckle" peut être utilisé pour visualiser l'écoulement sanguin (Sandrin *et al.*, 2001) et être combiné avec (Leow *et al.*, 2015) ou sans (Yiu & Yu, 2013) produit de contraste. Globalement, l'imagerie Doppler par onde planes apporte, pour une qualité d'image équivalente et en com-

paraison avec l'imagerie Doppler par ondes focalisées, un délai d'émission réduit d'un facteur 8 à 16, avec une sensibilité en moyenne 15 fois supérieure (Macé *et al.*, 2013) et une variance 14 fois inférieure (Bercoff *et al.*, 2011). Par ailleurs, la limitation d'un Doppler spectral à une seule position de l'image n'est plus un problème dans le cas de l'imagerie Doppler par ondes planes qui caractérise le milieu entier à chaque émission. Lors d'une application destinée à une imagerie fonctionnelle d'un cerveau de rat à une fréquence de 15 MHz, Macé *et al.* (2013) ont détecté un plus grand nombre de vaisseaux dans les images, qui étaient également moins bruitées (Figure 1.29). Dans cette étude, la plus grande quantité de données Doppler disponible a permis de quantifier le Doppler de puissance en association avec la direction de l'écoulement, ce qui est beaucoup plus difficile dans le cadre d'une imagerie conventionnelle de par la faible résolution fréquentielle du spectre. En complément, Osmanski *et al.* (2012) ont appliqué la séquence par ondes planes aux petits vaisseaux sanguins du myocarde. Notons cependant qu'une sous-estimation de la fréquence Doppler a été observée lors de l'utilisation d'ondes planes, sous-estimation qui augmente avec la vitesse de l'écoulement et l'angle d'approche de l'onde ultrasonore, et peut atteindre une valeur de 30% (Ekroll *et al.*, 2015). Enfin, certains algorithmes alternatifs ont été proposés, permettant d'utiliser un ensemble d'images précédemment reconstruites à chaque nouvelle émission afin d'augmenter le fréquence d'imagerie (Kim *et al.*, 2001), ou pour obtenir la composante de la vitesse de l'écoulement perpendiculairement au plan de la sonde (Osmanski *et al.*, 2015). Une séquence d'excitations codées a également été développée afin d'augmenter le SNR (Tiran *et al.*, 2015).

1.2.7 Imagerie ultrasonore de la moelle épinière

L'observation de la moelle épinière par ultrasons a débuté avec le mode B. A cause des faibles dimensions mises en jeu, une résolution spatiale importante est nécessaire, ce qui implique l'utilisation de fréquences élevées en particulier lors d'une application sur un modèle animal. Le processus intra-opératoire inclut une laminectomie qui permet un accès direct à la moelle épinière pour la sonde. On peut donc observer l'anatomie intra-médullaire et localiser l'ampleur et la propagation d'une lésion, la position d'une fracture ou d'une hémorragie, ou des

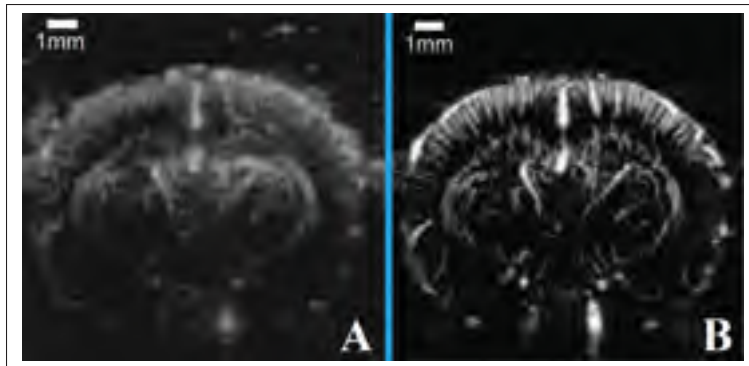


Figure 1.29 Images acquises à partir du mode Doppler de puissance sur un cerveau de rat, à l'aide de l'algorithme par ondes focalisées (A) et de l'algorithme par ondes planes (B). Avec les ondes planes, l'image est moins bruitée et plus de vaisseaux sont identifiables Image adaptée de Macé *et al.* (2013)

composantes anormales dans l'anatomie de la moelle. L'utilisation de sondes incurvées implique des reconstructions d'images coniques qui rendent possible l'exploration de régions qui ne sont pas normalement accessibles avec une sonde linéaire.

La caractérisation de la moelle épinière par l'imagerie ultrasonore est le plus souvent effectuée avec le mode B. Généralement, un écho central important de la moelle est utilisé comme repère dans les images, mais sa correspondance au canal central ou à l'extrémité de la fissure médiane antérieure est débattue (Rubin & Chandler, 1995). D'autres échos importants proviennent de l'espace sous-arachnoïdien à cause de la différence d'impédance acoustique avec le LCR. Enfin, le rapport d'échogénicité entre les matières grise et blanche est estimé à seulement 1,2, ce qui les rend difficile à discerner (Pinto *et al.*, 2012), bien qu'elles aient été mises en évidence lors d'expérimentations à haute fréquence (55 MHz) chez le rat (Niu *et al.*, 2012).

L'utilisation du mode Doppler est moins fréquente, et a été le plus souvent appliquée pour une visualisation des artères segmentaires. Cependant, la visualisation d'un signal Doppler (mode spectral) relatif à des artères intra-médullaires a été rapportée lors d'études sur des chiens à une fréquence de 7.5 MHz (Hudson *et al.*, 1995), et à environ 10 MHz dans des images com-

prises dans le plan sagittal à l'aide du mode Doppler de puissance (Nanai *et al.*, 2004). Chez l'homme, l'utilisation d'une sonde transœsophagienne a permis d'observer l'artère spinale antérieure d'un patient en complément des artères intercostales et radiculaires (Voci *et al.*, 1999). Par ailleurs, au moyen d'une imagerie extra-corporelle appliquée à l'homme à des fréquences comprises entre 3 MHz et 9 MHz, Abd Allah *et al.* (2012) ont observé l'ASA pour 62.5% des sujets, à une profondeur moyenne de 6.4 cm. La position vertébrale variait entre T8 et T12, et les ultrasons se sont propagés dans la moelle épinière à travers des espaces intervertébraux. Une étude menée sur des rats (Soubeyrand *et al.*, 2014) a montré que les artères intra-médullaires pouvaient être précisément observées avec des sondes à très haute fréquence de fonctionnement (44 MHz) avec le mode Doppler de puissance (Figure 1.30), pour une imagerie à deux ou à trois dimensions. L'ajout d'un produit de contraste permet de réduire la fréquence d'utilisation (13 MHz) pour caractériser, dans des conditions expérimentales similaires, les débits sanguins de la moelle épinière avant et après une blessure (Soubeyrand *et al.*, 2012). Le modèle porcin a également été expérimenté après l'injection de microbulles (Huang *et al.*, 2013), les artères centrales intra-médullaires étaient alors visibles (Figure 1.31). L'algorithme de sonification utilisé n'est pas précisé, mais il s'agissait probablement d'une imagerie Doppler de couleur à base d'une séquence non-linéaire telle que l'inversion de phase.

1.3 Bilan sur la littérature

L'imagerie ultrasonore est non-invasive qui lui vaut une utilisation importante dans le domaine de l'imagerie médicale. Par ailleurs, à l'inverse d'autres modalités, elle ne nécessite pas d'équipement volumineux pour obtenir une caractérisation des tissus, ce qui lui permet d'être transportable et de pouvoir être utilisée en salle d'opération. En complément d'informations anatomiques disponibles à partir du mode B, le mode Doppler donne accès à une visualisation vasculaire. Elle peut être quantitative avec les séquences Doppler spectrales et les calculs de vitesse par une méthode d'auto-corrélation, ou qualitative lors d'une caractérisation à l'aide de reconstructions Doppler de puissance. Actuellement, les appareils cliniques sont basés sur un algorithme d'émission d'ondes focalisées, qui consiste à répéter sur la longueur de la sonde

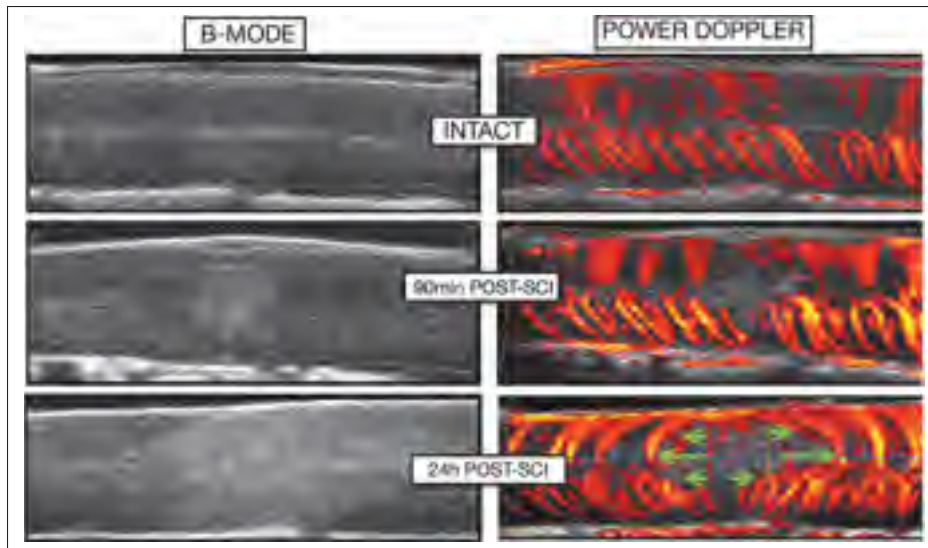


Figure 1.30 Application d'une imagerie ultrasonore Doppler de puissance sur une moelle épinière de rat à très hautes fréquences. Image tirée de Soubeyrand *et al.* (2014)

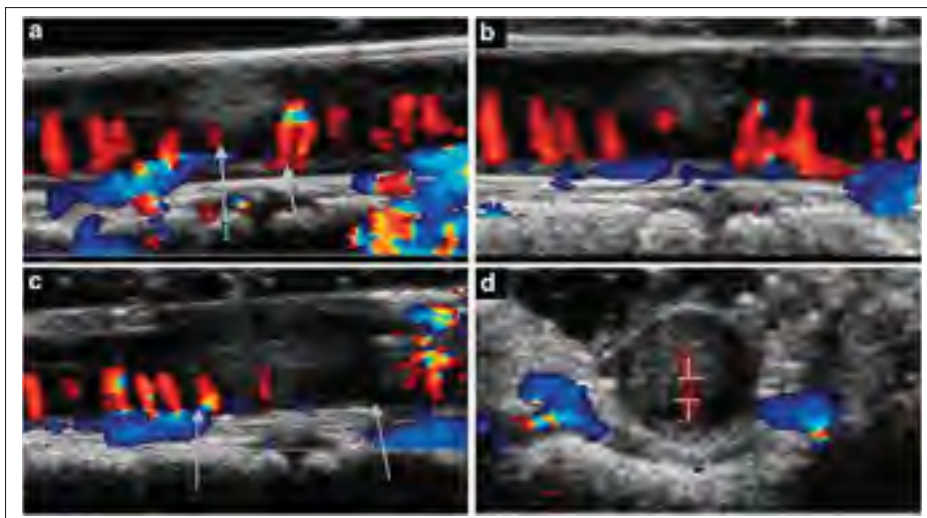


Figure 1.31 Application d'une imagerie ultrasonore Doppler de couleur sur un modèle porcine suite à l'injection d'un produit de contraste. Image tirée de Huang *et al.* (2013)

l'émission d'une onde focalisée à une profondeur choisie. Bien que des applications existent pour obtenir des informations à une profondeur importante, dans le domaine obstétrique par exemple, le phénomène d'atténuation des ondes dans le milieu implique le choix d'un com-

promis entre la profondeur d'imagerie et la résolution spatiale des images reconstruites, directement liée à la fréquence des ondes. Ainsi, une résolution spatiale importante ne peut être obtenue que pour une faible profondeur d'imagerie (quelques millimètres pour des applications à l'œil). Avec le mode Doppler, les vaisseaux sanguins de petit diamètre ne sont donc pas visibles lorsqu'ils sont situés à une profondeur plus importante.

L'algorithme d'imagerie Doppler par ondes planes proposé dans la littérature présente l'avantage de caractériser intégralement un plan du milieu d'intérêt à l'aide d'une unique émission. En comparaison avec la séquence par ondes focalisées, cela permet de reconstruire des images représentatives de la perfusion depuis une quantité de données plus importante et pour une durée d'émission équivalente, l'énergie transmise au tissu d'intérêt est également plus élevée. En pratique, ces propriétés améliorent la qualité des images reconstruites, tant pour la détection d'un plus grand nombre de vaisseaux sanguins que pour une meilleure homogénéité du signal représentatif d'un écoulement. Par conséquent, une définition plus précise des vaisseaux sanguins permet de mieux visualiser les limites de l'écoulement d'intérêt et donc de quantifier le diamètre des vaisseaux. Conformément à la méthodologie la plus régulièrement employée dans la littérature, son association avec l'estimation de la vitesse moyenne du fluide permet finalement de quantifier le débit sanguin. Une telle quantification ainsi que la comparaison entre les deux algorithmes d'émission des ondes n'ont cependant pas été rapportées dans la littérature.

L'amélioration significative de la qualité des images Doppler au moyen d'un algorithme par ondes planes en comparaison de celles qui sont reconstruites à partir de la séquence focalisée conventionnelle a été établie. Cependant, aucune application n'a encore été rapportée dans les conditions de la moelle épinière, que ce soit pour l'imagerie en mode B ou pour l'imagerie Doppler. Pour cette application, à la suite d'une laminectomie, une profondeur d'imagerie de l'ordre de 1 cm seulement est nécessaire afin que l'ensemble des vaisseaux sanguins associés puissent être contenus dans les images, ce qui autorise l'utilisation de fréquences des ondes plus élevées. Par ailleurs, l'organisation vasculaire ainsi que les dimensions des vaisseaux mises en jeu se rapprochent de ce que l'on peut trouver dans un cerveau de rat, à partir duquel l'imagerie

Doppler de puissance par ondes planes a été initialement appliquée. Le contexte vasculaire de la moelle semble donc particulièrement adapté à une utilisation de cet algorithme.

L'étude de l'anatomie de la moelle épinière est importante afin de pouvoir choisir les paramètres associés aux séquences d'imagerie. La connaissance de la position des différentes artères et veines permettra d'identifier les vaisseaux visibles lors d'acquisitions effectuées in vivo. De plus, la position et la dimension de la moelle épinière influent sur le choix de certains paramètres de l'imagerie tels que la profondeur d'exploration ou simplement le positionnement de la sonde. L'orientation du transducteur et la hauteur vertébrale à laquelle est appliquée l'imagerie peuvent être décidées à partir de l'angle formé par les vaisseaux sanguins, et plus spécifiquement les artères centrales. Leur connaissance ainsi que celle de la géométrie vasculaire générale permettent de convertir la vitesse enregistrée dans la direction de l'onde émise vers la vitesse réelle dans le vaisseau d'intérêt. La revue de la littérature sur la direction de l'écoulement aidera également à l'identification des vaisseaux sanguins à partir du signe de la puissance Doppler dans les images. De plus, la gamme de vitesses relatives aux vaisseaux de la moelle est directement relié au choix de la fréquence d'échantillonnage Doppler et par conséquent, au choix du nombre d'émissions et du nombre de segments pour reconstruire une image avec l'algorithme par ondes planes et avec l'algorithme par ondes focalisées, respectivement. La connaissance des diamètres des principales artères aidera fortement à la conception d'un fantôme représentatif de la moelle épinière.

L'utilisation d'un modèle porcin en substitution de l'homme est généralement approuvée par les différents auteurs, tant aux points de vue biomécanique et anatomique que vasculaire en ce qui concerne la moelle épinière et le rachis. La revue de littérature sur la vascularisation médullaire porcine effectuée dans cette thèse permet de prendre connaissance des légères variations existantes et de les prendre en compte lors de l'interprétation des images. Par ailleurs, l'utilisation d'un gros animal tel que le cochon était requis dans le cadre de l'application de l'imagerie ultrasonore, d'une part pour se rapprocher des dimensions existantes chez l'homme et donc permettre une comparaison, et d'autre part afin d'éviter au maximum des restrictions liées aux limites de la résolution spatiale.

CHAPITRE 2

OBJECTIFS DU PROJET

L'objectif général de ce projet de recherche consiste à développer et à appliquer l'algorithme d'imagerie ultrasonore Doppler par ondes planes dans des conditions représentatives de la moelle épinière. Il pourra être divisé en plusieurs sous-objectifs :

- Conception de fantômes pour l'imagerie ultrasonore Doppler

Ces fantômes devront simuler la vascularisation de la moelle épinière. Les diamètres des vaisseaux artificiels devront être idéalement compris entre 0,1 mm et 1 mm, afin de couvrir la majorité des diamètres des vaisseaux présents dans une moelle épinière humaine. Il sera également nécessaire de pouvoir contrôler le débit expérimental afin d'obtenir une vitesse moyenne d'écoulement de l'ordre de 10 cm/s tel qu'il a été reporté dans la littérature, également ajustable pour correspondre à différents diamètres de vaisseaux. Par ailleurs, des fantômes contenant plusieurs écoulements circulant dans des sens identiques ou opposés pourront être développés, afin de traduire l'anatomie vasculaire de la moelle où les veines et les artères spinales la parcourent longitudinalement dans des sens opposés. En particulier, un fantôme contenant au minimum 3 écoulements permettrait de traduire la configuration anatomique artérielle de la moelle épinière en représentant les trois artères spinales. Similairement, afin de représenter l'anatomie veineuse composée principalement de deux veines spinales, un fantôme contenant au minimum 4 vaisseaux, dont deux écoulements circuleront dans un sens opposé aux deux autres, devra être fabriqué.

- Quantification de l'imagerie

Cette étude vise à comparer l'algorithme d'imagerie Doppler par ondes planes à l'algorithme d'imagerie ultrasonore Doppler focalisée conventionnel. Pour cela, quelques paramètres quantitatifs tels que les évaluations du diamètre des vaisseaux, de la vitesse du fluide y circulant et du débit associé, sont représentatifs des écoulements représentés dans les images reconstruites. Une quantification du SNR, qui a un impact sur la détection des

vaisseaux sanguins dans les images reconstruites, sera également réalisée. Similairement à l'application initiale sur un cerveau de rat, une amélioration du SNR à partir de la séquence par ondes planes en comparaison avec la séquence par ondes focalisées est attendue lors d'une adaptation aux conditions vasculaires spécifiques de la moelle épinière, d'un rapport qui sera à déterminer. En comparaison aux valeurs expérimentales des diamètres, des vitesses et des débits, une erreur maximum de 20% sera recherchée lors d'une quantification à partir des images Doppler reconstruites à partir de l'algorithme d'imagerie par ondes planes. La dépendance des résultats obtenus avec différents diamètres de vaisseaux pourra être déterminée.

- Application in vivo

Les deux algorithmes d'imagerie devront ensuite être appliqués in vivo sur un modèle porcin, le plus représentatif de l'homme en termes de dimensions et d'anatomie vasculaire médullaire. L'influence de l'injection d'un produit de contraste (micro-bulles) pourra être suivie sur la durée des expérimentations, à différents délais post-injection. Par ailleurs, en raison de la grande variabilité des vitesses sanguines dans les vaisseaux de la moelle épinière dans le cycle cardiaque, une synchronisation de l'imagerie devra être réalisée à partir de l'électrocardiogramme. Une comparaison de l'efficacité des deux algorithmes sera effectuée, en déterminant notamment dans les deux situations quels sont les vaisseaux sanguins visibles. Conformément à la littérature, la détection d'un plus grand nombre de vaisseaux sanguins est attendue à partir de la séquence d'imagerie par ondes planes, ainsi qu'une visualisation des veines et des artères spinales et centrales. Enfin, nous chercherons à déterminer l'influence d'une blessure médullaire par lâcher de poids sur la détection des vaisseaux sanguins et sur la propagation des dommages vasculaires dans une direction cranio-caudale.

CHAPITRE 3

QUANTIFICATION DE L'IMAGERIE DOPPLER ULTRASONORE PAR ONDES PLANES POUR UNE APPLICATION SUR UN FANTÔME SANS PAROI REPRÉSENTATIF DE LA MOELLE ÉPINIÈRE

David Lemonnier¹², Jean-Marc Mac-Thiong²³⁴, Pierre Bélanger¹²

¹ Département de Génie Mécanique, École de Technologie Supérieure,
1100 Notre-Dame Ouest, Montréal, Québec, Canada H3C 1K3

² Centre de recherche, hôpital du Sacré-Cœur de Montréal,
5400 boulevard Gouin Ouest, Montréal, Québec, Canada H4J 1C5

³ Département de chirurgie, Université de Montréal,
2900 boulevard Edouard Montpetit, Montréal, Québec, Canada H3T 1J4

⁴ Département de chirurgie, hôpital Sainte-Justine,
3175, chemin de la Côte-Sainte-Catherine, Montréal, Québec, Canada H3T 1C4

Traduction française de l'article accepté pour publication dans la revue « Acta Acustica united with Acustica » en janvier 2018 (Volume 104, Numéro 1, pages 166-173.

Ce chapitre décrit une étude visant à quantifier l'application des algorithmes par ondes planes et par ondes focalisées dans des conditions représentatives de la moelle épinière. En particulier, la comparaison de l'exactitude obtenue lors de la quantification des vitesses moyennes au sein de l'écoulement, du SNR dans les images Doppler de puissance ainsi que des diamètres calculés à partir des images reconstruites sera effectuée. Les résultats ont été obtenus à l'aide d'un fantôme représentatif des conditions vasculaires médullaires, pour des diamètres de vaisseaux s'étendant de 0,7 mm à 0,25 mm afin de déterminer les effets de chacune des deux séquences d'imagerie sur plusieurs niveaux vasculaires.

3.1 Introduction

La moelle épinière est une structure cruciale du corps, riche en terminaisons nerveuses. Une altération dans sa structure peut provoquer une perte fonctionnelle et des déficits neurologiques qui peuvent fortement détériorer la qualité de vie des patients. Aux États-Unis, la fréquence de blessures à la moelle épinière (ou spinal cord injury, SCI) est estimée à 65 cas par million d'habitants (Jain *et al.*, 2015). Il y a par conséquent un grand intérêt de caractériser les dom-

mages à la moelle épinière afin de prédire une récupération fonctionnelle potentielle et pour adapter le traitement en conséquence. Comme il a été détaillé par Martirosyan *et al.* (2011), les SCI traumatiques impliquent une blessure vasculaire qui suit une chronologie spécifique. En particulier, un lien entre la gravité de la blessure et l'altération du débit sanguin à la moelle (ou spinal cord blood flow, SCBF) a été mis en évidence par Fehlings *et al.* (1989) et Guha *et al.* (1989), montrant une diminution linéaire du SCBF avec l'augmentation de la gravité de la blessure médullaire. De plus, des déficits neurologiques ont été reliés à l'évolution du SCBF chez le singe (Ducker *et al.*, 1978).

L'imagerie par résonance magnétique (IRM) et la tomodensitométrie (CT) sont communément utilisées à la suite d'une SCI (Goldberg & Kershah, 2010), et les deux modalités peuvent être combinées avec une angiographie. Ces techniques ne sont cependant pas portatives, et requièrent l'injection intraveineuse d'un produit de contraste, à partir de laquelle des complications peuvent survenir. La vélocimétrie LASER donne accès à une mesure du SCBF à l'aide d'une méthode non-invasive et continue, mais ne donne accès qu'à des données selon une dimension, et est limitée à une profondeur d'environ 1 mm (Rajan *et al.*, 2008). L'imagerie par ultrasons représente une méthode alternative pour caractériser les tissus mous, et permet une estimation en temps réel des vitesses sanguines et de la détection de la perfusion lorsqu'elle est utilisée avec le mode Doppler.

La moelle épinière humaine est principalement alimentée par une artère spinale antérieure (ASA) et deux artères spinales postérieures (ASP). Des artères centrales sont également reliées à l'ASA et se propagent vers le centre de la moelle épinière puis se divisent en capillaires, qui alimentent les matières grise et blanche. Le diamètre des artères spinales humaines s'étend de 1 mm jusqu'à 6 μm pour les capillaires dans la matière grise (Suh & Alexander (1939), Romanes (1965)). Cependant, des variations de -50 % à + 80 % ont été observées pour le diamètres des ASP de rats (Ohashi *et al.*, 1996).

La mesure du débit sanguin est généralement effectuée à partir de micro-sphères radioactives, qui fournit une quantification globale du débit sanguin dans la moelle épinière. Il est cependant

difficile de quantifier le débit sanguin dans un vaisseau spécifique à une position vertébrale fixée. Une méthode alternative est de quantifier les vitesses sanguines et le diamètre des artères, qui peuvent être mesurés avec l'imagerie ultrasonore Doppler, mais peu d'études décrivent les vitesses dans les artères de la moelle épinière. Dans une étude de cas humaine (Giller & Finn, 1989), la vitesse sanguine au sein de l'ASA à la position de la quatrième vertèbre cervicale (C4) s'étend de 6 cm/s à 12 cm/s. Pour la position de la deuxième vertèbre thoracique (T2), elle s'étend de 1 cm/s à 22 cm/s. Ces valeurs dépendent de l'intervalle d'acquisition dans le cycle cardiaque. Chez le chien, des vitesses (moyennées à partir de 34 animaux) de 3,5 cm/s à 5,78 cm/s ont été obtenues pour les artères intra-médullaires (Hudson *et al.*, 1995).

Dans plusieurs études (Abd Allah *et al.* (2012) , Shibata *et al.* (2001) , Nanai *et al.* (2004) , Tsuji *et al.* (2001)), l'imagerie ultrasonore Doppler a été implémentée sur la moelle épinière pour caractériser les artères segmentaires ou les artères spinales. Cependant, le petit diamètre des artères implique une faible sensibilité à des variations de débit sanguin. Une séquence d'imagerie ultrasonore Doppler récemment développée, appelée imagerie ultrarapide, qui utilise des émissions d'ondes planes peut apporter un moyen de surmonter ces limitations, et a été utilisée avec succès pour observer le débit sanguin cérébral chez le rat (Macé *et al.*, 2013). Avec cette technique, l'image entière est balayée à chaque émission. Il est également possible de combiner différents angles des ondes planes par rapport à la sonde pour obtenir une image, ce qui réduit le bruit. L'énergie transmise dans le milieu est plus importante et un nombre d'images équivalent peut être obtenu à partir d'un nombre réduit d'émissions, ou à l'inverse, une image de meilleure qualité pour une durée d'acquisition similaire à la séquence focalisée conventionnelle. Cet algorithme a également été appliqué *in vivo* pour décrire les artères carotidiennes (Flynn *et al.* (2011) , Ekroll *et al.* (2013)) ou le cœur (Osmanski *et al.* (2012) , Denarie *et al.* (2013) , Osmanski *et al.* (2015)). Cependant, il n'a pas encore été utilisé pour imager la moelle épinière, avec ses conditions spécifiques et les limitations associées.

L'objectif de cette étude est de quantifier et de comparer les caractéristiques des images Doppler obtenues avec des algorithmes par ondes planes et par ondes focalisées pour la situation spécifique de petits vaisseaux et de vitesses d'écoulement élevées dans un environnement repré-

sentatif de la moelle épinière. Cet article introduit tout d'abord la méthode utilisée en décrivant la conception du fantôme Doppler, le dispositif expérimental, l'acquisition et la reconstruction des images. Il est ensuite suivi d'une description des résultats et d'une discussion.

3.2 Méthodes

3.2.1 Conception du fantôme

Les fantômes d'écoulement sont souvent utilisés en imagerie ultrasonore Doppler pour quantifier l'exactitude d'un algorithme, généralement dans un objectif de contrôle qualité. Pour cela, la technologie la plus commune utilise une corde se déplaçant à une vitesse contrôlée, continue ou non, un cylindre rotatif, ou un fluide représentant les propriétés du sang (ou blood mimicking fluid, BMF) circulant dans un vaisseau de diamètre fixé. Cependant, afin d'obtenir une configuration plus réaliste et des géométries plus complexes, des fantômes peuvent être réalisés à partir de matériaux représentant les tissus mous (ou tissue mimicking material, TMM). Certains d'entre eux ont été suggérés pour représenter l'artère iliaque (Dabrowski *et al.*, 2001), les artères carotidiennes (Poepping *et al.* (2004) , Tortoli *et al.* (2006)), les artères coronaires (Greene, 2010) ou des capillaires (Veltmann *et al.* (2002) , Ten Cate *et al.* (2013) , Sakano *et al.* (2015) , Pinter & Lacefield (2009)). Cependant, et en particulier pour les vaisseaux de petit diamètre, le débit dans ces fantômes est généralement guidé par un tube, qui peut être fait en latex ou en silicone. Le matériau de la paroi du vaisseau cause une plus grande réflexion due à la différence d'impédance acoustique avec le milieu environnant et peut créer des artefacts de cônes d'ombres (Poepping *et al.*, 2004). De plus, pour ces vaisseaux, les vitesses peuvent être surestimées à cause d'une distorsion du spectre Doppler (Rickey *et al.*, 1995).

Dans cette étude, le fantôme pour l'imagerie Doppler (Figure 3.1) a été inclus dans un contenant en plastique. Un fil de diamètre connu passait à travers, guidé par des cylindres métalliques de chaque côté, laissant une distance du fil libre et non guidée d'environ 2 cm au milieu du fantôme. Des diamètres de fil de 0,7 mm, 0,6 mm, 0,55 mm, 0,5 mm, 0,35 mm, 0,3 mm et 0,25 mm ont été utilisés. Un mélange liquide de TMM (Madsen *et al.*, 1998) a été choisi pour

remplir le contenant. Le diamètre sagittal de la moelle épinière humaine s'étend de 10 mm à 2 mm, dépendamment du niveau vertébral (Ko *et al.*, 2004) et par conséquent, la profondeur du fil a été choisie à environ 1 cm, afin de simuler des conditions cliniques potentielles lors d'une évaluation de l'ASA à partir d'une approche postérieure à la suite d'une laminectomie. Le fil a été soigneusement retiré depuis l'un des guides pour obtenir un cylindre de diamètre désiré dans le TMM. Les fantômes utilisés ont été laissés dans un réfrigérateur (température $T=4^{\circ}\text{C}$, maximum 3 jours) entre la fabrication et les acquisitions expérimentales à partir des ondes ultrasonores.

La vitesse du son et la densité du TMM ont été calculés pour chaque fantôme (Tableau 3.1). La masse du fantôme a été mesurée avec une balance électronique (type L310, Sartorius Laboratory, Goettingen, Allemagne), et le volume a été déterminé par une lecture de la différence de volume sur la graduation d'un bécher (précision de 1 mL) après avoir immergé le fantôme dans l'eau. La vitesse du son dans le TMM a été calculée en mesurant l'épaisseur du fantôme avec un pied à coulisse (CD-6"CSX, Mitutoyo, Aurora, IL, USA), ainsi que le délai entre l'émission et la réception d'une onde ultrasonore traversant le fantôme.

3.2.2 Dispositif expérimental

La sonde ultrasonore a été maintenue avec un support afin de maintenir les conditions d'imagerie constantes. L'angle formé entre l'écoulement et la sonde était d'une importance particulière et a été maintenu constant entre des expérimentations réalisées à partir d'un même fantôme. Cet angle a été choisi à une valeur d'environ 25° , et pour chaque fantôme, a été déterminé plus exactement en traçant les axes de la sonde et des guides métalliques sur une photographie acquise perpendiculairement à la sonde. L'écoulement a été généré à partir d'une pompe (Masterflex L/S Easy-load II, Cole-Parmer, Vernon Hills, IL, USA), avec un débit constant, qui a été choisi pour obtenir une vitesse moyenne du fluide de 10 cm/s dans chacun des fantômes (Table 3.2) afin de correspondre avec les vitesses moyennes dans les vaisseaux de la moelle épinière humaine reportées dans la littérature (Giller & Finn, 1989). Le BMF (Shelley Medical Imaging Technologies, London, ON, Canada) contenait des particules de nylon de $5\ \mu\text{m}$ de dia-

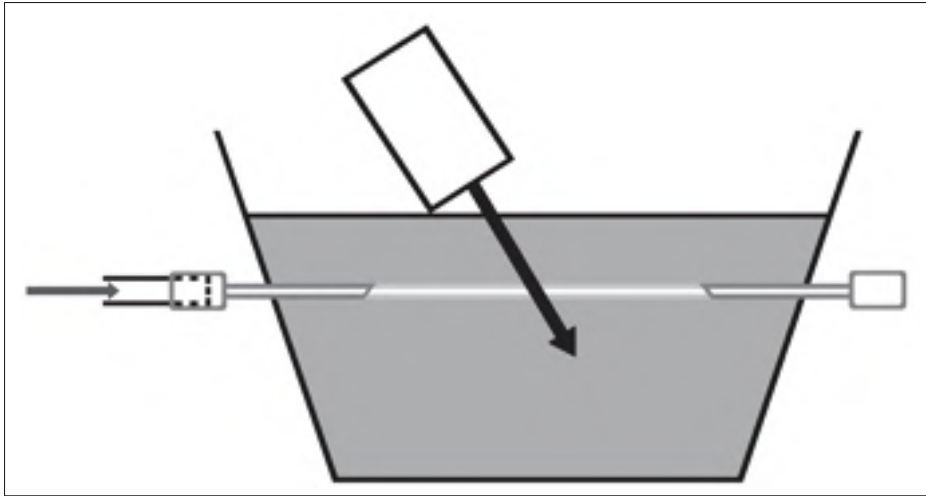


Figure 3.1 Description schématique de la conception du fantôme. L'angle entre l'écoulement et l'orientation de la sonde est d'environ 25° . Le BMF entre dans le fantôme par un guide et en sort par un second guide de l'autre côté après s'être écoulé à l'intérieur du TMM dans un cylindre sans paroi

mètre. Il a été pompé, à partir d'un contenant régulièrement mélangé afin de conserver le BMF homogène, dans un tube de diamètre intérieur de 0,8 mm (Masterflex L/S 13, Cole-Parmer, Vernon Hills, IL, USA) qui était directement connecté et collé à l'un des guides du fantôme pour empêcher la présence de fuites.

3.2.3 Acquisition d'images

De l'eau a été ajoutée sur la surface du fantôme pour obtenir un bon couplage acoustique entre la sonde et le TMM. L'imagerie par ultrasons a été obtenue à partir du système d'acquisition Verasonics et du transducteur L11-4v (Verasonics, Kirkland, USA), utilisé à une fréquence de 10 MHz. Pour permettre une visualisation du débit, ainsi que pour correspondre aux dimensions réelles de la moelle épinière, les 64 éléments centraux de la sonde ont été utilisés, correspondant à une longueur de 19 mm, et la profondeur d'imagerie a été fixée à 19 mm également afin de contenir complètement une moelle épinière potentielle. Le transducteur était en contact avec le TMM, et toujours placé perpendiculairement à l'écoulement pour obtenir des images dans un plan transverse. Les mesures ont été réalisées à différentes positions en déplaçant la

Tableau 3.1 Densité ρ , vitesse du son c et impédance acoustique Z d'échantillons test. Une bonne correspondance a été obtenue avec la densité de l'eau de 1000 kg/m^3 (écart de 1,9%). Comme de légers écarts ont été obtenus avec la vitesse du son dans l'eau de 1480 m/s (2,7%), la valeur moyenne de 1441 m/s a été utilisée pour les calculs

	Densité ρ (kg/m^3)	Vitesse du son c (m/s)	Impédance acoustique Z (MRayl)
Echantillon 1	1027	1422	1,46
Echantillon 2	995	1438	1,43
Echantillon 3	1005	1429	1,44
Echantillon 4	949	1418	1,35
Echantillon 5	1063	1385	1,47
Echantillon 6	1074	1424	1,53
Echantillon 7	1000	1513	1,51
Echantillon 8	999	1480	1,48
Echantillon 9	1041	1443	1,50
Echantillon 10	1040	1458	1,52
Moyenne	1019	1441	1,47

Tableau 3.2 Diamètres utilisés pour les fantômes Doppler et débits correspondants, afin d'obtenir une vitesse moyenne théorique de 10 cm/s dans chaque situation

Diamètre (mm)	0,25	0,30	0,35	0,50	0,55	0,60	0,70
Débit (mL/min)	0,29	0,42	0,58	1,18	1,43	1,70	2,31

sonde sur la surface du fantôme (et conservant la même inclinaison), afin de caractériser le débit à différentes positions dans les images 2D; la quantification du débit et la position de l'écoulement dans l'image n'étaient donc pas corrélés. Pour chaque fantôme et pour chaque position, les algorithmes d'imagerie par ondes planes et par ondes focalisées ont été appliqués en alternance, permettant une comparaison sous les mêmes conditions, et évitant des variations temporelles potentielles dans les fantômes.

3.2.4 Algorithmes d'imagerie ultrasonore

Pour permettre une comparaison directe entre les deux techniques, les deux séquences ont été acquises avec la même fréquence d'imagerie ou Pulse Repetition Frequency (PRF) sur une image complète, comme décrit par Macé *et al.* (2013). Une revue des différents paramètres d'imagerie pour les deux algorithmes est donnée dans le Tableau 3.3. La principale différence est le nombre d'images enregistrées, qui est de l'ordre de 13 fois supérieur pour la séquence par ondes planes.

Tableau 3.3 Paramètres des algorithmes d'imagerie Doppler par ondes planes et par ondes focalisées appliqués à la moelle épinière

	Doppler par ondes planes	Doppler par ondes focalisées
Fréquence de l'onde	10 MHz	10 MHz
Longueur du signal	2 cycles	2 cycles
Ouverture en réception	64 elements	26 elements
Profondeur focale	–	10 mm
Angulation	$\pm 5^\circ$	–
Profondeur d'imagerie	19 mm	19 mm
PRF	15380 Hz	15380 Hz
Fréquence d'échantillonnage Doppler	3070 Hz	3070 Hz
Nombre d'angles	5	–
Lignes dans un bloc	–	5
Nombre de blocs	–	13
Nombre d'émissions	1600	1600
Temps d'acquisition	104 ms	104 ms
Nombre de sous-images Doppler	320	25

La fréquence d'émission des ondes par le système (PRF) est identique pour les deux algorithmes et maximisé à 15 380 Hz, et le nombre total d'émissions est également optimisé à 1600. La durée totale d'acquisition pour une image était de 104 ms. Une profondeur d'imagerie de 19 mm est considérée suffisante pour contenir l'ensemble d'une moelle épinière humaine. Le signal émis par la sonde est une onde de 10 MHz d'une durée correspondant à deux longueurs

d'onde, et la fréquence d'échantillonnage des données était de 25,7 MHz. La fréquence Doppler est calculée par l'équation suivante :

$$f_D = \frac{2 f_0 v \cos(\theta)}{c} \quad (3.1)$$

où f_D est le décalage de fréquence ou fréquence Doppler, f_0 est la fréquence de l'onde émise, v est la vitesse de l'écoulement caractérisé, c est la vitesse du son dans le milieu et θ représente l'angle formé entre la sonde et le vaisseau sanguin. Des mesures préalables ont cependant indiqué que la fréquence effective d'émission était légèrement inférieure, à 8,31 MHz, ce qui est probablement causé par la limite de la largeur de bande de la sonde.

Une séquence combinant des ondes émises à différents angles (compounding) a été utilisée pour l'imagerie par ondes planes. Le paramètre de calcul le plus limitatif pour la fréquence d'échantillonnage Doppler avec l'imagerie de la moelle épinière provient des artères centrales. Comme elles s'étendent généralement parallèlement au faisceau ultrasonore, il peut n'y avoir aucune correction d'angle à apporter dans l'équation Doppler. La vitesse sanguine projetée sur l'axe de propagation de l'onde est donc la vitesse sanguine réelle et le décalage de fréquence Doppler atteint son maximum.

Dans un scénario sans angle, et pour une vitesse sanguine maximum de 6 cm/s dans les artères centrales de chiens tel que décrit précédemment (Hudson *et al.*, 1995), la fréquence Doppler maximum serait d'environ 780 Hz (1 560 Hz avec la limite de Nyquist). En estimant que ces vitesses soient plus importantes dans la moelle épinière humaine, en accord avec une étude de cas (Giller & Finn, 1989), ainsi qu'à la suite de l'application du théorème d'échantillonnage de Nyquist-Shannon, la limite minimum de fréquence Doppler a été fixée à 3 000 Hz. Cela permet l'application d'une séquence d'émission par ondes planes en utilisant 5 ondes à différents angles pour une image Doppler, correspondant à une fréquence d'échantillonnage de 3070 Hz. En utilisant l'équation relative à l'effet Doppler et en prenant en compte le critère d'échantillonnage de Nyquist, ces conditions aboutissent à une vitesse limite détectable d'environ 14 cm/s,

ce qui est estimé raisonnable dans le cas de l'imagerie de la moelle épinière (Giller & Finn (1989), Hudson *et al.* (1995)). Les angles ont été espacés également entre $+5^\circ$ et -5° , ce qui est un compromis entre la diversité des données et la limitation du champ d'insonification sur les bordures latérales des images. Pour maintenir une même fréquence d'échantillonnage Doppler dans toute l'image, les émissions par ondes focalisées ont été divisées en 13 segments de 5 colonnes (4 colonnes pour le premier segment). Pour chaque colonne, une onde émise a été focalisée devant l'élément de la sonde correspondant, avec une profondeur focale de 10 mm et un nombre F de 0,4 (26 éléments actifs). Notons que l'enregistrement des données Doppler était limitée aux 64 éléments centraux de la sonde, mais qu'il n'y avait pas de limitation associée à la séquence d'émission des ondes. Ainsi, n'importe quel nombre d'éléments peut être activé simultanément pour générer l'onde ultrasonore.

3.2.5 Traitement du signal et reconstruction des images

Les données RF brutes ont été stockées après chaque acquisition, puis utilisées pour les reconstructions d'images après la fin des expérimentations. En premier lieu, un TGC a été appliqué pour prendre en compte le phénomène d'atténuation dans le fantôme. Ensuite, une procédure de démodulation a été appliquée, en utilisant un filtre de Butterworth passe-bas d'ordre 6 et une décimation.

Notons que la fréquence réelle émise par la sonde (et utilisée pour la démodulation) a été vérifiée à partir du spectre de fréquence d'un écho reçu à partir d'un réflecteur fixe, et était d'environ 8,31 MHz. L'écart entre cette valeur et la fréquence nominale de 10 MHz peut s'expliquer par la largeur de bande de la sonde utilisée dans ces expérimentations, qui possède une fréquence centrale de 6,43 MHz. La résolution spatiale axiale théorique a été calculée à partir de la moitié de la longueur d'onde, ce qui amène à une valeur de 0,17 mm.

Les données IQ ont ensuite été utilisées pour les reconstructions d'images, à partir de la méthode DaS, avec un nombre F en réception de 1,5. Une correction de rotation de phase était nécessaire lors du calcul de la somme de données I/Q. Un filtre de paroi de 70 Hz (filtre de

Butterworth d'ordre 6) a été appliqué aux données Doppler. Pour réduire le bruit, une fenêtre sinusoïdale centrée sur le maximum du signal fréquentiel a été ajoutée. La puissance du signal a été calculée avec la seconde puissance des valeurs du spectre des données I/Q filtrées, pour chacun des pixels, et signée en utilisant la différence entre la partie positive du spectre de fréquence avec sa partie négative. La vitesse a été finalement calculée avec une équation d'auto-corrélation.

3.2.6 Quantification

Afin de comparer l'efficacité des deux algorithmes ultrasonores Doppler pour un vaisseau de petit diamètre avec une vitesse de fluide importante, le SNR, les vitesses et le diamètre de l'écoulement dans les images ont été mesurés. En premier lieu, une région d'intérêt (ou region of interest, ROI) a été définie pour les calculs. Comme présenté sur la figure 3.2, le pixel de valeur maximum dans les images Doppler de puissance a été manuellement sélectionné comme ROI de départ. Cette ROI a ensuite été étendue à tous ses voisins possédant une valeur supérieure à -6 dB de cette valeur. Le seuil de 6 dB correspond au critère de largeur à mi-hauteur communément utilisé en traitement de signal. Toutes les images acquises avaient le même nombre de pixels (158 dans l'axe de la longueur de la sonde ou axe X, 400 dans l'axe de profondeur ou axe Z).

Les mesures ont été ensuite calculés à partir de la ROI définie. La vitesse moyenne était la moyenne des valeurs calculées avec l'équation d'auto-corrélation dans la ROI. Comme une inclinaison d'environ 25° a été utilisée pour la sonde, l'image d'un diamètre d'un cercle théorique peut être légèrement déformée dans l'axe de la profondeur. Le diamètre a donc été calculé à partir de la longueur maximum de la ROI dans l'axe X parmi toutes les positions sur l'axe Z. Enfin, la valeur du signal a été calculée comme la moyenne des amplitudes des pixels dans la ROI dans l'image Doppler de puissance, le bruit, qui est considéré comme étant un bruit blanc, a été calculé comme l'écart-type des amplitudes de tous les autres pixels, et le SNR a été obtenu à partir du ratio de ces deux valeurs.




Figure 3.2 Exemple de calcul de ROI pour une image reconstruite. Le pixel de valeur maximum a été sélectionné manuellement. Ensuite, les voisins dont l'amplitude était supérieure à -6 dB de la valeur maximum ont été sélectionnés par un processus itératif jusqu'à ce qu'il n'y ait plus de pixels répondant à ce critère. L'axe X représente l'axe formé par les éléments du transducteur, et l'axe Z correspond à la profondeur de l'image

Pour chaque diamètre de fil, plusieurs fantômes ont été fabriqués, et pour chaque fantôme, une série de mesures Doppler a été effectuée avec la sonde à différentes positions tel qu'expliqué précédemment. La valeur finale du calcul des diamètres, des vitesses et des SNR a été la moyenne du nombre total de valeurs sur 20 mesures pour chaque diamètre et pour chacun des algorithmes d'imagerie Doppler.

3.2.7 Contrôle du diamètre du fil

Pour s'assurer que les diamètres attendu et réel des fils utilisés dans les fantômes sont équivalents, des mesures ont été effectuées avec un microscope LASER confocal (LEXT OLS4100, Olympus, Tokyo, Japon). Pour chacun des diamètres, quelques échantillons ont été placés à plat sur un papier noir uniforme afin d'éviter que des pixels de l'arrière-plan soient considérés

comme faisant partie du fil. Comme il est possible de voir sur un exemple d'acquisition dans la Figure 3.3, quelques trous et défauts ont été mis en évidence. Cependant, comme les fils ont été soigneusement retirés de l'intérieur des fantômes dans le sens de leur longueur, l'effet de des défauts sur le trou cylindrique créé à dans les fantômes est supposé négligeable. Les images acquises par le microscope ont été initialement segmentées, puis une étape de vérification a été effectuée afin de s'assurer que la région contenant le fil était correctement remplie. Le logiciel ImageJ a été utilisé pour calculer environ 5000 valeurs de diamètre, obtenues depuis quelques images acquises pour chaque diamètre afin de limiter une potentielle corrélation avec la position du fil. Les diamètres réels ont été ensuite choisis à partir du nombre maximum d'occurrences dans des intervalles de diamètre de $5 \mu m$. Les résultats résumés dans le Tableau 3.4 montrent un écart maximum de $0,015 mm$, pour un diamètre attendu de $0.50 mm$ (3 %).

Tableau 3.4 Comparaison entre les diamètres attendus et les diamètres réels des fils. L'écart maximum est de $0,015 mm$ (3%) pour un diamètre attendu de $0,50 mm$

Diamètre attendu (<i>mm</i>)	0,25	0,30	0,35	0,50	0,55	0,60	0,70
Diamètre réel (<i>mm</i>)	0,245	0,305	0,360	0,485	0,560	0,585	0,695

3.3 Résultats

3.3.1 Rapport signal-sur-bruit

Les résultats des calculs de SNR réalisés à partir des expérimentations des différents fantômes sont résumés sur la figure 3.4. Les SNR obtenus en utilisant l'algorithme par ondes planes étaient toujours supérieurs à ceux qui ont été obtenus à partir de l'algorithme par ondes focalisées, ils étaient au minimum 13 dB plus importants en utilisant les ondes planes avec le fantôme contenant un vaisseau de 0,25 mm de diamètre, et pouvaient atteindre une amélioration de 18 dB. Notons qu'avec les plus petits diamètres de vaisseaux avec la séquence par ondes focalisées, le signal Doppler pouvait ne pas être détecté dans certaines images, impli-




Figure 3.3 Image d'un fil acquise à partir d'un microscope LASER confocal. Les défauts présents sur sa surface sont considérés négligeables

quant un calcul de la moyenne du SNR à partir d'un nombre moins important de données que pour la séquence par ondes planes. Cela souligne également une limitation plus restrictive pour la visualisation des écoulements. Les différences de SNR entre les deux algorithmes peuvent aussi être observées en comparant deux images reconstruites à partir des mêmes conditions expérimentales. Un exemple est donné dans la figure 3.5. On peut observer dans cette figure que le bruit est plus marqué dans l'image obtenue à partir de la séquence par ondes planes. La région de l'écoulement est également moins exactement définie.

3.3.2 Calcul du diamètre

Dans la figure 3.6, les diamètres calculés sont comparés avec la valeur théorique des fils utilisés pour fabriquer les fantômes correspondants, pour les deux algorithmes et chaque configuration de fantômes. Bien qu'on observe une réduction globale dans l'estimation du diamètre de

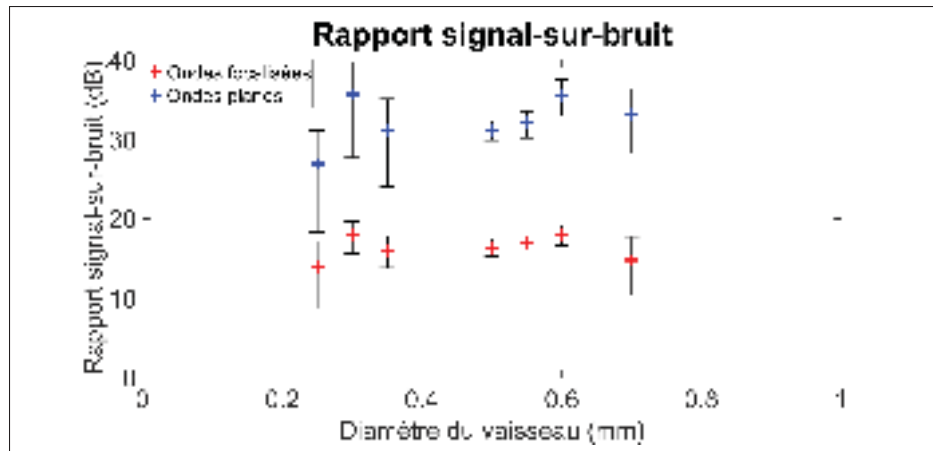


Figure 3.4 SNR pour les différents diamètres de vaisseaux calculés à partir des algorithmes par ondes focalisées (rouge) et par ondes planes (bleu)

l'écoulement en lien avec la diminution du diamètre réel du fil avec les ondes focalisées, les valeurs étaient toujours surestimées et pouvaient atteindre le double de la valeur attendue pour les plus petits diamètres. Les valeurs calculées à partir des images reconstruites avec les émissions par ondes planes étaient proches des valeurs théoriques pour les vaisseaux les plus larges (différence de 0,01 mm pour les diamètres de vaisseaux de 0,6 mm et 0,7 mm dans les fantômes). L'écart augmentait lorsque le diamètre du vaisseau diminuait. L'écart maximum était de 0,16 mm pour une valeur théorique de 0,25 mm, représentant une erreur de 64%. L'écart-type moyen était de 0,06 mm avec la séquence par ondes planes en comparaison avec une valeur de 0,15 mm avec la séquence par ondes focalisées.

3.3.3 Vitesses moyennes

Les vitesses moyennes obtenues à partir de la ROI ont également été calculées, à partir d'une équation d'autocorrélation, et les résultats sont présentés sur la figure 3.7. Avec les ondes planes, la différence entre les vitesses moyennes calculées et la valeur théorique de 10 cm/s dans l'écoulement s'étendait de -2,3 cm/s (pour un vaisseau de 0,6 mm) à +1,0 cm/s (pour un vaisseau de 0,55 mm). La vitesse moyenne calculée dans les images reconstruites à partir des émissions focalisées étaient toujours sous-estimées, avec un écart maximum de 4,5 cm/s pour

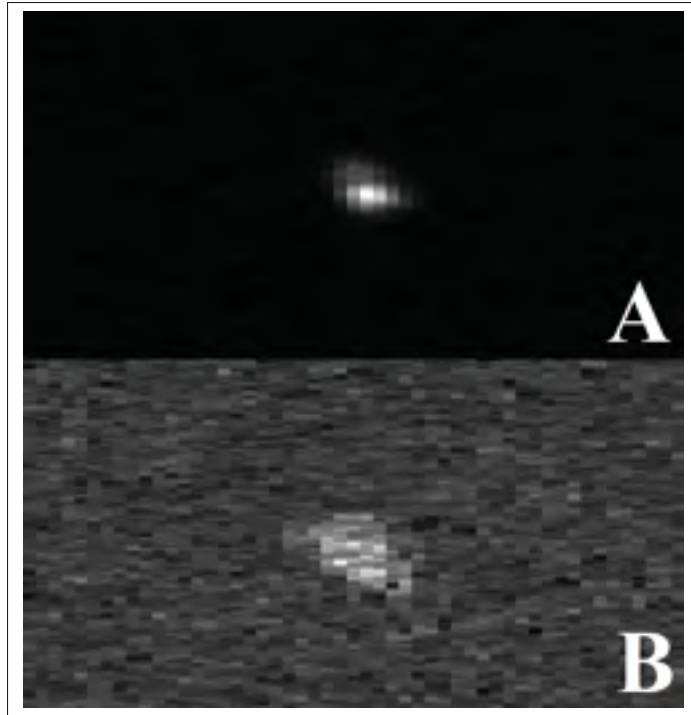


Figure 3.5 Images reconstruites à partir d'un algorithme par ondes planes (A) et par ondes focalisées (B), pour des conditions expérimentales similaires. Ces images ont été centrées sur le signal provenant de l'écoulement et coupées depuis les images complètes initiales respectives, qui possédaient un même nombre de pixels. Pour les images de cette figure, le diamètre de l'écoulement était de 0,6 mm

un vaisseau de 0,6 mm. L'écart-type moyen était très proche entre les deux algorithmes, avec des valeurs de 1,63 cm/s et 1,62 cm/s calculées à partir des séquences par ondes planes et par ondes focalisées, respectivement.

3.4 Discussion

L'imagerie ultrasonore Doppler par ondes planes a récemment été développée pour améliorer la sensibilité et pour détecter des plus petits vaisseaux. Elle a été initialement utilisée pour caractériser la vascularisation d'un cerveau de rat (Macé *et al.*, 2013). L'objectif de cette étude

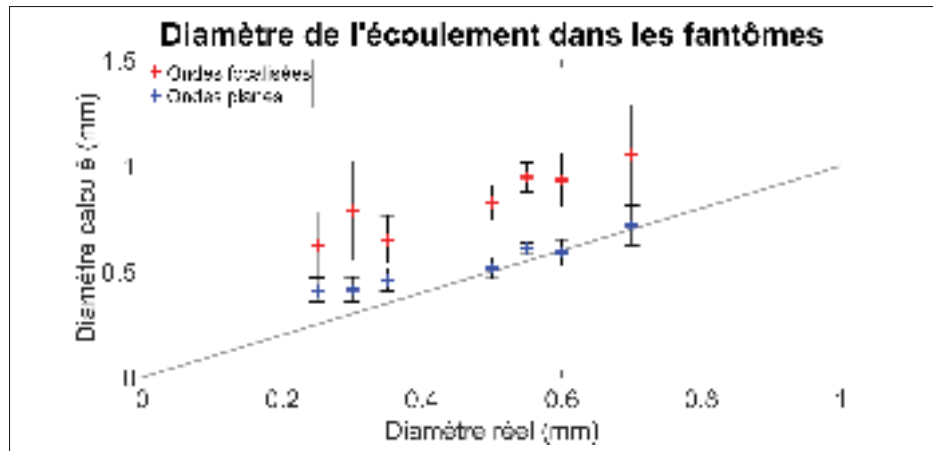


Figure 3.6 Diamètres calculés à partir des images reconstruites et comparés avec le diamètre théorique, à partir des séquences par ondes planes (bleu) et par ondes focalisées (rouge). La droite grise représente une situation où les diamètres calculé et réel sont identiques

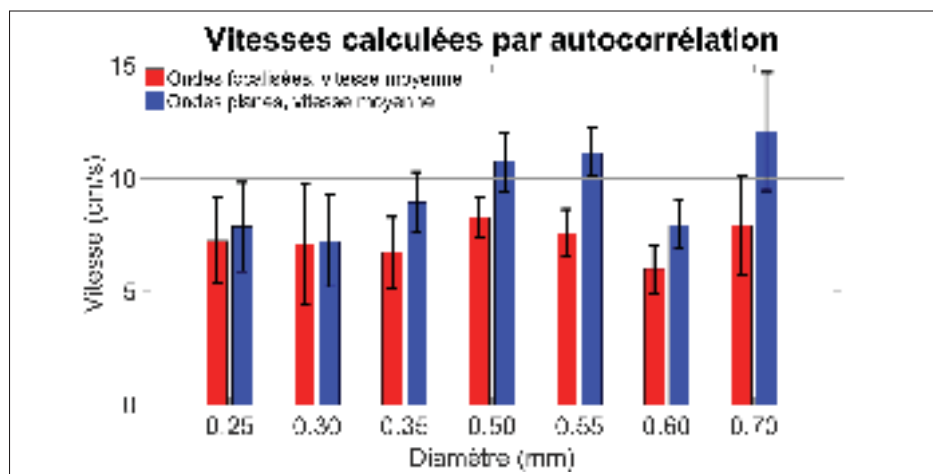


Figure 3.7 Vitesses moyennes calculées pour chaque fantôme avec les deux algorithmes. la vitesse moyenne théorique dans les fantômes est de 10 cm/s

était d'appliquer l'algorithme pour un contexte de moelle épinière à l'aide d'un fantôme sans paroi, en prenant en compte les conditions et limitations spécifiques. Pour comparaison, les plus petits diamètres étudiés ici étaient de l'ordre de ceux des artères centrales rapportées pour une moelle épinière humaine (Suh & Alexander, 1939). L'angle d'insonification a été limité à

25° afin de représenter les limitations chirurgicales et l'espace restreint disponible autour de la moelle épinière à la suite d'une laminectomie, limitant l'angle d'approche possible de la sonde. De plus, avec des angles plus importants, la moelle épinière pourrait ne pas être entièrement comprise dans les images avec les paramètres des algorithmes utilisés pour les expérimentations de cette étude. Par ailleurs, les vitesses sanguines importantes dans les vaisseaux sanguins de la moelle épinière réduisent le nombre maximum d'ondes émises utilisable pour l'imagerie par ondes planes, afin d'empêcher le phénomène de repliement spectral. Globalement, il s'agit d'un contexte plus restrictif que pour une application sur un cerveau de rat (Macé *et al.*, 2013).

Cette étude a montré que le SNR calculé était toujours plus important avec l'algorithme d'imagerie Doppler par ondes planes pour chaque diamètre étudié. Les vaisseaux de diamètre 0,3 mm et 0,25 mm étaient facilement visibles sur les images obtenues à l'aide d'ondes planes, alors qu'avec la séquence focalisées, certaines ont dû être retirées préalablement aux calculs à cause d'une invisibilité de l'écoulement, ce qui soulève une limitation dans le cadre d'une application à la moelle épinière. Ces observations corroborent les résultats obtenus à partir de l'imagerie d'un cerveau de rat (Macé *et al.*, 2013), où les auteurs ont obtenu une sensibilité 5 à 30 fois plus importante avec l'algorithme par ondes planes, pour une moyenne de 15. De plus, dans le cas de vaisseaux de diamètre plus important (Bercoff *et al.*, 2011), la qualité et la variance associées aux images reconstruites acquises pour une durée équivalente avec les deux séquences ont montré une amélioration significative en utilisant la séquence par ondes planes. Les différences sont causées par la faible quantité de données Doppler obtenues avec l'algorithme par ondes focalisées, ce qui limite la résolution fréquentielle et cause une variance plus importante dans les images.

Les diamètres calculés étaient plus proches de la valeur réelle avec l'algorithme par ondes planes qu'avec la séquence focalisée, plus particulièrement pour les diamètres de vaisseau plus importants. De plus, notons que les écarts-types obtenus avec les ondes focalisées étaient presque toujours plus importants que pour les calculs effectués avec les ondes planes, indiquant une grande variabilité dans les images. La surestimation à partir de l'algorithme par ondes focalisées était causée par la forme du vaisseau dans les images, qui était plus variable. Cela peut

être expliqué par la résolution spatiale limitée lors de la quantification du signal Doppler à cause de l'ensemble plus restreint de données disponibles (25 images dans notre étude). Le bruit était également plus présent et pouvait être inclus dans la ROI. La transition entre deux segments dans les images peut être une autre source contribuant à l'augmentation des diamètres calculés, car un mouvement du vaisseau ou du transducteur peut causer un mauvais recalage spatial des segments. Avec les ondes planes, les variations observées avec les fantômes contenant des vaisseaux de 0,25 mm, 0,3 mm et 0,35 mm de diamètre peuvent probablement être associées à la limitation de la résolution spatiale, car ces diamètres sont proches de la valeur théorique axiale de 0,17 mm. Les écarts observés avec les diamètres de 0,55 mm et 0,5 mm sont vraisemblablement reliés au processus d'acquisition. En effet, à cause de limitations expérimentales, un guide de 0,6 mm de diamètre a été utilisé pour ces fantômes, causant une possible variation en comparaison avec le diamètre attendu lorsque le fil à l'intérieur du fantôme a été retiré.

Un des principaux problèmes rencontrés lors de la procédure expérimentale était la présence de fractures au sein du TMM, qui causent des fuites et modifient l'écoulement. Cependant, elles étaient facilement identifiables et se traduisaient par une absence d'écoulement en sortie du fantôme ou par un changement de la couleur de l'eau en surface, qui devenait trouble en raison de la couleur blanche du BMF. Dans une telle situation, les expérimentations étaient immédiatement stoppées pour ce fantôme. Par ailleurs, la pompe délivre un débit spécifique pour obtenir une vitesse moyenne de 10 cm/s. Cependant, le processus peut être affecté par une distorsion du TMM due à la pression, causant une petite variation dans le diamètre et modifiant ainsi les vitesses. Cet effet est estimé négligeable pour les écoulements utilisés dans cette étude.

Des expérimentations complémentaires devront être menées afin d'identifier le diamètre minimum visible à partir d'un algorithme d'imagerie Doppler par ondes planes. Cependant, des difficultés techniques seraient rencontrées dans de telles expérimentations, plus particulièrement en ce qui concerne la fabrication de fantômes contenant des vaisseaux de diamètre inférieur à 0,25 mm et pour empêcher un blocage du BMF à l'intérieur.

3.5 Conclusion

L'avantage principal d'un fantôme Doppler sans paroi est la réduction des artefacts, qui peuvent être causés par l'utilisation d'un tube pour guider l'écoulement. Dans la présente étude, cette méthode a été utilisée pour comparer l'efficacité d'un algorithme par ondes planes appliqué à des vaisseaux dont le diamètre est inférieur à 1 mm, en accord avec les diamètres des vaisseaux de la moelle épinière. Certains des plus petits diamètres caractérisés, correspondant aux artères centrales de la moelle pour l'homme, n'étaient pas visibles avec les ondes focalisées. De plus, le SNR était jusqu'à 18 dB plus important avec les ondes planes pour l'intervalle de diamètres de vaisseaux étudié ici, et la valeur minimale de 0,25 mm testée était facilement détectable. Les diamètres calculés étaient proches des valeurs réelles en utilisant l'algorithme par ondes planes, permettant une meilleure identification anatomique dans un cas réel où plusieurs vaisseaux peuvent être inclus dans une région réduite de l'image. Ces mesures précises du diamètre des écoulements et des estimations des vitesses ouvrent la voie à l'application de la séquence Doppler par ondes planes pour des mesures de débits sanguins au sein de la moelle épinière.

CHAPITRE 4

MESURE DE DÉBITS DANS UN FANTÔME À MULTIPLES ÉCOULEMENTS SANS PAROIS PAR L'IMAGERIE ULTRASONORE DOPPLER PAR ONDES PLANES

David Lemonnier¹², Jean-Marc Mac-Thiong²³⁴, Pierre Bélanger¹²

¹ Département de Génie Mécanique, École de Technologie Supérieure,
1100 Notre-Dame Ouest, Montréal, Québec, Canada H3C 1K3

² Centre de recherche, hôpital du Sacré-Cœur de Montréal,
5400 boulevard Gouin Ouest, Montréal, Québec, Canada H4J 1C5

³ Département de chirurgie, Université de Montréal,
2900 boulevard Edouard Montpetit, Montréal, Québec, Canada H3T 1J4

⁴ Département de chirurgie, hôpital Sainte-Justine,
3175, chemin de la Côte-Sainte-Catherine, Montréal, Québec, Canada H3T 1C4

Traduction française de l'article soumis à la revue « Acta Acustica united with Acustica » en novembre 2017.

Le chapitre précédent a mis en évidence une quantification plus précise de certains paramètres vasculaires à l'aide de l'imagerie ultrasonore Doppler par ondes planes, tels que le diamètre des vaisseaux observés dans les images reconstruites, ou les vitesses moyennes associées. Cependant, la variable déterminée dans la littérature est généralement le débit sanguin, qui est représentatif de la fonctionnalité de la moelle épinière à la suite d'une blessure. L'étude menée dans ce chapitre vise à évaluer la précision des algorithmes d'imagerie ultrasonore Doppler par ondes planes et par ondes focalisées conventionnel, dans le cadre de calculs de débits de différents écoulements représentatifs de la moelle épinière.

4.1 Introduction

La moelle épinière réunit une part importante des terminaisons nerveuses du corps, son endommagement à la suite d'une blessure peut donc être particulièrement dévastateur. Les blessures à la moelle épinière peuvent provoquer des déficits neurologiques importants et fortement affecter la qualité de vie. Environ 65 cas par million d'habitants sont recensés aux États-Unis chaque année (Jain *et al.*, 2015). La chronologie générale du débit sanguin au sein des vaisseaux de la

moelle épinière a été résumé par Martirosyan *et al.* (2011). Quelques auteurs ont notamment mis en évidence une corrélation entre la gravité de la blessure et le débit sanguin sur le site du traumatisme (Fehlings *et al.* (1989), Guha *et al.* (1989), Zhang *et al.* (1999)). Le débit sanguin est donc un indicateur direct de la condition de la moelle épinière, et sa mesure peut donc être particulièrement intéressante au cours de chirurgies du rachis et apporter un soutien important pour la détermination d'un diagnostic et pour prédire les conséquences d'une blessure.

Plusieurs modalités existent actuellement pour mesurer le débit sanguin. Les techniques basées sur la dissipation de gaz ou sur des micro-sphères radioactives sont les procédés les plus utilisés. Leur principale limitation est liée aux valeurs obtenues qui reflètent le débit global mesuré dans une région ; il est donc impossible de décrire le débit sanguin dans des vaisseaux spécifiques. De plus, l'injection intra-veineuse de micro-sphères implique une exposition radioactive. L'IRM, l'imagerie CT ou la TEP sont d'autres outils utilisés pour quantifier les débits sanguins. Cependant, l'équipement volumineux associé à ces méthodes ainsi que la nécessité de stérilisation lors de leur utilisation limite leur application pour des situations *in vivo*. Le Doppler LASER est une autre modalité d'imagerie efficace, mais la quantification de débits sanguins à l'aide de cette technique est restreinte à la mesure des vitesses sur une seule dimension et à une profondeur de mesure de seulement quelques millimètres. D'autres techniques ont été suggérées dans la littérature, tel que la microscopie à deux photons (Tang *et al.*, 2015), qui est malheureusement limitée aux applications sur des petits animaux à cause de la limite de la profondeur de visualisation.

L'imagerie ultrasonore est l'une des modalités les plus couramment utilisées pour quantifier le débit sanguin. Sa nature portable et son fonctionnement en temps réel permettent son utilisation au cours de chirurgies ou pour d'autres applications *in vivo*. Les vitesses sanguines calculées à partir de l'effet Doppler peuvent être combinées avec une estimation du diamètre du vaisseau obtenu à partir d'une image en mode B pour fournir une quantification du débit sanguin (Hoskins, 1990). La majorité des études dans la littérature sont appliquées à de larges vaisseaux observés dans un plan longitudinal. De plus, des agents de contraste sont fréquemment appliqués pour augmenter le signal et la qualité de l'image. Pour cela, des micro-bulles

sont couramment injectées mais cela nécessite des manipulations et des contraintes supplémentaires (Wei *et al.* (1998), Greis (2011)).

Les diamètres des vaisseaux de la moelle épinière humaine s'étendent de 1 mm pour les artères spinales jusqu'à 6 μm pour les capillaires (Suh & Alexander (1939), Romanes (1965)). Il est très difficile de caractériser correctement ces vaisseaux extrêmement fins au moyen de l'algorithme par ondes focalisées présent au sein des appareils cliniques actuels, cela nécessitant une fréquence des ondes émises très élevée. L'imagerie Doppler par ondes planes a été récemment développée et a été initialement appliquée pour caractériser un cerveau de rat (Macé *et al.*, 2013), puis a été utilisé pour quantifier les écoulements sanguins dans le cœur (Osmanski *et al.* (2012), Denarie *et al.* (2013), Osmanski *et al.* (2015)) et dans les artères carotidiennes (Flynn *et al.* (2011), Ekroll *et al.* (2013)). Ce processus d'imagerie active l'ensemble des éléments de la sonde pour insonifier le plan d'imagerie entièrement pour chaque émission d'ondes. Un angle peut être imposé au plan d'onde émis afin d'augmenter le SNR dans les images lorsque plusieurs angles sont utilisés (Bercoff *et al.*, 2011). Comme chaque élément est activé pour chaque émission, l'énergie transférée au milieu est plus importante que pour l'algorithme par ondes focalisées pour une durée équivalente, car dans ce dernier cas seule une fraction des éléments piézoélectriques sont utilisés pour focaliser une onde ultrasonore. Ainsi, la sensibilité est augmentée, permettant la prise de mesure de vaisseaux de diamètres moins importants. L'intensité ultrasonore émise peut être plus proche de la limite de sécurité définie par la Food and Drug Administration (FDA), mais heureusement dans le cas des ondes planes, l'énergie n'est pas concentrée dans un petit volume comme pour les algorithmes par ondes focalisées. L'intensité ultrasonore peut également être réduite en choisissant un nombre d'émissions d'ondes planes moins élevé, ou par une diminution du PRF, lorsque c'est nécessaire.

Le débit sanguin de la moelle épinière n'a cependant jamais été quantifié à l'aide de l'imagerie ultrasonore Doppler par ondes planes, à partir d'un fantôme représentatif ou lors d'expérimentations *in vivo*. Dans cette étude, la conception de fantômes contenant plusieurs écoulements au sein de vaisseaux sans paroi répondant aux caractéristiques de dimensions et de débits des vaisseaux de la moelle épinière est initialement proposée. Les écoulements à l'intérieur des

fantômes sont quantifiés à l'aide de l'imagerie ultrasonore Doppler par ondes planes dans un plan transverse et comparés avec les résultats obtenus à partir de la séquence par ondes focalisées. Pour les deux algorithmes, les paramètres d'imagerie ont été choisis pour refléter les conditions d'imagerie in vivo de la moelle épinière humaine. Quelques fantômes contenant plusieurs vaisseaux répondant à des configurations différentes et possédant des débits contrôlés ont été développés et comparés. Dans un second temps, la distribution des débits dans les multiples vaisseaux d'un fantôme a également été quantifiée à partir de l'imagerie par ondes planes.

4.2 Méthodes

4.2.1 Conception des fantômes

Dans cette étude, des fantômes destinés à l'imagerie ultrasonore Doppler contenant des vaisseaux sans paroi ont été conçus. Des fils de pêche correspondant aux diamètres de vaisseaux sanguins désirés ont été guidés par des cylindres métalliques depuis chaque extrémité d'un contenant en plastique (figure 4.1), ce qui correspond à un dispositif similaire en comparaison de celui qui a été utilisé lors d'une précédente étude (Pinter & Lacefield, 2009). Pour chacun des fils, 3 cm n'étaient pas guidés et ont donc été laissés libres au milieu des fantômes, et une attention particulière a été portée pour que les fils soient droits et parallèles au fond des contenants respectifs. Trois configurations différentes ont été utilisées pour quantifier le débit total au sein des vaisseaux et sont résumées dans le tableau 4.1. Pour les deux configurations comprenant 4 écoulements, les vaisseaux ont été inclus sur deux plans horizontaux, chacun contenant deux vaisseaux. Tous les guides et les fils ont été séparés de leurs deux voisins par une distance de 1 cm dans un plan transverse. Les mêmes conditions ont été appliquées pour la configuration avec seulement 3 écoulements, avec seulement un fil dans le plan horizontal proche du fond du contenant. Les diamètres ont été sélectionnés pour représenter les diamètres réels présents dans la moelle épinière humaine, tel que décrits précédemment.

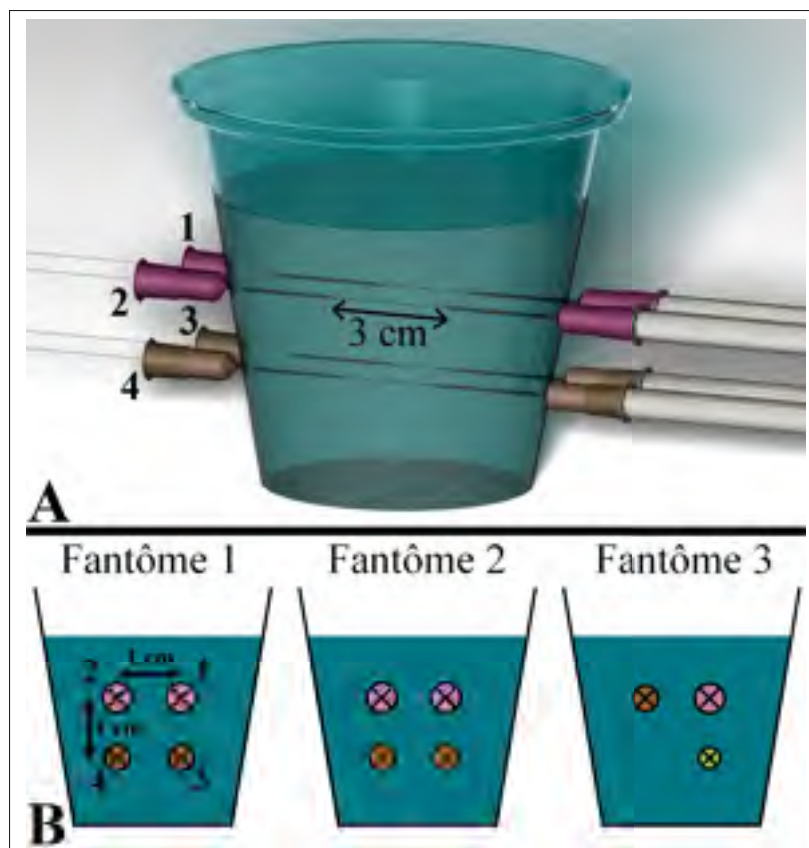


Figure 4.1 Principe de la conception du fantôme, selon une vue globale (A) et dans un plan transverse (B) pour trois différentes configurations. A l'intérieur des cercles, les croix et les points représentent le fluide circulant dans deux directions opposées

Le TMM utilisé dans cette étude était basé sur un procédé publié par Madsen *et al.* (1998). Ce milieu à base d'agar est liquide durant sa fabrication, et se solidifie aux alentours de 36° C. Le thimerosal présent dans la composition suggérée, limitant la propagation bactérienne, a été remplacée par 1 g d'éthylène diamine tétra-acétique (EDTA) en raison de limitations expérimentales. Cependant, les fantômes produits n'ont pas été conservés pour une longue période dans notre étude. Il est donc estimé que cette modification est négligeable et n'affecte pas les propriétés acoustiques. Le mélange liquide a été versé dans les contenants incluant les fils et les guides précédemment positionnés selon la configuration requise, puis s'est solidifié à température ambiante. A la suite de ce processus de fabrication, les fantômes ont été placés dans

Tableau 4.1 Configurations de fantômes utilisées dans cette étude. Les valeurs indiquées correspondent au diamètre des fils numérotés dans la figure 4.1. Le BMF circule dans le même sens dans les quatre vaisseaux des configurations 1 et 3. Avec la configuration 2, le BMF dans les vaisseaux de 0,7 mm s'écoule dans un sens opposé en comparaison avec le BMF dans les vaisseaux de 0,6 mm

	Diamètre 1 (mm)	Diamètre 2 (mm)	Diamètre 3 (mm)	Diamètre 4 (mm)
Première configuration	0,7	0,7	0,6	0,6
Deuxième configuration	0,7	0,7	0,6	0,6
Troisième configuration	0,7	0,6	0,5	–

une chambre froide (température de 6 ° C) pendant au minimum une journée pour assurer leur solidification complète. Par ailleurs, une épaisseur d'eau a été ajoutée sur leur surface afin d'empêcher un assèchement au cours du stockage. Comme le diamètre de la moelle épinière humaine s'étend de 6 mm à 13 mm, dépendamment du niveau vertébral et du plan d'observation (Ko *et al.*, 2004), une profondeur maximum de 19 mm a été fixée pour contenir tous les vaisseaux dans les fantômes. L'épaisseur de TMM entre la surface et le premier fil a donc été ajustée à environ 5 mm lorsque le TMM a été versé dans les contenants. Enfin, les fils ont été soigneusement retirés pour créer des cylindres vides représentant les vaisseaux dans les fantômes.

4.2.2 Dispositif expérimental

Le dispositif expérimental est illustré dans la figure 4.2. Un débit continu a été généré à l'aide d'une pompe (Masterflex L/S Easy-load II, Cole-Parmer, Vernon Hills, IL, USA), avec un maximum de 6 mL/min. Le débit maximum a été limité par les capacités de la pompe. Il a été choisi pour obtenir une vitesse moyenne de 10 cm/s à l'intérieur de chacun des vaisseaux, ce qui est en accord avec les résultats obtenus *in vivo* pour l'ASA (Giller & Finn, 1989).

Le calcul des nombres de Reynolds associés indiquent que les débits étaient laminaires même dans les cas les plus restrictifs. Le profil de vitesses est donc estimé parabolique. La vitesse moyenne a été calculée à partir des diamètres des fils utilisés dans les fantômes, en considérant une section parfaitement circulaire et des vitesses identiques dans chacun des vaisseaux. Un tube compatible (Masterflex L/S 13, Cole–Parmer, Vernon Hills, IL, USA) recommandé par le fabricant de la pompe a été utilisé (bleu foncé dans la figure 4.2). Une extrémité a été immergée dans le BMF (Shelley Medical Imaging Technologies, London, ON, Canada) placé dans un contenant et régulièrement mélangé afin d’homogénéiser les particules de nylon de $5\ \mu\text{m}$ de diamètre qui réfléchissent les ondes ultrasonores. L’autre extrémité a été connectée à un autre tube (McMaster–Carr, Chicago, IL, USA) puis à un manifold (McMaster–Carr, Chicago, IL, USA) pour diviser l’écoulement en quatre sorties distinctes. Ce second tube a été utilisé pour le restant du dispositif (bleu clair dans la figure 4.2). Des valves de haute précision (McMaster–Carr, Chicago, IL, USA) connectées à des adaptateurs (McMaster–Carr, Chicago, IL, USA) ont été placées entre le manifold et les guides du fantôme, permettant de modifier la distribution du débit en temps réel. Notons que préalablement au versement du TMM liquide dans le fantôme, les tubes ont été collés aux guides d’une des extrémités du fantôme pour empêcher des fuites potentielles, et ont été ensuite connectés dans les valves après avoir retiré les fils de l’intérieur du fantôme.

La sonde ultrasonore a été positionnée sur la surface du TMM, tout en s’assurant qu’elle ne comprimait pas la surface du TMM et les vaisseaux sous-jacents. Elle a été maintenue à l’aide d’un support et conservée à la même position durant l’ensemble des expérimentations effectuées sur un fantôme donné. Afin d’obtenir une épaisseur pour l’adaptation d’impédance acoustique, l’eau présente à la surface des fantômes, initialement appliquée afin d’empêcher leur dessèchement, a été conservée. Un angle d’approximativement 15° entre la sonde et la surface du fantôme, et donc entre la sonde et l’écoulement, a été choisi pour empêcher le phénomène de repliement spectral dans les images et pour préserver simultanément la force du signal Doppler. Par ailleurs, cette valeur est représentative des conditions opératoires de la moelle épinière, où seul un espace restreint est disponible afin de placer la sonde à la suite d’une laminectomie,

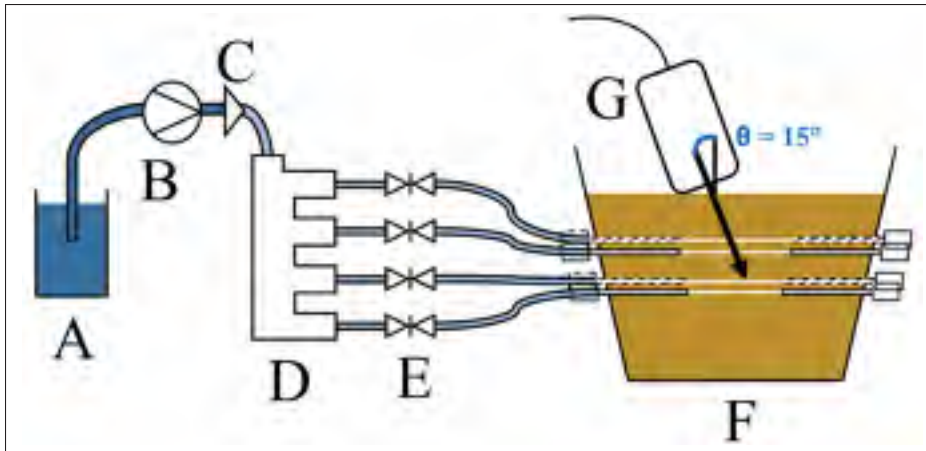


Figure 4.2 Dispositif expérimental. A : BMF, B : pompe, C : adaptateur, D : manifold, E : valves, F : fantôme, G : transducteur, relié au système d'acquisition. Avec la seconde configuration de fantôme décrite dans la table 4.1, les connexions avec le fantôme diffèrent légèrement avec deux tubes collés aux guides de chaque côté

ce qui provoque une limitation dans sa possible orientation. Cet angle a été déterminé plus exactement à partir d'une photographie acquise dans un plan perpendiculaire à la sonde afin de convertir la vitesse projetée sur la direction du faisceau ultrasonore calculée par les images Doppler.

4.2.3 Traitement des données

Un système d'acquisition Verasonics combiné avec le transducteur L11-4v (Verasonics, Kirkland, USA) a été utilisé pour les acquisitions ultrasonores. Des conditions expérimentales ont limité la quantité d'éléments activés sur la sonde aux 64 éléments centraux uniquement, correspondant à une longueur des images de 19 mm. Des algorithmes d'imagerie par ondes planes et par ondes focalisées (Macé *et al.*, 2013) ont été utilisés en alternance. Les paramètres des algorithmes listés dans le tableau 3.3 ont été choisis pour obtenir une fréquence d'échantillonnage Doppler équivalente pour les deux processus d'imagerie. En comparaison avec la séquence par ondes planes, le nombre d'images est 13 fois plus faible avec la séquence par ondes focalisées pour des conditions d'imagerie similaires et un délai d'acquisition équivalent. Des fréquences

élevées des ondes émises sont requises en raison des très faibles diamètres utilisés dans cette étude. La fréquence nominale a donc été de 10 MHz, qui est proche de la limite supérieure de la largeur de bande de la sonde. En conséquence, la résolution axiale théorique était de 0,15 mm. Le signal d'entrée était une pulsation sinusoïdale d'une durée correspondant à deux longueurs d'onde, et la fréquence d'échantillonnage des données RF était de 25,7 MHz. Pour les deux algorithmes d'imagerie, le nombre d'émissions a été maximisé à 1600 ondes, ce qui correspond à un délai d'acquisition de 104 ms.

Des ondes planes dont l'orientation a été régulièrement espacée entre $+5^\circ$ et -5° ont été appliquées pour obtenir une image composée pour l'algorithme par ondes planes, sans limiter la région insonifiée. Comme les positions exactes des vaisseaux créés peuvent différer d'un fantôme à un autre, principalement à la suite de l'introduction du TMM liquide, la profondeur focale de la séquence d'imagerie par ondes focalisée a été placée au milieu de l'image, ce qui correspond à une profondeur de 10 mm. Cette situation reflète également les conditions in vivo, où la position des vaisseaux sanguins n'est pas parfaitement connue, et les paramètres anatomiques tels que le diamètre de la moelle épinière et la course empruntée par les vaisseaux peuvent différer entre les patients. Aucune valeur standard n'existe pour le nombre F associé avec l'émission des ondes. Une valeur arbitraire de 0,4 correspondant à 26 éléments actifs a été choisie. Par ailleurs, le processus d'imagerie a été divisé en une série de segments pour la séquence par ondes focalisées afin de conserver une fréquence d'échantillonnage identique à celle de l'algorithme par ondes planes. 13 segments contenant 5 éléments du transducteurs ont donc été successivement activés, ce qui peut en outre provoquer un décalage entre quelques colonnes reconstruites dans les images.

Un TGC a été appliqué, suivi d'un processus de démodulation contenant un filtre de Butterworth passe-bas d'ordre 6, puis une décimation. La reconstruction des images s'est basée sur le procédé de calcul DaS appliqué aux données I/Q. Un filtre de paroi de Butterworth d'ordre 6 a également été appliqué sur le spectre de fréquences Doppler, et pour compléter l'étape de génération des signaux, une fenêtre de sélection centrée sur la valeur maximum dans le domaine fréquentiel a été appliquée pour réduire l'effet du bruit. Pour chacun des pixels, l'image Dop-

pler de puissance a été finalement calculée par la différence entre la puissance du signal dans la partie positive du spectre finalement obtenu et sa partie négative, et la vitesse quantitative a été obtenue à partir de la différence de phase calculée par une équation d'auto-corrélation (Kasai *et al.*, 1985) :

$$\omega = \frac{1}{T} \arctan \left\{ \frac{\sum_{i=1}^N Q(i)I(i-1) - I(i)Q(i-1)}{\sum_{i=1}^N I(i)I(i-1) - Q(i)Q(i-1)} \right\} \quad (4.1)$$

où ω est la fréquence angulaire du signal Doppler, T est le temps entre deux ondes émises, et N est le nombre d'échantillons disponibles pour une image Doppler. I et Q sont les signaux "in-phase" et "quadrature" obtenus à la suite de l'étape de démodulation.

4.2.4 Contrôle des paramètres

Les diamètres des fils ont été caractérisés par un microscope LASER confocal (LEXT OLS4100, Olympus, Tokyo, Japon) et comparés avec les valeurs attendues. Comme les fils ont été expérimentalement retirés dans le sens de la longueur dans les fantômes, les modifications provoquées par les défauts, qui sont visibles dans l'exemple présenté sur la figure 4.3, sur les vaisseaux inclus à l'intérieur du TMM sont estimées négligeables. Afin de quantifier les diamètres réels des fils pour chacun des différents calibres utilisés dans cette étude, quelques échantillons ont été placés sur un fond uniforme pour chaque diamètre de fil. Suite à des processus de segmentation et de calcul effectués à partir du logiciel ImageJ, une bonne justesse dans les diamètres a été obtenue, avec un écart maximum de 3% en comparaison avec les valeurs attendues.

Le contrôle du débit délivré par la pompe est particulièrement important pour cette étude. Pour un débit de consigne de 6,00 mL/min utilisé pour les deux premières configurations de fantômes, une moyenne à partir de 5 mesures effectuées chacune pendant 30 minutes a conduit à un débit réel de 5,28 mL/min. De même, une valeur expérimentale de 5,01 mL/min a été obtenue en comparaison avec le débit théorique de 5,76 mL/min appliqué pour la troisième configuration de fantômes. Bien que les débits soient sous-estimés dans les deux cas, l'écart

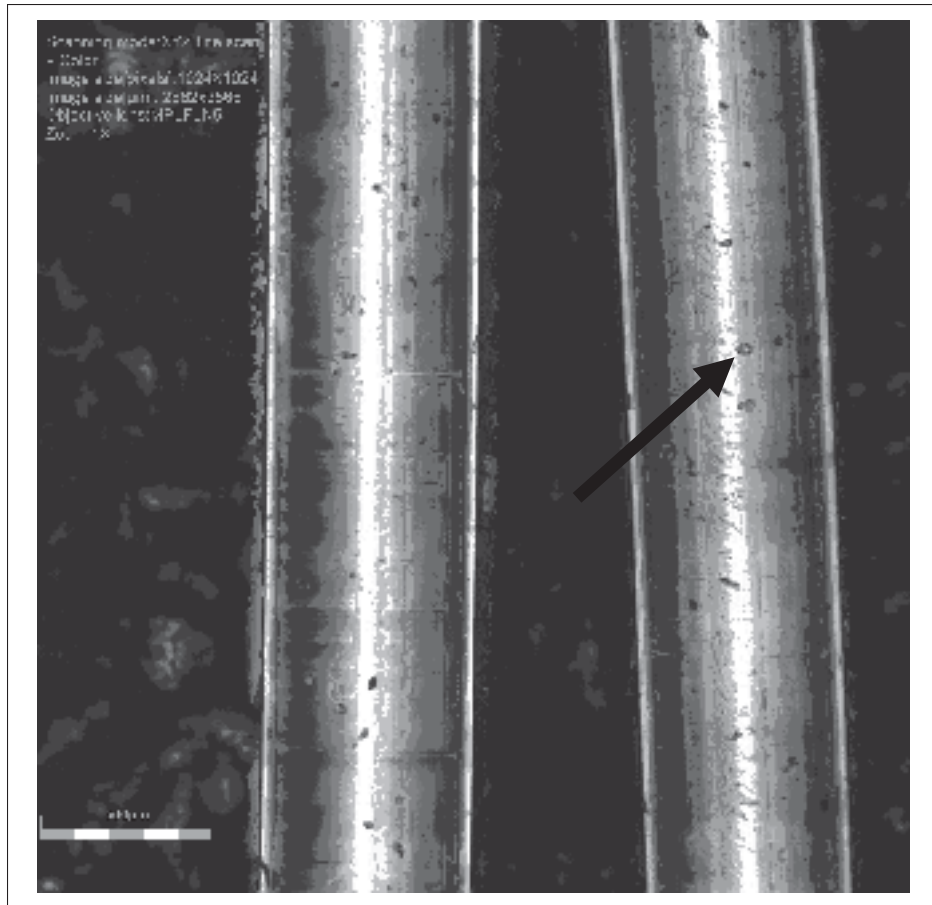


Figure 4.3 Acquisitions par microscopie LASER de fils de diamètre théorique 0,6 mm. L'impact des défauts, tels qu'indiqué par une flèche dans la figure, sur le diamètre réel des vaisseaux à l'intérieur des fantômes est estimé négligeable

entre la valeur théorique et la valeur expérimentale était similaire dans les deux cas. Un calcul de la densité du BMF était également requis pour les expérimentations portées sur la distribution des débits. A partir de la masse de fluide mesurée à l'aide d'une balance électronique (Symmetry PA220 Analytical Balance, Cole-Parmer, Vernon Hills, IL, USA) divisée par le volume associé, les résultats indiquent une densité moyenne de 1012 kg/m^3 .

Les propriétés acoustiques du TMM ont été calculées à partir de la moyenne de 14 échantillons qui consistent en une épaisseur d'environ 1 cm de TMM placée dans un contenant et fabriqués en parallèle des fantômes utilisés. Une balance électronique (type L310, Sartorius Laboratory,

Goettingen, Allemagne) a été utilisée pour mesurer leur masse, et leur volume a été déterminé à partir de la différence de volume obtenue après leur immersion dans un bécher gradué (précision de 1 mL) rempli d'eau. Finalement, la vitesse du son a été obtenue en divisant l'épaisseur des échantillons mesurées à l'aide d'un pied à coulisse (CD-6"CSX, Mitutoyo, Aurora, IL, USA) par le délai de retour de l'écho d'une onde ultrasonore émise à partir d'un élément du transducteur placé perpendiculairement à la surface du TMM. L'impédance acoustique a été calculée par le produit de la densité du TMM avec sa vitesse du son associée. Bien que la densité mesurée (1004 kg/m^3) soit similaire à la densité théorique de l'eau, la vitesse du son (1331 m/s) et l'impédance acoustique associée (1,34 MRayl) étaient cependant plus faibles que les valeurs théoriques pour l'eau (1480 m/s et 1,48 MRayl, respectivement). Ces écarts peuvent être expliqués par de possibles variations de pression appliquées sur le TMM au cours des mesures, qui peuvent avoir causé une légère différence dans les épaisseurs de TMM calculées. De plus, le plan contenant le transducteur peut ne pas avoir été parfaitement perpendiculaire à la surface du fantôme.

4.2.5 Quantification

En accord avec la littérature lors de la mesure de débits à l'aide de l'imagerie ultrasonore, les valeurs obtenues dans cette étude ont été calculées en multipliant la section du vaisseau, considéré circulaire, par la vitesse moyenne de l'écoulement. Une ROI a été définie pour tous les vaisseaux dans toutes les images reconstruites, en sélectionnant le pixel de valeur maximum pour chacun des écoulements puis en les étendant à tous les pixels voisins dont la valeur est supérieure à -6 dB du maximum correspondant. Ce seuil est couramment appliqué en traitement du signal (Webb (1988), IEC 61846), et il est équivalent à la largeur à mi-hauteur. Notons que toutes les images acquises avec les deux algorithmes contiennent le même nombre de pixels (158 dans la direction de la longueur de la sonde, 400 dans la direction de la profondeur de l'image). La vitesse moyenne a été calculée comme la valeur moyenne de celle des pixels à l'intérieur de la ROI correspondante, obtenue par une équation d'auto-corrélation (équation (1.9)). Le diamètre associé correspondait à la largeur maximum de la ROI interpolée linéaire-

ment avec ses premiers voisins dans l'axe de la longueur de la sonde. L'axe de la profondeur n'a pas été utilisé pour cette étape en raison de la déformation des vaisseaux causée par l'angle formé entre la sonde et la surface du fantôme.

Pour chacune des trois configurations de fantômes, 10 acquisitions ont été réalisées à partir des algorithmes d'imagerie Doppler par ondes planes et par ondes focalisées. Dans chacun des deux cas, un maximum de 5 images par fantôme a été obtenu afin que les résultats ne soient pas corrélés avec les variations liées au processus de fabrication. Plusieurs fantômes similaires ont donc été fabriqués pour les mesures associées à chaque configuration. Le débit total est la somme des contributions de chaque vaisseau dans une image, et le débit final pour chaque configuration de fantôme a été calculé comme la moyenne du débit total des 10 images correspondantes.

Pour une seconde expérimentation, l'étude de la distribution des débits a été réalisée à partir de la séquence par ondes planes et avec un fantôme contenant deux vaisseaux de 0,7 mm de diamètre et deux vaisseaux de 0,6 mm de diamètre, avec un sens de l'écoulement identique dans chacun d'entre eux, ce qui correspond à la première configuration décrite dans le Tableau 4.1. Trois distributions de débits différentes ont été appliquées. Dans chaque cas, un délai d'observation de 1 minute a été ajouté préalablement aux acquisitions afin de s'assurer qu'un régime permanent soit établi. Pour chaque distribution, le BMF a été collecté pendant une durée de 3 minutes dans des contenants, et 3 acquisitions ont été effectuées durant ce délai. Comme le fantôme incluait quatre vaisseaux et 3 distributions ont été étudiées, 12 contenants étaient nécessaires. Le débit expérimental a été déterminé à partir des mesures de masse de chacun des contenants vides et remplis par le BMF par une balance électronique (Symmetry PA220 Analytical Balance, Cole-Parmer, Vernon Hills, IL, USA), de la densité du BMF calculée précédemment, et du temps d'expérimentation de 3 minutes. Pour chaque distribution, le débit total expérimental a été calculé comme étant la somme des débits individuels des quatre vaisseaux correspondants. De même, les valeurs totales de débits dans les images associées à la distribution correspondante a été déterminée à partir de la somme des quatre débits individuels avec la procédure de calcul décrite dans cette section, puis par la valeur moyenne des

3 images reconstruites. Enfin, ces deux calculs de débits ont été comparés pour chacune des trois distributions étudiées.

4.3 Résultats

4.3.1 Diamètres

Les diamètres associés aux écoulements ont été calculés à partir des images reconstruites, et les valeurs moyennes pour les 3 différents fantômes et pour les deux algorithmes sont résumées dans le tableau 4.2. Les diamètres étaient généralement légèrement sous-estimés avec les ondes planes, avec un écart maximum de 0,12 mm (17%). La séquence par ondes focalisées surestimait toujours les diamètres, avec des écarts compris entre 0,22 mm et 0,33 mm et des écarts-types deux à trois fois supérieurs aux valeurs obtenues à partir de l'algorithme par ondes planes. Comme illustré par les reconstructions d'images Doppler de puissance (Figure 4.4), la visibilité des écoulements est meilleure avec les images reconstruites à partir de l'algorithme par ondes planes, en comparaison de l'algorithme focalisé conventionnel, où plus de bruit est présent et peut être inclus dans la définition de la ROI, ce qui peut augmenter ses dimensions. Avec le fantôme contenant deux vaisseaux de diamètre 0,7 mm et deux vaisseaux de diamètre 0,6 mm dont l'écoulement circule dans le même sens, les diamètres calculés pour les vaisseaux de 0,6 mm de diamètres étaient légèrement plus grands que les diamètres calculés pour les vaisseaux de 0,7 mm de diamètre avec les deux séquences d'imagerie. De même, les diamètres estimés pour les vaisseaux de diamètre théorique de 0,6 mm étaient 0,02 mm plus petits que les diamètres calculés pour les vaisseaux de diamètre théorique de 0,5 mm, avec l'algorithme par ondes planes et avec le fantôme contenant des vaisseaux de diamètres théoriques de 0,7 mm, 0,6 mm et 0,5 mm.

4.3.2 Débits quantitatifs

Les résultats des débits quantitatifs sont fournis dans le tableau 4.3. L'algorithme par ondes planes surestime légèrement le débit total calculé à partir du premier fantôme incluant des

Tableau 4.2 Diamètre moyen pour chacun des vaisseaux dans les 3 différentes configurations de fantômes. Les valeurs sont données en mm, et l'écart-type est écrit entre parenthèses

	Première configuration		Deuxième configuration		Troisième configuration		
	0,7	0,6	0,7	0,6	0,7	0,6	0,5
Diamètre théorique (mm)							
Ondes planes	0,61 (0,09)	0,62 (0,10)	0,58 (0,09)	0,52 (0,08)	0,62 (0,06)	0,57 (0,09)	0,59 (0,08)
Ondes focalisées	0,92 (0,29)	0,93 (0,31)	0,94 (0,16)	0,86 (0,27)	0,95 (0,12)	0,86 (0,15)	0,79 (0,16)




Figure 4.4 Reconstructions d'images Doppler de puissance à partir des algorithmes d'imagerie par ondes planes (A) et par ondes focalisées (B) avec des conditions expérimentales identiques, incluant la distribution du débit

vaisseaux de 0,7 mm et de 0,6 mm de diamètre et un écoulement dans des sens identiques, et les résultats obtenus dans les images acquises à partir des deux autres configurations sont compris dans l'intervalle de l'écart-type correspondant, qui est toujours inférieur à 1,40 mL/min. Les résultats sont plus proches des valeurs théoriques pour la seconde configuration de fantômes, contenant deux vaisseaux de 0,7 mm de diamètre et deux vaisseaux de 0,6 mm de diamètre dont l'écoulement circule dans des sens opposés. Avec la séquence par ondes focalisées, le

débit calculé est approximativement deux fois plus important que les valeurs attendues pour les trois différents fantômes. La valeur minimum de l'écart-type de 2,35 mL/min est également plus importante dans ces situations, et peut atteindre 3,71 mL/min. Afin d'obtenir 10 images pour chaque configuration, un nombre plus important d'images a dû être exclu à cause de vaisseaux non détectés avec les ondes focalisées, indiquant une plus grande limitation dans le cas de faibles débits.

Tableau 4.3 Débits moyens calculés à partir de 10 images reconstruites pour chacune des trois différentes configurations de fantômes et pour les deux algorithmes d'imagerie. Les valeurs sont données en mL/min, et les écarts-types sont écrits entre parenthèses

		Première configuration	Deuxième configuration	Troisième configuration
Débit théorique		5.28	5.28	5.01
Débit calculé	Ondes planes	7,81 (1,39)	5,28 (1,32)	6,37 (1,37)
	Ondes focalisées	12,96 (3,41)	11,71 (2,35)	10,35 (3,71)

4.3.3 Distribution de débits

Une évaluation de la distribution de débits a été réalisée à partir de l'algorithme d'imagerie Doppler par ondes planes. Les résultats obtenus à partir des calculs menés sur les images reconstruites et du volume de BMF mesuré dans les contenants avec le processus détaillé précédemment sont donnés dans la figure 4.5. Comme le débit total peut être légèrement différent avec les deux méthodes de calcul (débit calculé dans les images et débit calculé à partir des masses de BMF recueillies), la distribution relative normalisée a été utilisée pour la comparaison. Un écart maximum de 4,4% a été atteint lors de la première expérimentation, où les quatre différents débits étaient presque équivalents, et inférieur à 3% pour les deux autres situations.

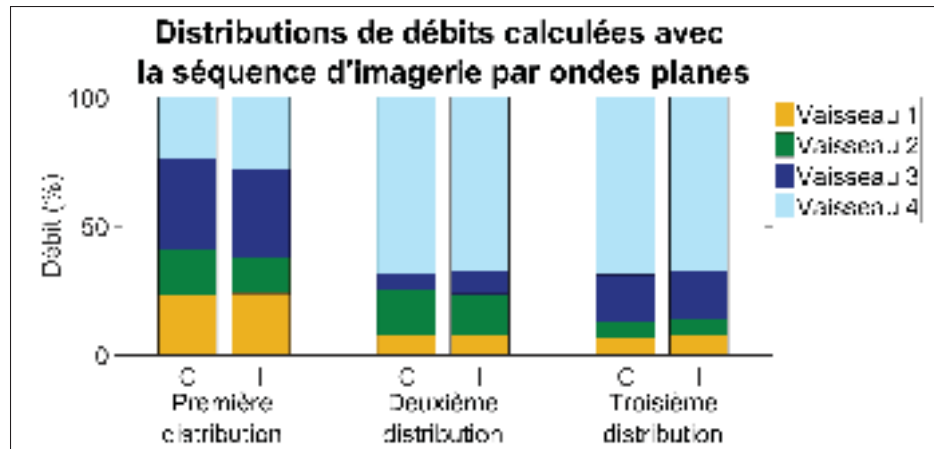


Figure 4.5 Distribution de débit calculée à partir des images reconstruites (I dans la figure) comparée à la distribution calculée à partir du BMF récolté dans les contenants (C dans la figure), pour les trois distributions de débits étudiées. Les expérimentations ont été réalisées avec la séquence d'imagerie par ondes planes et un fantôme contenant deux vaisseaux de 0,6 mm de diamètre et deux vaisseaux de 0,7 mm de diamètre, avec un écoulement dans un sens identique. Les résultats sont donnés en pourcentage

4.3.4 Discussion

L'imagerie ultrasonore est particulièrement adaptée à une application clinique en raison de la caractérisation en temps réel et la propriété non invasive des ondes ultrasonores émises. Comme l'état d'un tissu et les événements vasculaires associés sont reliés à la suite d'une blessure, la mesure des débits sanguins peut apporter des informations particulièrement utiles lors de chirurgies. Dans cette étude, un fantôme de vaisseaux sans paroi développé pour l'imagerie ultrasonore Doppler est utilisé, afin de limiter une potentielle modification du spectre Doppler causant une surestimation des vitesses calculées (Rickey *et al.*, 1995) et de supprimer les artefacts en cône provoqués par une mauvaise adaptation d'impédance avec le TMM (Poepping *et al.*, 2004), deux phénomènes qui ont été reportés lors de l'utilisation de tubes pour guider les écoulements. A l'inverse d'études précédentes dans la littérature, les fantômes développés dans notre étude ont été conçus pour contenir plusieurs vaisseaux caractérisés simultanément dans les images ultrasonores avec un débit précisément contrôlé à l'aide de valves, permettant un

accès direct à l'utilisateur pour étudier différentes distributions. Les conditions reflètent également des cas similaires à des applications sur la moelle épinière, où plusieurs artères et veines sont simultanément contenues dans les images, dont l'écoulement circule dans des directions différentes et contribuent au débit. Par ailleurs, les diamètres de vaisseaux inférieurs à 1 mm ont été rarement appliqués à des fantômes dans la littérature.

Le processus de calcul des débits appliqué dans cette étude était similaire à la technique ultrasonore la plus couramment utilisée pour quantifier les débits sanguins. Avec la technique par ondes planes adaptée ici, les diamètres sont seulement légèrement sous-estimés pour chacun des fantômes, et une importante surestimation est observée avec la séquence par ondes focalisées communément présente dans les appareils cliniques. La quantité de données disponible limitée pour générer le spectre Doppler altère la précision de calcul de la puissance Doppler avec la séquence par ondes focalisées. Par conséquent, la forme du vaisseau n'est pas bien définie dans les images reconstruites et peut expliquer les écarts relevés. De plus, le bruit était plus présent et pouvait être inclus dans le calcul de la ROI, augmentant le diamètre des vaisseaux dans les images.

Ces résultats sont supportés par une précédente étude menée sur un cerveau de rat (Macé *et al.*, 2013), où l'application d'une séquence d'imagerie par ondes planes impliquait une amélioration de la sensibilité par un facteur 5 à 30 avec une moyenne de 15, en comparaison avec la séquence par ondes focalisées. De plus, dans le cas d'une imagerie de l'artère carotide (Bercoff *et al.*, 2011) et pour une durée d'acquisition équivalente avec les algorithmes d'imagerie par ondes focalisées et par ondes planes, la qualité des images était significativement améliorée par cette dernière séquence, et la variance des résultats était réduite. Notons que l'application à la moelle épinière représente une situation plus restrictive en raison des vitesses d'écoulement élevées, les conclusions obtenues par ces auteurs peuvent donc être amplifiées dans notre étude.

Les variations de diamètre calculées avec les ondes focalisées causent une surestimation du débit, car le diamètre est porté à la puissance 2 pour le calculer. De plus, pour les deux séquences

d'imagerie, un diamètre plus important peut également être provoqué par la pression du BMF, déformant le vaisseau et augmentant sa section. Le débit total est proche des valeurs théoriques avec les ondes planes, avec seulement une légère surestimation. Cette tendance a également été observée dans une précédente étude comparant les débits sanguins obtenus à partir d'images ultrasonores et de données obtenues par angiographie IRM (Oktar *et al.*, 2006). Expérimentalement, la difficulté de délivrer un débit parfaitement continu avec la pompe peut aussi contribuer à des variabilités mineures dans le débit total.

Actuellement, peu de systèmes cliniques proposent un algorithme Doppler par ondes planes, car cela nécessite une modification importante de la séquence d'imagerie. La quantité de données générées ainsi que les temps de calcul sont également plus importants, ce qui limite l'utilisation de tels algorithmes pour une imagerie en temps réel. Par ailleurs, comme l'angle d'approche de l'onde émise par le transducteur par rapport au tissu observé est une variable importante pour une estimation précise des débits sanguins à partir d'une quantification par imagerie ultrasonore, une connaissance précise de l'anatomie vasculaire peut être requise afin d'interpréter les résultats, en raison de la complexité vasculaire naturelle et de la variabilité dans l'arrangement des vaisseaux. Malheureusement, il est difficile expérimentalement de développer un fantôme pour l'imagerie Doppler ultrasonore avec une géométrie complexe ou avec plusieurs embranchements en utilisant des vaisseaux de petits diamètres. Pour une application à la moelle épinière, une approximation peut consister à considérer une progression des artères et des veines spinales dans une direction parallèle à la moelle. Si la caractérisation des artères centrales est souhaitée, l'angle formé avec l'ASA diffère selon le niveau vertébral étudié et a été décrit dans la littérature (Herren & Alexander, 1939). Des variations de débits causées par les cycles cardiaque et respiratoire sont également possibles, mais n'ont pas été considérés dans cette étude ; cependant, il est possible de s'affranchir de ces variations en ajoutant un déclencheur pour les mesures *in vivo* ou en fixant le support de la sonde aux vertèbres environnantes (Soubeyrand *et al.*, 2012) durant des expérimentations *in vivo*.

4.3.5 Conclusion

La quantification de débits sanguins par imagerie ultrasonore peut être un puissant atout pour les chirurgiens, en raison de leur relation avec l'état du système biologique étudié. Cependant, dans le cas de vaisseaux sanguins de petit diamètre, l'algorithme conventionnel par ondes focalisées peut ne pas être suffisamment précis pour quantifier la vascularisation associée. Les fantômes utilisés dans cette étude ont été développés pour contenir plusieurs vaisseaux dans une même image afin de quantifier un écoulement plus représentatif de systèmes biologiques complexes où le débit est issu de plusieurs artères et veines. Dans le cas de vaisseaux de petit diamètre, inférieur à 1 mm, l'algorithme par ondes planes surestime légèrement le débit total, et en comparaison, il est presque doublé avec les calculs menés à partir d'une séquence d'imagerie par ondes focalisées conventionnel. Différentes distributions d'écoulement peuvent être étudiées à l'aide de valves incluses dans le dispositif expérimental, et les résultats indiquent des écarts inférieurs à 5% dans la quantification de la distribution des débits calculée à partir des images reconstruites obtenues avec la séquence d'imagerie par ondes planes. Cet algorithme peut donc mesurer de faibles variations de débits, et est ainsi approprié pour une utilisation diagnostique basée sur des événements vasculaires. Les fantômes utilisés dans cette étude, développés pour représenter une application à la moelle épinière, peuvent être adaptés à d'autres situations requises en ajustant les diamètres des vaisseaux, les valeurs de débits et les paramètres d'imagerie.

CHAPITRE 5

APPLICATION DE L'IMAGERIE ULTRASONORE DOPPLER PAR ONDES PLANES DE LA MOELLE ÉPINIÈRE SUR UN MODÈLE PORCIN IN VIVO

David Lemonnier^{1,2}, Jean-Marc Mac-Thiong^{2,3,4}, Pierre Bélanger^{1,2}

¹ Département de Génie Mécanique, École de Technologie Supérieure,
1100 Notre-Dame Ouest, Montréal, Québec, Canada H3C 1K3

² Centre de recherche, hôpital du Sacré-Cœur de Montréal,
5400 boulevard Gouin Ouest, Montréal, Québec, Canada H4J 1C5

³ Département de chirurgie, Université de Montréal,
2900 boulevard Edouard Montpetit, Montréal, Québec, Canada H3T 1J4

⁴ Département de chirurgie, hôpital Sainte-Justine,
3175, chemin de la Côte-Sainte-Catherine, Montréal, Québec, Canada H3T 1C4

Traduction française de l'article soumis à la revue « Ultrasound in Medicine and Biology » en décembre 2017.

L'étude menée dans ce chapitre vise à utiliser l'algorithme d'imagerie Doppler par ondes planes pour caractériser la moelle épinière porcine lors d'expérimentations in vivo. Une blessure sera ajoutée au protocole afin de visualiser les effets vasculaires à partir des images reconstruites. Par ailleurs, afin d'améliorer la qualité des images et l'échogénicité du fluide circulant dans les vaisseaux sanguins, un produit de contraste sera appliqué. Des acquisitions seront également effectuées à partir de la séquence par ondes focalisées afin de comparer leur efficacité avec la séquence par ondes planes dans un cas réel.

5.1 Introduction

L'évaluation des blessures à la moelle épinière est importante car elles sont directement liées à des pertes neurologiques parfois très importantes et qui peuvent s'étendre sur de longues durées. La condition vasculaire de la moelle est également affectée lors d'un traumatisme et suit une chronologie spécifique selon les conditions initiales de la blessure, mais les observations peuvent différer fortement entre les études de différents auteurs (Martirosyan *et al.*, 2011). Les variations entre les modèles animaux et le dispositif expérimental contribuent à ces dispari-

tés. Par ailleurs, d'autres paramètres tels que la procédure de laminectomie peuvent avoir des conséquences sur le débit sanguin (Hitchon *et al.* (1984), Mautes *et al.* (2000), Anderson *et al.* (1978)).

La sévérité de la blessure et la diminution associée du débit sanguin semblent être linéairement reliées (Fried & Goodkin (1971), Fehlings *et al.* (1989)). Guha *et al.* (1989) ont constaté chez le rat une diminution du débit sanguin de 45% dans le cas d'une blessure moyenne, et 70% pour une blessure sévère, des altérations qui ont également eu lieu dans la moelle contenue dans les hauteurs vertébrales adjacentes à la position de l'impact. La fonctionnalité de la vascularisation post-traumatique à la moelle épinière suit une chronologie spécifique selon les conditions initiales de la blessure, mais les observations peuvent différer fortement entre les études de différents auteurs (Martirosyan *et al.*, 2011). Les conséquences vasculaires s'étendent au delà du site de la blessure, à la fois dans une direction cranio-caudale mais également dans le plan transverse. Figley *et al.* (2014) indiquent que la région affectée par des troubles vasculaires est confinée dans une faible distance, s'étendant sur 2 mm initialement puis 1 mm après 14 jours, lors d'une blessure par compression de la moelle sur des rats. Similairement, sur le même animal, Soubeyrand *et al.* (2012) ont montré que les régions proches de l'épicentre de la blessure étaient également affectées. Sur des singes, Doyle *et al.* (1974) ont noté une extension des dommages vasculaires sur 1 cm sans préférence cranio-caudale, résultats qui sont soutenus par une étude menée sur des cochons d'Inde où la lésion s'étendait sur la hauteur de 4 vertèbres de chaque côté (Blight, 1991). Sur des rats, Mautes *et al.* (2000) n'ont également pas noté de préférence cranio-caudale pour la diminution du débit sanguin après la blessure, qui était confinée aux segments vertébraux adjacents. Le diamètre des vaisseaux est également affecté, Ohashi *et al.* (1996) ont constaté une diminution du diamètre des ASP pendant les 6 premières heures suivant une compression de moelles épinières de rats par pincement, avec des résultats dépendants de la pression sanguine et de la quantité de CO₂, et plus prononcés au niveau caudal. Le diamètre des ASP positionnées à une distance de 7 millimètres dans la direction craniale à la compression correspondait en moyenne à 52.8% du diamètre initial, et augmentait de nouveau à 82.4% lorsque le dispositif était retiré. Toutes ces observations indiquent que le suivi intra-

opératoire de la vascularisation de la moelle épinière permettrait d'évaluer les conséquences neurologiques associées et de fournir un diagnostic. Par ailleurs, cela pourrait apporter une visualisation supplémentaire pour les chirurgiens et améliorer le processus opératoire.

La fracture de type "burst" représente la configuration généralement reproduite pour simuler une blessure à la moelle épinière en laboratoire. Une rupture de la vertèbre est causée par une force axiale qui provoque une fracture des régions antérieure et central de la colonne entre deux vertèbres adjacentes, et peut être accompagnée par l'éjection d'un fragment osseux. Ce dernier percute ensuite la moelle épinière et les autres structures environnantes (ligaments, vaisseaux sanguins) pour provoquer une compression antérieure de la moelle épinière. Sa reproduction expérimentale est généralement réalisée au moyen d'une compression par clips ou par ballonnet gonflable, par impacteur motorisé ou par lâcher de poids. Cette dernière technique se base sur l'installation initialement proposée par Allen (1911), qui a permis pour la première fois de précisément quantifier les conditions de blessure, à partir de la masse de l'impacteur associée à la hauteur de sa chute. Elle nécessite le retrait des processus épineux ainsi que des ligaments et des autres structures autour de la moelle, mais permet de simuler l'interaction de la moelle épinière avec un fragment osseux éjecté lors d'une fracture à l'aide d'une procédure expérimentale simple à reproduire. De plus, le temps de compression peut être contrôlé.

Afin de caractériser la vascularisation médullaire durant une chirurgie, l'imagerie par ultrasons est particulièrement adaptée de par son aspect portable et sa capacité à fournir des informations en temps réel. Comme présenté dans les chapitres précédents, l'algorithme par ondes planes apporte une amélioration significative de la quantification de différentes variables vasculaires (diamètre des vaisseaux, vitesses et débits sanguins, SNR) lorsqu'il est appliqué aux conditions de la moelle épinière. Cependant, les dimensions associées sont généralement très faibles, en particulier lorsque les expérimentations sont effectuées sur un modèle animal, ce qui se traduit par la nécessité d'utiliser des fréquences d'émission des ondes ultrasonores très élevées (Soubeyrand *et al.*, 2014). Afin de contourner partiellement ces limitations, l'utilisation d'un grand animal tel que le cochon permet de se rapprocher des conditions que l'on peut retrouver

chez l'homme. Par ailleurs, il a été montré que l'organisation des vascularisations porcine et humaine était très similaire (Murray *et al.* (1992), Strauch *et al.* (2007), Etz *et al.* (2011b)).

Pour améliorer la visualisation des vaisseaux sanguins de petit diamètre au sein des images ultrasonores, qui est difficile à partir de la gamme de fréquences utilisée par les appareils cliniques, un produit de contraste (micro-bulles) peut être injecté par voie intra-veineuse. Leur forte différence d'impédance acoustique avec le milieu environnement augmente sensiblement l'échogénicité des vaisseaux sanguins. La réaction avec le faisceau ultrasonore est fortement non-linéaire, et des séquences d'émission d'ondes (modulation de phase ou d'amplitude) sont généralement employés. De tels algorithmes ont été appliqués pour une imagerie vasculaire de la moelle épinière du cochon (Huang *et al.*, 2013). L'estimation des vitesses avec l'imagerie Doppler de couleur n'est plus possible à cause de la non-linéarité de l'interaction avec les micro-bulles. Cependant, l'application de mode Doppler de puissance linéaire est toujours possible (Errico *et al.*, 2016).

Les vitesses sanguines dans les vaisseaux de la moelle épinière varient fortement selon l'instant d'observation dans le cycle cardiaque. Giller & Finn (1989) ont montré que les variations dans l'ASA chez l'homme pouvaient s'étendre de 4 cm/s à 16 cm/s au niveau C4 et de 11 cm/s à 16 cm/s au niveau T2. De même, Hudson *et al.* (1995) ont mesuré des vitesses de 1,1 cm/s à 14,3 cm/s dans des artères intra-médullaires de chiens. Ces observations soulèvent la nécessité d'une synchronisation de l'imagerie avec le cycle cardiaque afin d'obtenir des résultats comparables.

L'imagerie ultrasonore est une modalité particulièrement adaptée à des conditions chirurgicales, en raison du caractère portatif de l'appareillage et des propriétés non-invasives des ondes transmises au milieu. Les séquences d'imagerie à base d'ondes focalisées, présentes dans les outils cliniques actuels, présentent cependant des limites pour identifier et caractériser les vaisseaux de plus petits diamètres. Un algorithme à base d'ondes planes a été récemment proposé pour l'imagerie Doppler, améliorant la qualité des images (Montaldo *et al.*, 2009), la détec-

tion des vaisseaux sanguins (Macé *et al.*, 2013) et l'homogénéité des signaux Doppler (Bercoff *et al.*, 2011).

L'objectif de cette étude est d'appliquer l'algorithme ultrasonore Doppler par ondes planes sur une moelle épinière de cochon, et de la comparer avec l'imagerie par ondes focalisées. Un produit de contraste sera injecté afin d'augmenter l'échogénicité des images, et des acquisitions seront réalisées avant et après l'introduction d'une blessure par lâcher de poids. Les séquences d'imagerie seront déclenchées à partir d'une position dans le cycle cardiaque.

5.2 Méthodes

5.2.1 Les produits de contraste pour l'imagerie ultrasonore Doppler

Afin d'augmenter le signal généré lors d'une imagerie par ultrasons, des produits de contraste ont été développés et consistent généralement en des micro-bulles injectées par voie intraveineuse. Différents types de micro-bulles et d'enveloppes existent et sont décrites par Paefgen *et al.* (2015). Leur petite dimension (inférieure à $8 \mu m$) leur permet de traverser la circulation pulmonaire ainsi que les capillaires. Les principales séquences d'imagerie sont détaillées par Liu *et al.* (2005) et tiennent compte de la réponse fortement non-linéaire lors de la réception de l'onde ultrasonore, ce qui génère une amplitude de pression importante aux fréquences harmoniques.

Les propriétés d'interactions non-linéaires des micro-bulles peuvent être utilisées par le biais de modalités telles qu'une modulation de phase, une modulation d'amplitude, ou la combinaison de ces deux approches, entre deux ondes successives. Une imagerie Doppler de puissance linéaire ou non-linéaire est toujours possible, mais l'évaluation des vitesses sanguines avec les outils de calcul habituels sont impossibles à cause de la non-linéarité du phénomène d'interaction. D'autres méthodes basées sur la courbe de propagation du produit de contraste dans les vaisseaux, sur sa disparition par l'évacuation pulmonaire, ou sur l'aire de la courbe cor-

respondante peuvent être utilisées pour quantifier les débits sanguins. Ces quantifications ne correspondent cependant pas à un point temporel précis.

L'avantage des ondes planes associées à l'utilisation de micro-bulles est principalement reliée à leur destruction, qui est fortement réduite, d'un facteur 24 pour une destruction de 50 % des micro-bulles en comparaison avec l'imagerie focalisée classique (Couture *et al.*, 2012). Cela est dû à la moins importante concentration de pressions dans le tissu, à l'inverse du point focal pour l'imagerie conventionnelle. Enfin, l'intérêt de l'imagerie de contraste pour une quantification Doppler de puissance a été montrée lors d'expérimentations sur un cerveau de rat lors d'une application aux fréquences fondamentales (Errico *et al.*, 2016).

Dans la présente étude, un algorithme de reconstruction linéaire pour une imagerie Doppler de puissance a été utilisée suite à l'injection d'un produit de contraste par micro-bulles (Sonovue, Bracco Imaging, Milan, Italie). La procédure d'injection est décrite dans la section suivante.

5.2.2 Préparation de l'animal

Les acquisitions d'images seront réalisées sur 1 cochon Duroc (femelle, âge de 2 mois et demi, 30 kg). L'animal est arrivé 3 jours avant les expérimentations afin qu'il puisse s'acclimater et éviter les réactions dues au stress et au transport. L'animal a été anesthésié avec un mélange de kétamine (20 mg/kg) et xylazine (2 mg/kg). Il a été intubé. Le maintien de l'anesthésie s'est faite avec de l'isoflurane 2% et du NO/O₂ à 3/3 L/min. La veine et l'artère fémorale (pour la pression artérielle) ont été canulées. Par la veine, l'animal a reçu en continu un soluté de NaCl à 0.9% afin de compenser les pertes de sang et de liquide physiologique, de préserver la moelle épinière vivante et d'éviter une réaction de stress ou une modification des signes vitaux tels que la pression artérielle et le rythme cardiaque. Une injection sous-cutanée de 0,01 mg/kg de buprénorphine a été réalisée avant le début de la chirurgie. Par ailleurs, 1,5 mg/kg de bupicavaïne a été appliqué lorsque l'animal était endormi, pour infiltrer le site de la chirurgie.

L'animal a été placé en position ventrale. Une incision postérieure a été réalisée et des pinces écarteurs ont maintenu une ouverture sur une longueur d'environ 15 cm. Une laminectomie a

ensuite été effectuée aux niveaux thoraciques T10, T11 et T12 (figure 5.1). Les ligaments ont soigneusement été retirés afin d'accéder directement à la moelle épinière. Du gel acoustique a été appliqué sur la région à observer. Une blessure médullaire a été provoquée par le lâcher d'une masse (environ 30 grammes), guidée par un support fixé à la table d'opération.

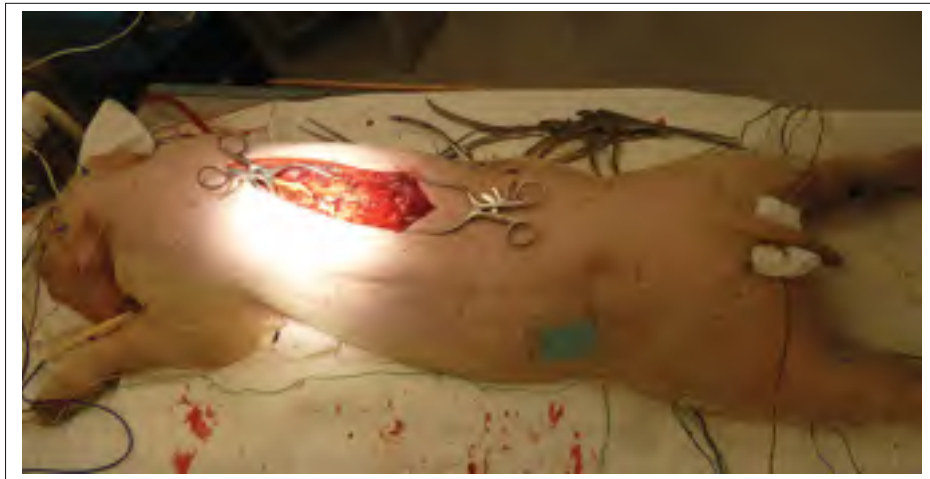

Figure 5.1 Approche chirurgicale réalisée sur le cochon préalablement aux expérimentations. Une laminectomie a été effectuée entre les niveaux T10 et T12

L'utilisation d'un produit de contraste (Sonovue, Bracco Imaging, Milan, Italie) avait pour objectif d'amplifier le signal ultrasonore du sang reçu par la sonde. Chaque injection a été immédiatement suivie d'un bolus intraveineux de 5 mL de chlorure de sodium pour injection (0,9%) p/v servant à irriguer la tubulure et améliorer ainsi le processus d'imagerie. Les injections ont été réalisées par doses de 2,5 mL. Le débit d'injection recommandé est de 1,2 mL sur une période de 1 seconde pour l'homme, le débit d'injection choisi ici a été de 2,5 mL sur une période de 3 secondes. Chez l'homme, des études ont montré que la durée moyenne de l'effet de contraste utile, pour une dose de 2 mL, variait de 1,7 à 3,1 minutes pour une imagerie cardiaque. Durant toute la durée de l'expérimentation, un total de 8 injections de produit de contraste Sonovue ont eu lieu.

A l'issue de ces expérimentations *in vivo*, l'animal a été sacrifié à l'aide d'une injection de 40 mL de KCl saturé par intraveineuse.

5.2.3 Dispositif expérimental

L'organisation du dispositif expérimental utilisé est résumé sur la figure 5.2. La sonde à ultrasons L11-4v (Verasonics, Kirkland, USA), utilisée à une fréquence d'émission de 10 MHz, était placée à la position désirée dans l'ouverture apportée par la laminectomie, dans un plan transverse à la moelle épinière, et son maintien était assuré par un support externe. Une épaisseur de gel acoustique de quelques millimètres séparait le transducteur de la surface de la moelle épinière.

Le système d'imagerie Verasonics V1 (Verasonics, Kirkland, USA), était relié à un électrocardiographe afin de synchroniser les acquisitions avec différents instants dans le cycle cardiaque. Les vitesses sanguines dans les vaisseaux de la moelle épinière ont été rapportées comme étant les plus importantes durant la phase de systole (Giller & Finn (1989) , Hudson *et al.* (1995)). La synchronisation des acquisitions a donc été réalisée lorsque le pic positif principal du cycle cardiaque (pic QRS) était atteint. De plus, une seconde position dans le cycle cardiaque a été observée, en particulier, le début de l'étape de diastole (figure 5.3). Généralement, un délai de 300 ms sépare cette dernière position du pic QRS. Le dispositif (Bloom associates Ltd) émetteur du signal déclencheur lorsque le pic dans le cycle cardiaque a été atteint permettait également de le retarder d'un délai choisi. Cependant, la tension du signal généré était trop importante en comparaison avec les limitations du système d'imagerie, et a donc été préalablement réduite à l'aide d'un diviseur de tension. Lorsqu'une image Doppler avait été entièrement acquise, le système d'imagerie émettait un autre signal relié à l'électrocardiogramme afin de visualiser l'intervalle temporel sur lequel avait eu lieu l'acquisition. Ce signal, trop court pour être visualisé ($1 \mu s$), a été allongé par un dispositif à base du composant électronique LM 555 (Texas Instruments, Dallas, Texas, USA)

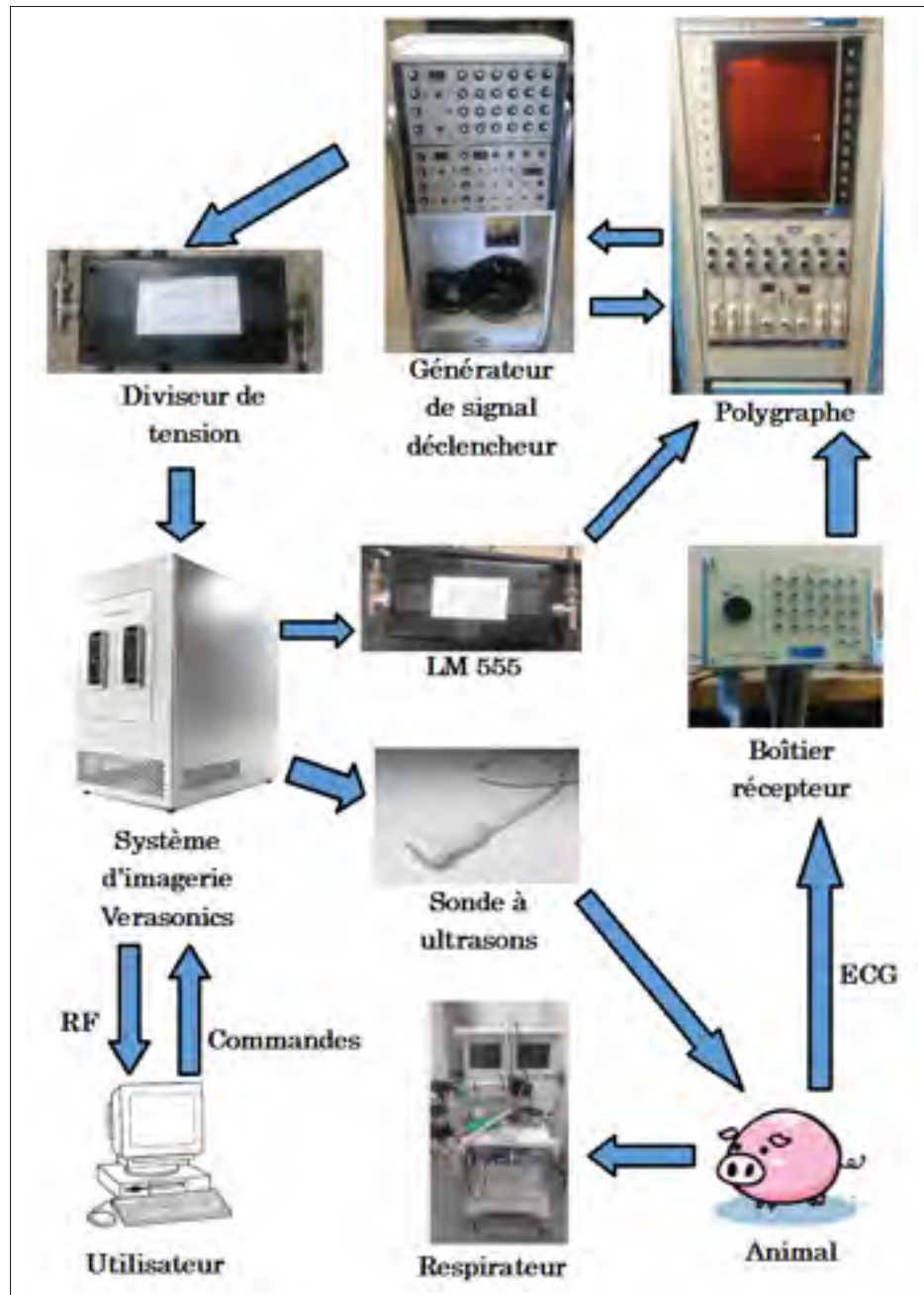


Figure 5.2 Récapitulatif du dispositif expérimental pour l'imagerie porcine in vivo de la moelle épinière

5.2.4 Blessure à la moelle

Dans le cadre d'une fracture de type "burst", quelques études ont évalué la vitesse d'impact du fragment osseux projeté sur la moelle en se basant sur l'occlusion du canal central, et indiquent

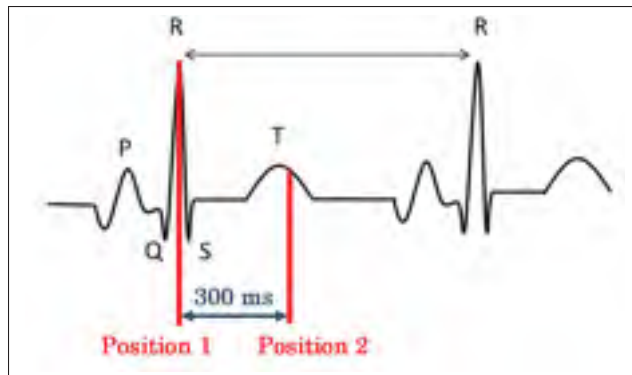


Figure 5.3 Positions dans le cycle cardiaque utilisées pour le déclenchement des séquences d'imagerie. Le pic R (position 1) correspond au début de l'étape de systole, et la seconde position atteinte 300 ms après correspond au début de l'étape de diastole

qu'elle se situe entre 3.7 m/s et 5.2 m/s (Wilcox *et al.* (2002), Wilcox *et al.* (2003), Wilcox *et al.* (2004), Hall *et al.* (2006)). Le dispositif expérimental utilisé dans cette étude consistait en une méthode par lâcher de poids (figure 5.4). La masse utilisée se présentait sous la forme d'une tige cylindrique de 30 g, de longueur 17 cm et de diamètre 1 cm, et dont la forme conique à son extrémité amenait un diamètre de 0.5 mm pour la surface plane en contact avec la moelle épinière lors de l'impact. Elle a été guidée par une ouverture cylindrique de quelques centimètres précédemment à son impact sur le centre (sur un plan transverse) de la moelle épinière. Elle a été immédiatement retirée suite à l'impact, et l'imagerie ultrasonore a débuté immédiatement après au niveau du site d'impact, à 1 cm à une position caudale et à 1 cm à une position craniale par rapport au site de lésion, alternativement. La hauteur de chute de la masse (18 cm) a été limitée par la longueur du guide installé sur l'impacteur. Ces conditions expérimentales représentent une vitesse à l'impact d'environ 1,88 m/s qui est inférieure aux résultats reportés dans la littérature. Cependant, les effets globaux d'une fracture de type burst, et donc les vitesses d'impact d'un fragment osseux éjecté, peuvent être très variables.

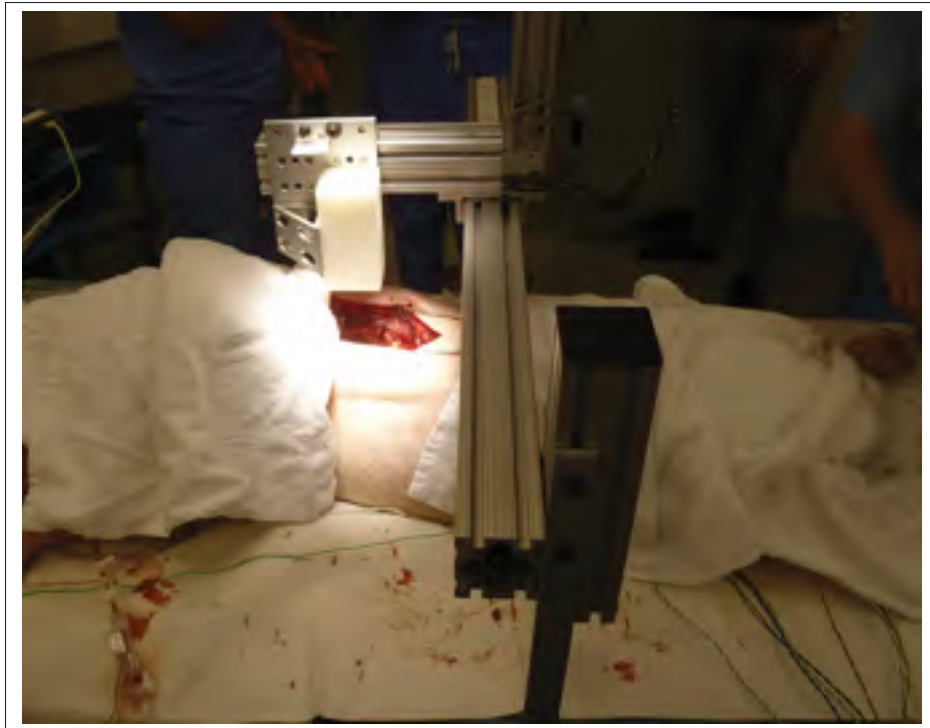

Figure 5.4 Dispositif expérimental permettant de provoquer une blessure par lâcher de poids

5.2.5 Acquisitions

Des acquisitions d'images ultrasonores ont été effectuées régulièrement durant tout l'essai expérimental (avant et après la blessure par lâcher de poids), à partir des algorithmes d'émission par ondes planes et par ondes focalisées. Préalablement à la blessure médullaire, les acquisitions ont été réalisées au niveau de la future position de la blessure. Quelques images ont été acquises après la laminectomie, préalablement à toute manipulation. Quatre injections de produits de contraste ont ensuite été réalisées, suivies pour chacune d'acquisitions d'images à partir de 10 secondes après l'injection (afin de s'assurer de la propagation du produit) jusqu'à environ 15 minutes après l'injection. Afin de limiter les délais associés à un changement d'algorithme durant les expérimentations et de maximiser le nombre d'images acquises durant le temps effectif du produit de contraste, deux acquisitions successives ont été réalisées avec la même séquence d'imagerie avant d'alterner avec la seconde. Les acquisitions ont été ensuite alternées deux à deux selon ce schéma. Le transducteur a été maintenu à une position fixe lors

des mesures réalisées à partir des quatre injections de produit de contraste. Un délai de quatre secondes a été ajouté entre deux séries d'émission d'ondes pour obtenir une image Doppler, afin de permettre au produit de contraste de se propager de nouveau dans la région insonifiée après la destruction des micro-bulles. Après ce délai de quatre seconde, la série d'émission suivante a débuté dès la réception du signal traduisant la position requise dans le cycle cardiaque.

La blessure médullaire a ensuite été réalisée et quatre injections de produit de contraste au total ont été administrées derechef. Les acquisitions ont été réalisées à partir de l'algorithme par ondes planes jusqu'à un délai d'environ 15 minutes après l'administration des micro-bulles. Le transducteur a été placé successivement au niveau du site d'impact, à 1 cm à une position caudale et à 1 cm à une position craniale par rapport au site de lésion. Ces trois positions se sont succédées pendant le délai d'imagerie de 15 minutes. Ces modifications ont été réalisées par une translation du support soutenant le transducteur, l'angle formé entre la sonde à ultrasons et la moelle épinière a donc été conservé lors de l'ensemble des mesures réalisées.

Les paramètres d'acquisition utilisés avec les algorithmes d'imagerie par ondes planes et par ondes focalisées sont identiques à ceux qui ont été appliqués lors des expérimentations effectuées lors des chapitres précédents (tableau 3.3). Similairement, des contraintes expérimentales ont limité les acquisitions d'images sur les 64 éléments centraux de la sonde, ce qui correspond à une ouverture de 19 mm.

5.3 Résultats

Afin de mieux identifier les signaux Doppler visualisés dans les images reconstruites, la figure 5.5 présente un schéma récapitulatif de l'anatomie vasculaire de la moelle épinière dans un plan transverse. Similairement aux images reconstruites présentées, l'axe X correspond à l'axe décrit par les éléments du transducteur, et l'axe Z correspond à l'axe de la profondeur. Dans l'ensemble des images reconstruites présentées ici, la couleur bleue indique une puissance spectrale située dans la section négative du spectre en fréquence du signal et par conséquent l'écoulement correspondant s'éloigne du transducteur, ce qui représente une circulation dans

le sens caudal pour les conditions expérimentales appliquées ici. A l'inverse, une coloration jaune, orange ou rouge indiquera un écoulement dans le sens cranial. Le seuil de détection du signal Doppler a été choisi comme un compromis entre une maximisation de la visualisation de l'écoulement et la réduction du bruit. L'association des signaux Doppler détectés aux vaisseaux sanguins de la moelle épinière a été réalisée à partir de leur position théorique dans les images reconstruites, conformément aux informations répertoriées dans la littérature.

Préalablement à l'injection du produit de contraste les images Doppler de puissance acquises indiquent que les veines lombaires peuvent être visualisées à l'aide de l'algorithme par ondes planes, mais pas à l'aide de celui par ondes focalisées (figure 5.6). Suite à l'injection de microbulles, l'identification des veines lombaires avec la séquence par ondes focalisées est possible, mais le bruit dans l'image est plus important en comparaison des images équivalentes acquises à l'aide de l'algorithme par ondes planes, au sein desquelles des vaisseaux supplémentaires tels que les artères et les veines spinales ou la veine centrale intra-médullaire (figure 5.7) pouvaient être visualisés. Aucune corrélation particulière entre la détection des vaisseaux sanguins avec l'instant des acquisitions dans le cycle cardiaque n'a été observée.

Des images acquises à partir de l'algorithme par ondes planes après l'application d'une blessure médullaire sont présentées sur la figure 5.8. Sur le site d'impact (figure 5.8 A), après l'injection de produit de contraste, les veines lombaires étaient visibles, mais pas de vaisseaux péri-médullaires ou intra-médullaires. A l'inverse, à une position distante de 1 cm environ au site d'impact dans la direction craniale (figure 5.8 B), des artères et des veines spinales ainsi que des vaisseaux intra-médullaires pouvaient être détectés. Aucune caractérisation n'a été possible dans une direction caudale au site d'impact car aucune structure n'était identifiable sur les images reconstruites, probablement à cause d'une structure osseuse conservée après l'étape de laminectomie. Par conséquent, les images obtenues étaient similaires à l'image reconstruite de la figure 5.6 A.

Pour les deux séquences d'imagerie, la détection de structures vasculaires supplémentaires était observée dans les images acquises dans les 3 premières minutes suivant l'injection du

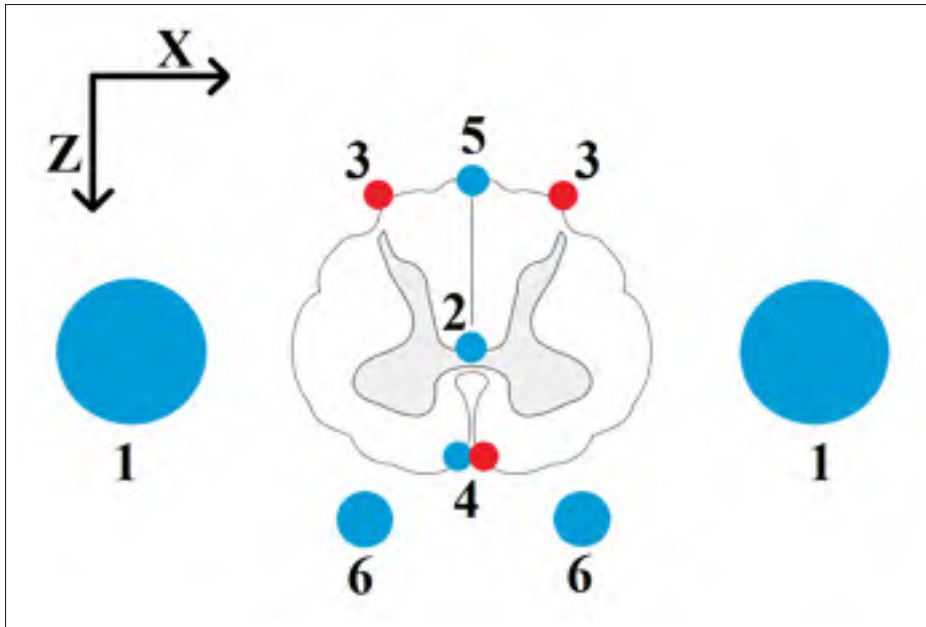


Figure 5.5 Schéma récapitulatif des principaux vaisseaux sanguins proches ou à l'intérieur de la moelle épinière. 1 : veine lombaire, 2 : veine centrale, 3 : ASP, 4 : ASA et veine spinale antérieure, 5 : veine spinale postérieure, 6 : veines radiculo-médullaires. Image adaptée de Hassan (2013)

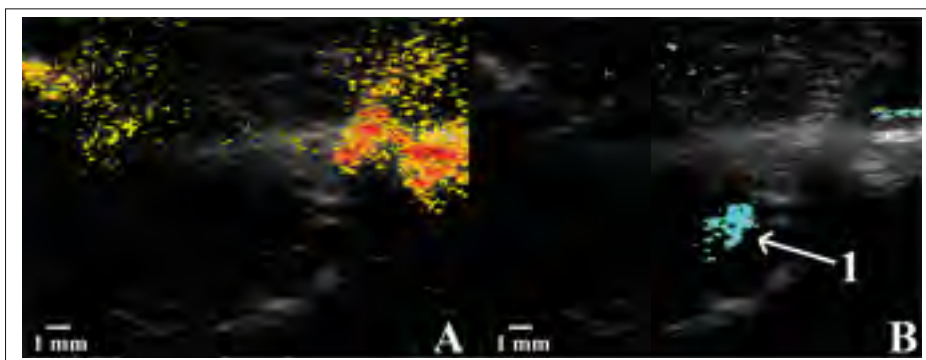


Figure 5.6 Images reconstruites à partir des séquences par ondes focalisées (A) et par ondes planes (B), préalablement à l'injection de produit de contraste. 1 : veine lombaire

produit de contraste. Par ailleurs, à l'issue des expérimentations, une section de moelle épinière d'environ 5 cm, à une position craniale adjacente au site de la blessure, a été extraite afin de visualiser, si possible, les vaisseaux sanguins (figure 5.9).




Figure 5.7 Images reconstruites à partir des séquences par ondes focalisées (A) et par ondes planes (B), acquises peu après l'injection de produit de contraste. Pour l'image obtenue à partir des émissions par ondes focalisées, le seuil de détection Doppler a dû être réduit afin de visualiser le signal central (2), ce qui implique une présence plus importante de bruit. 1 : veine lombaire, 2 : veine centrale, 3 : ASP, 4 : ASA

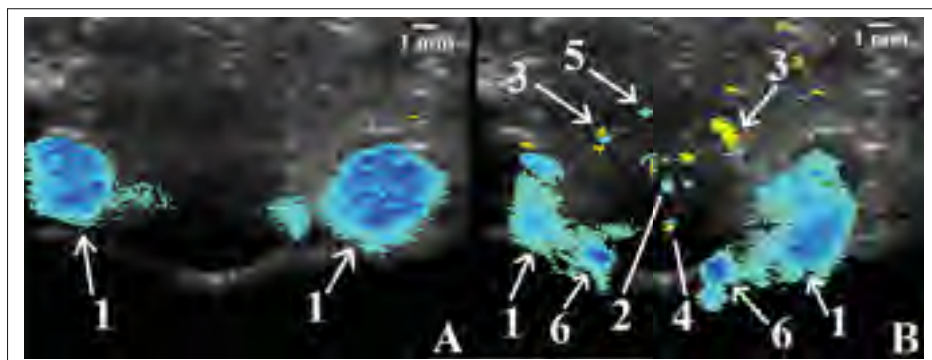


Figure 5.8 Images reconstruites à partir de la séquence par ondes planes, suite à l'introduction d'une blessure médullaire, sur le site de la lésion (A) et à 1 cm dans une direction craniale (B), acquises peu après l'injection de produit de contraste. 1 : veine lombaire, 2 : veine centrale, 3 : ASP, 4 : ASA et veine spinale antérieure, 5 : veine spinale postérieure, 6 : veines radiculo-médullaires. D'autres vaisseaux intra-médullaires sont visibles au sein de l'image B

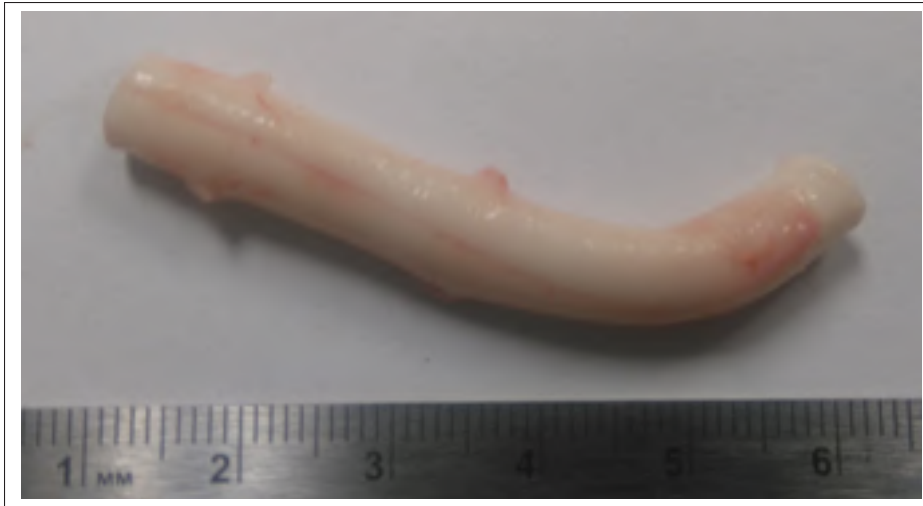

Figure 5.9 Spécimen de moelle épinière extrait à une position craniale adjacente au site de la blessure

5.4 Discussion

L'étude réalisée dans ce chapitre visait à adapter l'algorithme d'imagerie Doppler ultrasonore par ondes planes à la moelle épinière et de le comparer avec la séquence conventionnelle utilisée par les appareils cliniques. Leur application a été réalisée sur un porc, avant et après injection d'un produit de contraste, avec une imagerie synchronisée avec deux phases dans le cycle cardiaque afin de permettre une comparaison des résultats acquis dans des conditions équivalentes. Les effets d'une contusion par lâcher de poids ont pu être déterminés. Les résultats indiquent une amélioration générale de la qualité des images avec la séquence par ondes planes, ainsi qu'un plus grand nombre de vaisseaux sanguins détectés. A la suite d'une blessure, seules les veines lombaires sont discernables sur les images sur le site d'impact.

Les principales structures vasculaires visibles dans les images appartiennent par hypothèse au réseau veineux, et peut s'expliquer par l'injection intra-veineuse du produit de contraste, qui pourrait se détériorer dans la circulation sanguine avant d'atteindre les artères d'intérêt, diminuant ainsi leur détection. La visualisation des veines est toutefois intéressante, car l'importance du réseau veineux est fréquemment soulignée par les auteurs (Suh & Alexander (1939), Gillilan (1970), Palleske *et al.* (1970), Jellinger (1972)). En particulier, une occlusion

des veines postéro-latérales semble être la source de complications médullaires conséquentes provoquant une démyélinisation et une nécrose de la partie antérieure de la moelle (Jellinger, 1972).

Les résultats obtenus n'avaient pas de dépendance avec les phases étudiées dans le cycle cardiaque. Cela peut indiquer une faible variation des paramètres vasculaires tels que le diamètre des vaisseaux avec la pulsation cardiaque. De plus, lors d'une imagerie Doppler de puissance, la position du pic de fréquence Doppler, directement reliée à la vitesse de circulation sanguine, n'a pas d'importance sur le calcul de la puissance du signal Doppler, les modifications reportées dans la littérature à ce sujet (Giller & Finn (1989) Hudson *et al.* (1995)) n'ont donc pas d'influence sur les reconstructions d'images réalisées lors de ces expérimentations.

Les images reconstruites à l'aides de l'imagerie Doppler par ondes focalisées donnaient lieu à une détection moins fréquente des vaisseaux sanguins médullaires et à une diminution de la qualité des signaux Doppler. La source de ces différences est probablement la quantité de données de l'ordre de 13 fois inférieure pour obtenir le spectre de fréquences en comparaison avec l'algorithme Doppler par ondes planes, ce qui limite la résolution fréquentielle du signal Doppler et influe sur le calcul de la puissance du signal. La quantité d'énergie plus faible transmise au milieu observé lors de l'imagerie par les ondes focalisées peut par ailleurs expliquer des limitations de visualisation, tel que mis en évidence pour les veines lombaires préalablement à l'injection de produit de contraste. Ces observations sont confortées par Bercoff *et al.* (2011) qui ont mis en évidence une qualité d'image significativement supérieure et une variance fortement réduite à l'aide de la séquence par ondes planes pour un délai d'émission équivalent. De plus, Macé *et al.* (2013) ont également constaté une sensibilité de 5 à 30 fois supérieure lors de l'application de l'imagerie Doppler par ondes planes sur un cerveau de rat. Par ailleurs, la visualisation parfois surdimensionnée de certains vaisseaux tels que les veines lombaires est causée par l'artefact de "blooming" qui présente les vaisseaux dans les images plus larges qu'ils ne le sont en réalité (Oktar *et al.*, 2006). Ce dernier est causé par l'augmentation importante de l'amplitude du signal Doppler par le produit de contraste et peut être réduit en augmentant le seuil de rejet du signal Doppler, ce qui provoquerait cependant une diminution du nombre

de vaisseaux visibles dans les images. Lors d'expérimentations porcines *in vivo*, Huang *et al.* (2013) ont pu visualiser des artères centrales de la moelle épinière en complément des artères spinales et des veines lombaires suite à l'injection d'un produit de contraste. Les différences de visualisation avec les résultats présentés dans ce chapitre peuvent s'expliquer par le mode d'imagerie utilisé, qui était dans leur étude une imagerie Doppler de couleur à base d'un algorithme non-linéaire.

Le sens de l'écoulement dans les veines et artères visualisées n'est pas défini clairement dans la littérature. Cela est principalement dû au faible nombre d'études à ce sujet, en particulier pour les vaisseaux de petit diamètre, ainsi qu'à la présence de points morts que l'on retrouve à différentes positions du réseau vasculaire médullaire. Du côté antérieur, un point mort autour de la position T12, qui correspond à la position étudiée dans ce chapitre, a été mentionné par quelques auteurs (Bolton (1939), Fazio & Agnoli (1970)). Le sens de circulation réel est donc incertain et ne permet pas de comparaison avec les résultats expérimentaux. En revanche, le sens cranial de l'écoulement au sein des ASP (Martirosyan *et al.*, 2011) conforte les résultats obtenus lors de l'étude. De même, des similitudes sont observées avec le sens de l'écoulement sanguin dans les veines lombaires qui est caudal, bien qu'il puisse s'inverser dans des situations spécifiques de compression ou d'occlusion de la veine iliaque commune ipsilatérale (Morita *et al.*, 2007).

A la suite de la contusion, la visualisation sur le site d'impact des veines lombaires uniquement peut s'expliquer par la présence d'une hémorragie provoquée par la destruction des vaisseaux sanguins autour du site de blessure. A 1 cm dans une direction craniale au site d'impact, des signaux Doppler pouvaient être identifiés, indiquant un confinement de l'hémorragie post-traumatique dans les premiers millimètres avoisinant le site de blessure. Ces observations sont en accord avec de nombreuses études répertoriées dans la littérature (Soubeyrand *et al.* (2012), Soubeyrand *et al.* (2014)).

La principale limitation de l'étude présentée dans ce chapitre est liée à l'impossibilité de quantifier les vitesses sanguines dans les images Doppler à cause des contraintes imposées par le

mode Doppler de puissance, ainsi que par les interactions non-linéaires entre les ultrasons et les micro-bulles qui faussent le calcul des vitesses par une équation d'auto-corrélation. De même, l'artefact de blooming mentionné précédemment rend impossible une quantification des diamètres des vaisseaux sanguins. Dans cette situation, l'estimation des débits sanguins est inaccessible. Par ailleurs, la visualisation des vaisseaux sanguins dans les images a pu être limitée par le faible diamètre des vaisseaux présents dans la section de moelle épinière caractérisée. En association avec le signal de plus faible amplitude originaire des hématies en comparaison avec celui qui est originaire des micro-bulles, cela se traduit, préalablement à l'injection du produit de contraste ainsi qu'à la suite de sa dissipation par la respiration de l'animal, par une visualisation dans les images reconstruites des veines lombaires uniquement. Le spécimen extrait post-mortem (figure 5.9) pourrait indiquer que, en raison du diamètre particulièrement petit de l'ASA visualisé, la région d'intérêt se situait au dessus de l'embranchement de l'ASA avec l'artère radiculo-médullaire d'Adamkiewicz. Le diamètre de l'ASA devrait être significativement plus important dans une direction caudale à cette jonction (tableau 1.2). Une limitation dans la visualisation des vaisseaux intramédullaires peut être causée par le blocage des micro-bulles lors de leur passage dans les capillaires, car 10% d'entre elles (Bracco Imaging, 2004) sont d'un diamètre supérieur à celui des vaisseaux capillaires ($6 \mu m$) rapporté dans la littérature (Suh & Alexander, 1939). De plus, bien qu'un délai de 4 secondes ait été ajouté entre deux séquences lors de l'imagerie, la quantité importante d'ondes nécessaire pour produire une image Doppler (1600 émissions) peut contribuer à la destruction rapide des micro-bulles, ce qui explique la faible durée sur laquelle les vaisseaux étaient visibles dans les images acquises lors de cette étude. Par ailleurs, en raison de contraintes expérimentales, l'imagerie en mode B a dû être effectuée séparément de l'imagerie Doppler, ce qui peut entraîner un mauvais recalage entre les deux modes.

5.5 Conclusion

Les expérimentations réalisées dans cette étude indiquent une augmentation de la qualité des images Doppler et une amélioration du nombre de vaisseaux détectés lorsque l'algorithme

d'imagerie Doppler par ondes planes est utilisé en comparaison de la séquence d'imagerie par ondes focalisées conventionnelle, ce qui est en accord avec les résultats obtenus dans les chapitres précédents. Des veines et des artères péri-médullaires et intra-médullaires peuvent être détectées quelques minutes après l'injection du produit de contraste, en complément des veines lombaires. A la suite d'une contusion, l'hémorragie post-traumatique empêche la détection de vaisseaux sanguins sur le site d'impact. Ils sont cependant visibles à 1 cm dans une direction craniale. Les résultats obtenus lors de cette étude indiquent que l'imagerie Doppler par ondes planes permet de visualiser la vascularisation médullaire suite à l'injection d'un produit de contraste, ce qui pourrait être un important atout pour les chirurgiens afin de déterminer l'état de la moelle épinière lors d'une chirurgie et ainsi contribuer à l'élaboration d'un diagnostic.

CHAPITRE 6

DISCUSSION GÉNÉRALE

6.1 Contexte du projet

Ce projet de recherche vise à proposer une méthode de caractérisation de blessures médullaires dans un cadre chirurgical. Une revue de littérature indique que les conséquences vasculaires d'une lésion sont importantes et peuvent être reliées aux conditions du traumatisme. Dans ce contexte, l'imagerie ultrasonore paraît particulièrement adaptée puisqu'elle est non-invasive, peu coûteuse et portable. Une imagerie vasculaire peut en outre être obtenue à l'aide du mode Doppler. Des études récentes ont mis au point un algorithme d'imagerie Doppler par ondes planes qui permet d'améliorer significativement la qualité des images et par conséquent, les conclusions que l'on peut en obtenir. Cette séquence n'a cependant jamais été appliquée dans un milieu représentatif de la moelle épinière avec ses conditions et ses limitations spécifiques. L'originalité et la contribution générale de cette étude reposent sur l'adaptation de cette séquence d'imagerie pour une application à la vascularisation médullaire, pour en quantifier l'efficacité en comparaison avec la séquence focalisée présente au sein des appareils cliniques actuels. Les conditions sont en effet très différentes, de par l'anatomie des vaisseaux sanguins, des vitesses sanguines ou des contraintes d'accessibilité à l'organe étudié, aux applications actuellement reportées. Par ailleurs, le développement de fantômes spécifiques, incluant des vaisseaux sans paroi de petit diamètre, est proposé pour une quantification des paramètres associés aux écoulements.

La démarche expérimentale présentée dans ce rapport s'est initiée par la détermination des paramètres des deux algorithmes d'imagerie en accord avec les propriétés de la vascularisation médullaire répertoriées dans la littérature. Les mesures effectuées dans le chapitre 3 ont ensuite permis de déterminer la capacité des deux séquences d'imagerie ultrasonore à quantifier des variables liées à des écoulements simulés tels que le SNR, le diamètre des vaisseaux et la vitesse moyenne de l'écoulement déterminés dans les images reconstruites. La combinaison de

ces deux derniers paramètres a permis, au sein du chapitre 4, d'évaluer la précision obtenue pour le calcul du débit d'écoulements simulés dans différentes configurations, disponibles à partir du développement de fantômes spécifiques. Enfin, le chapitre 5 applique ces mêmes algorithmes à une moelle épinière de large animal *in vivo*, afin de déterminer la faisabilité et l'apport de l'imagerie dans une situation réelle. Pour cela, le modèle porcin a été choisi en raison des importantes similitudes entre son anatomie vasculaire et celle de l'homme, ainsi que pour les dimensions mises en jeu, moins limitatives pour l'application de l'imagerie en comparaison avec un petit animal tel que le rat.

6.2 Retour sur les objectifs

Plusieurs objectifs ont été posés suite à l'estimation des besoins cliniques en prenant en compte les travaux existants dans la littérature. Les études réalisées au cours de ce projet visaient à proposer des éléments de réponse par des méthodes expérimentales répondant aux conditions recherchées.

- Conception de fantômes pour l'imagerie ultrasonore Doppler

La conception des fantômes représentatifs de la moelle épinière a été réalisée en s'assurant de la correspondance des propriétés des écoulements ainsi que pour limiter les complications associées à l'application d'une imagerie ultrasonore Doppler. Pour cela, la fabrication de fantômes contenant un vaisseau sans paroi était nécessaire pour s'affranchir des artefacts reportés dans la littérature associés à l'utilisation d'un tube. Par ailleurs, les diamètres inférieurs à 1 mm ont été choisis pour correspondre aux valeurs réelles des artères médullaires chez l'homme et ont pu être reproduits à l'aide de fils de diamètre contrôlés, guidés par les deux extrémités et formant un moule pour créer le vaisseau. Des fantômes contenant des vaisseaux de diamètre inférieur à 0.25 mm n'ont cependant pas pu être réalisés en raison de difficultés expérimentales telles que des fractures du TMM causant des fuites de l'écoulement souhaité. Un débit fixe de BMF a pu y être appliqué par l'intermédiaire d'une pompe connectée directement à l'un des guides, et en association avec la connaissance du diamètre de l'écoulement, les vitesses moyennes théoriques ont pu être choisies. De possibles oscil-

lations autour de la vitesse de consigne causées par la technologie à rouleaux motorisés pourraient être réduites par l'utilisation d'une pompe dont la génération d'un débit serait basée sur une méthode alternative. De plus, une anatomie vasculaire plus complexe a pu être représentée en incluant jusqu'à quatre écoulements dans un fantôme, dans des sens similaires ou opposés, et contrôlés individuellement par des valves. Ces configurations permettent de s'approcher plus fidèlement aux conditions médullaires où plusieurs vaisseaux peuvent être contenus dans une même image et leur écoulement peut circuler dans des sens opposés.

- Quantification de l'imagerie

Cet objectif était principalement dédié à la comparaison de la quantification d'écoulements à partir des séquences d'imagerie par ondes planes et par ondes focalisées. Dans une situation représentative de la vascularisation médullaire, l'algorithme par ondes planes présente une amélioration du SNR de 13 dB jusqu'à 18 dB en comparaison avec l'algorithme focalisé conventionnel. Cette amélioration attendue pour une application à des conditions vasculaires médullaires s'accorde avec les observations proposées dans la littérature pour d'autres applications. Les diamètres et les vitesses des écoulements sont également plus précisément estimés. En conséquence, l'association de ces deux paramètres conduit à une quantification des débits beaucoup plus exacte que dans le cas de l'imagerie focalisée, où les valeurs calculées pouvaient être le double des valeurs réelles. L'écart maximum recherché de 20% a été respecté lors de la quantification des diamètres des vaisseaux à l'aide de l'algorithme par ondes planes (maximum de 10.9% pour un diamètre de 0.55 mm), à l'exception des diamètres inférieurs ou égaux à 0.35 mm, où la résolution spatiale dans les images reconstruites est proche de ces valeurs pour les conditions expérimentales appliquées. La marge d'erreur souhaitée est généralement respectée pour la quantification des vitesses. Des écarts plus importants peuvent cependant être observés lors du calcul des débits. Ces résultats peuvent être expliqués par la forte dépendance du débit avec le diamètre calculé du vaisseau, dont une faible variation peut causer un écart important du débit calculé. Par ailleurs, une détermination précise du diamètre du vaisseau est plus difficile

pour des faibles valeurs, telles que celles associées à la vascularisation médullaire. Pour les trois paramètres quantifiés (diamètres, vitesses moyennes et débits), la valeur expérimentale théorique est toutefois généralement comprise dans l'écart-type des séries de mesures. Par ailleurs, les résultats obtenus indiquent que la séquence d'imagerie Doppler par ondes planes peut caractériser une distribution des débits dans quatre écoulements avec un écart maximum de 4,4%. L'ensemble de ces observations sont confirmées par des études menées sur une artère carotidienne (Bercoff *et al.*, 2011) et sur un cerveau de rat (Macé *et al.*, 2013). Les différences entre les deux algorithmes sont dues à la différence dans la quantité de données Doppler disponibles pour reconstruire une image, près de 13 fois inférieure pour la séquence par ondes focalisées pour une durée d'imagerie identique. En conséquence, la résolution fréquentielle est réduite et les estimations basées sur la fréquence Doppler s'en trouvent altérées.

- Application in vivo

Une estimation plus réaliste de l'imagerie Doppler a été effectuée à partir d'expérimentations in vivo, après une laminectomie postérieure sur un modèle porcin et à la suite d'une synchronisation avec le rythme cardiaque de l'animal. Cette expérimentation a permis d'observer l'amélioration de la détection des vaisseaux sanguins dans les images associées à l'injection d'un produit de contraste. Similairement aux résultats obtenus à partir des fantômes dans les chapitres 3 et 4, la détection des écoulements par l'intermédiaire de la séquence Doppler par ondes focalisées était limitée. Avec l'utilisation de l'algorithme par ondes planes, la visualisation des veines et des artères péri-médullaires et intra-médullaires était possible. Dans tous les cas, le sens de circulation des écoulements détectés dans les images reconstruites s'accordait avec les observations rapportées dans la littérature. Par ailleurs, les images reconstruites ont permis d'observer une absence de signal Doppler au niveau du site d'impact à la suite d'un traumatisme provoqué par lâcher de poids, alors que des vaisseaux étaient visibles sur les images acquises à 1 cm dans une direction craniale de la blessure. Il est cependant possible que la vascularisation médullaire ait été partiellement détruite à ces positions d'observation par une propagation de la blessure, malgré le diamètre

de 0.5 mm de l'impacteur en contact avec la moelle épinière lors de la blessure. Sans produit de contraste, seules les veines lombaires étaient visibles. La nécessité de l'application de micro-bulles et les différences de visualisation des vaisseaux sanguins en comparaison avec les vaisseaux simulés de diamètres équivalents dans les chapitres 3 et 4 peuvent être causées par une échogénicité du BMF plus importante que le sang. Le remplacement de BMF par du sang lors d'une application dans les fantômes, pour une configuration plus réaliste des conditions in vivo, provoquerait toutefois des fractures du vaisseau artificiel en raison d'une viscosité beaucoup plus importante. Par ailleurs, les veines et artères intra-médullaires aux positions d'observation dans le chapitre 5 ont pu être de diamètre plus petit que ce qui a été simulé au sein des fantômes, de par la position vertébrale située au-dessus de l'embranchement de l'ASA avec l'artère radiculo-médullaire d'Adamkiewicz. Une atténuation plus importante du signal par rapport à celle du TMM a également pu être causée par les structures anatomiques rencontrées par les ondes ultrasonores avant d'atteindre les vaisseaux sanguins. Dans l'ensemble, ces résultats in vivo indiquent que, à l'aide du produit de contraste, il est possible d'observer la vascularisation médullaire sur des images Doppler à l'aide de l'algorithme d'imagerie par ondes planes, à l'inverse de l'algorithme focalisé.

6.3 Limitations de l'étude

La moelle épinière est une structure occupant un faible volume dans le corps, et s'étend sur une longueur importante. En conséquence, les dimensions associées à l'anatomie vasculaire sont particulièrement restreintes et peuvent donc limiter la capacité d'une modalité d'imagerie à caractériser des structures d'intérêt. Cette contrainte est particulièrement significative lorsqu'un modèle animal est utilisé pour les expérimentations. Pour les algorithmes et les fréquences des ondes utilisés dans ce projet, la résolution axiale est d'environ 0,17 mm et représente l'écart minimum nécessaire entre deux structures afin de pouvoir les discerner. Certains vaisseaux intra-médullaires ne remplissent donc pas cette condition chez le cochon et il est donc impossible de les visualiser sur les images reconstruites. Les contraintes de dimensions s'appliquent

également à la conception de fantômes qui est plus difficile pour des diamètres inférieurs à 0,25 mm qui ont été utilisés dans ce travail de recherche. Les vaisseaux sans paroi peuvent par ailleurs se boucher préalablement aux acquisitions d'images. L'utilisation d'un fantôme à base d'une moelle *ex vivo* pourrait permettre d'obtenir des résultats plus représentatifs d'une situation réelle (Dabrowski *et al.*, 2001), cependant des essais expérimentaux ont souligné l'importante difficulté pour faire circuler un fluide dans les vaisseaux de petits diamètre associés. L'utilisation de sang pour remplacer le BMF permettrait de se rapprocher des conditions *in vivo*, en particulier pour ce qui est de son échogénicité, et donc une comparaison simplifiée des résultats obtenus dans les chapitres 3 et 4 avec ceux qui ont été mis en évidence sur une moelle épinière porcine dans le chapitre 5. Les autres technologies de fantômes (corde en mouvement, cylindre rotatif...) ont une configuration qui n'est pas représentative d'un vaisseau sanguin, bien qu'ils présentent d'autres avantages spécifiques. Afin d'améliorer les fantômes proposés dans ce projet de recherche, l'utilisation d'un TMM plus rigide et moins enclin à se fracturer et de propriétés acoustiques toujours similaires à celles des tissus mous, pourrait être utilisé. Par ailleurs, bien que les tubes guidant les écoulements soient la source de plusieurs artefacts répertoriés dans la littérature, leur utilisation pourrait s'avérer nécessaire si un vaisseau artificiel de très petit diamètre devait être inclus dans un fantôme.

En ce qui concerne l'imagerie par ultrasons, le système utilisé dans les expérimentations lors de ce travail de recherche limitait la réception des ondes et donc la largeur des reconstructions d'images aux 64 éléments centraux de la sonde, ce qui représente une longueur d'environ 2 cm. Bien que cela soit suffisant pour contenir une moelle épinière humaine dans les images, un défaut de positionnement peut empêcher la visualisation de certaines structures. Par ailleurs, bien que les résultats présentés montrent une amélioration importante de la qualité des images et de la quantification de paramètres associés à la vascularisation médullaire, son utilisation au sein des appareils cliniques actuels est impossible car elle nécessite de modifier l'algorithme d'émission et de réception des ondes ultrasonores, ce qui n'est généralement pas accessible pour l'utilisateur. De plus, la quantité importante de données générées empêche actuellement son application pour une visualisation en temps réel.

Afin de distinguer les vaisseaux sanguins péri-médullaires et intra-médullaires au moyen de l'imagerie ultrasonore Doppler par ondes planes appliquée à la moelle épinière, les résultats obtenus dans cette thèse indiquent qu'une injection de produit de contraste est requise pour une application sur un modèle porcin. Cela est probablement causé par des diamètres de vaisseaux trop petits pour être caractérisés avec les paramètres d'imagerie appliqués sur la moelle épinière *in vivo*, à la position vertébrale étudiée située au dessus de la jonction entre l'ASA et l'artère d'Adamkiewicz. L'utilisation d'un produit de contraste peut apporter des contraintes opératoires supplémentaires et provoquer un artefact de "blooming" dans les images qui, en association avec la variabilité de l'anatomie vasculaire entre les individus, rend parfois l'interprétation des images obtenues difficiles. La propagation de l'agent de contraste dans les capillaires est parfois impossible en raison de leur petit diamètre. Une autre limitation provient du délai effectif du produit de contraste, de l'ordre de 5 minutes pour les doses recommandées. Enfin, notons que les séquences d'imagerie utilisées au cours de ce projet sont associées à des émissions d'ondes qui s'étendent sur 104 ms. Malgré une synchronisation possible avec une phase dans le cycle cardiaque, ce délai peut être suffisamment long pour que l'hypothèse selon laquelle les vitesses sanguines sont constantes durant cette période ne soit pas parfaitement vérifiée et bien que les vitesses quantitatives n'affectent pas l'imagerie ultrasonore Doppler de puissance, cela peut conduire à une mauvaise interprétation des images dans certains cas, comme des inversions du sens de circulation sanguine. Le délai peut cependant être réduit en limitant le nombre d'émissions pour obtenir une image Doppler.

En comparaison avec l'étude initiale présentée dans la littérature (Macé *et al.*, 2013), l'application de la séquence d'imagerie ultrasonore Doppler par ondes planes dans un contexte de vascularisation médullaire possède des contraintes différentes qui expliquent la différence de détection des vaisseaux sanguins. Dans cette étude, l'imagerie a été réalisée à l'aide d'ondes ultrasonore de fréquence centrale de 8.31 MHz, plus faible que les 15 MHz appliqués à l'imagerie vasculaire d'un cerveau de rat, pour des diamètres de vaisseaux équivalents. Ce paramètre implique une augmentation de la résolution spatiale axiale théorique à une valeur de 0,17 mm. De plus, la vitesse moyenne des écoulements reportée dans la littérature est plus importante

(environ 10 cm/s pour la moelle épinière contre 2.5 cm/s pour le cerveau de rat). Cela implique que le nombre d'émissions d'ondes maximum qu'il est possible d'utiliser pour reconstruire une image est réduit, en raison du phénomène de repliement spectral. Pour les ondes planes et pour l'application à la moelle épinière, le nombre d'ondes planes maximum appliqué à la séquence d'imagerie était de 5, contre 16 pour l'application initiale (Macé *et al.*, 2013). Parallèlement, le nombre de blocs pour l'imagerie focalisée doit être augmenté (13 contre 8, respectivement). Cela a un impact direct sur la qualité des images Doppler reconstruites. Les contraintes expérimentales différentes, en particulier l'espace disponible pour le placement de la sonde ultrasonore et donc la limitation de l'angle d'approche, ont pu contraindre le signal Doppler à se situer dans des basses fréquences provoquant une suppression partielle ou totale du signal par le filtre de paroi. Le développement d'un filtre de paroi spécifique à une application vasculaire médullaire pourrait limiter ce phénomène.

Les résultats de ce projet de recherche ont indiqué la nécessité d'un produit de contraste pour discerner les vaisseaux péri-médullaires et intra-médullaires. Une étude similaire effectuée sur une moelle épinière de cochon à l'aide d'une séquence par ondes focalisées a permis de distinguer des artères centrales (Huang *et al.*, 2013). Cependant, celle-ci s'était basée sur un algorithme d'émission et de reconstruction non-linéaire, ce qui a permis d'optimiser la visualisation des vaisseaux sanguins en exploitant les propriétés acoustiques spécifiques des micro-bulles. Les expérimentations reportées dans le chapitre 5 n'ont cependant pas pu utiliser une telle procédure en raison de contraintes liées à l'outil d'imagerie utilisé. Similairement, Soubeyrand *et al.* (2012) ont mené une étude sur une moelle épinière de rat. Cependant, la fréquence des ondes, d'une valeur de 13 MHz, est supérieure, et la modalité de détermination du débit sanguin se base sur la courbe de dissipation du produit de contraste. En conséquence, la quantification nécessite plusieurs minutes. Elle ne peut en particulier pas être obtenue à une phase fixe du cycle cardiaque. Les mêmes auteurs (Soubeyrand *et al.*, 2014) ont montré la faisabilité d'obtenir des informations vasculaires de la moelle épinière plus précises, mais au coût d'une fréquence d'émission très élevée de 44 MHz. Malheureusement, de telles fréquences ne sont généralement pas disponibles au sein des appareils cliniques actuels. De plus, cela provoque

une atténuation plus importante des ondes dans les tissus, ce qui peut être limitatif lorsqu'ils sont situés à des profondeurs plus importantes.

6.4 Améliorations possibles et travaux futurs

Certaines améliorations pourront être apportées aux séquences d'acquisition appliquées lors des expérimentations au cours de ce projet. En particulier, l'utilisation d'un filtre de paroi basé sur une décomposition du signal en valeurs propres permet, lorsqu'il est appliqué à une imagerie Doppler par ondes planes, d'améliorer la qualité des images et de détecter des vaisseaux sanguins supplémentaires (Demené *et al.*, 2015). Une modification de l'algorithme de DaS utilisé pour reconstruire les images en deux dimensions a également été proposée dans le cadre d'une imagerie ultrasonore par ondes planes, et consiste à appliquer des pondérations à chaque élément de la sonde en réception des ondes pour reconstruire un pixel qui sont adaptés à chaque position de la région reconstruite dans l'image. Cela implique une amélioration de la résolution et du contraste (Holfort *et al.*, 2008). Une autre méthode récemment suggérée se base sur la quantification de la covariance des signaux enregistrés par deux éléments successifs du transducteur (Li & Dahl, 2015), apportant un niveau de détection d'un écoulement amélioré de plus de 50% en comparaison d'une estimation au moyen de la méthode de Doppler de puissance classique, et un SNR de 15 à 30 dB plus important. Le SNR peut également être amélioré à partir d'une séquence d'émission de plusieurs ondes planes à des angles différents dans un délai très court, préalablement à la réception des échos (Tiran *et al.*, 2015). Cependant, cela nécessite d'avoir accès à un système d'imagerie au sein duquel la personnalisation des ondes émises dans le milieu est possible. Le bruit peut par ailleurs être réduit à l'aide d'algorithmes spécifiques appliqués aux données RF (Muth *et al.*, 2011). Enfin, (Schlosser *et al.*, 2003) ont proposé de quantifier les signaux reçus par la destruction des micro-bulles suite à l'injection de produit de contraste afin de diminuer l'artefact de "blooming". L'application de l'une ou de plusieurs de ces améliorations apporterait une qualité accrue des images et une détection d'un plus grand nombre de vaisseaux sanguins et de vaisseaux de diamètres plus petits. Cela pourrait également permettre de s'affranchir de l'utilisation d'un produit de contraste couplée

aux séquences d'imagerie. Appliquées à la moelle épinière, ces modifications donneraient plus particulièrement accès à une visualisation plus précise des dommages vasculaires médullaires à la suite d'une blessure, et par conséquent, une évaluation plus précise des pertes fonctionnelles associées.

Les résultats obtenus lors des expérimentations *in vivo* réalisées dans ce travail de recherche peuvent être améliorés par application d'une séquence d'imagerie non linéaire, prenant en compte les particularités d'interaction des ondes ultrasonores avec les micro-bulles et améliorant significativement la qualité des images reconstruites. Cela nécessite cependant de personnaliser l'amplitude des ondes émises par le transducteur. L'augmentation de la fréquence d'émission est un autre paramètre qui permettrait d'améliorer la qualité des images, tel qu'il a été observé pour l'imagerie d'une moelle épinière de rat à une fréquence de 44 MHz (Soubeyrand *et al.*, 2014). En complément de ces modifications dans les algorithmes associés à l'imagerie ultrasonore par le mode Doppler de puissance, une étude complémentaire pourrait consister à appliquer le mode "B-flow" à la moelle épinière, à l'aide d'ondes planes. Par ailleurs, une imagerie par élastographie, qui a été adaptée pour des émissions par ondes planes, permettrait de caractériser les altérations mécaniques de la moelle épinière à la suite d'un traumatisme.

En comparaison avec une application sur des porcs, les acquisitions *in vivo* de la moelle épinière par l'imagerie ultrasonore Doppler serait facilitées dans le cadre d'une utilisation clinique et de l'application sur des sujets humains, en raison de l'augmentation des dimensions relatives à l'anatomie vasculaire. De plus, le spécimen de moelle extrait à la suite des expérimentations *in vivo* effectuées au cours de ce projet de recherche semble indiquer que l'embranchement de l'ASA avec l'artère d'Adamkiewicz se trouvait à une position caudale du site d'imagerie. Une meilleure visualisation des vaisseaux sanguins serait donc obtenue lors de l'application de l'imagerie à des niveaux vertébraux inférieurs. Suite à l'injection de produit de contraste, notons que la limitation potentielle de la propagation dans les capillaires de petit diamètre pourrait être améliorée par l'utilisation de micro-bulles plus fines. Par ailleurs, si les structures veineuses étaient préférentiellement visualisées dans les images reconstruites lors de l'étude présentée dans cette thèse, une injection intra-artérielle a été proposée pour une imagerie d'an-

giographie CT (Uotani *et al.*, 2008). Les résultats ont indiqué une amélioration de près de 35% dans la visualisation de l'artère d'Adamkiewicz, ce qui pourrait suggérer l'obtention d'observations similaires à partir de l'imagerie ultrasonore Doppler.

CONCLUSION ET RECOMMANDATIONS

La moelle épinière rassemble les connexions nerveuses du corps, il est donc très important de préserver sa structure afin d'empêcher la détérioration des fonctions qui y sont associées ou dans le cas d'une blessure, de pouvoir en déterminer l'étendue et les conséquences. Cet aspect est essentiel pour les chirurgiens orthopédiques qui doivent se prononcer sur un diagnostic et adapter les actions chirurgicales en conséquence. Pour cela, une revue de la littérature a indiqué que l'état vasculaire est un paramètre représentatif de la fonctionnalité de la moelle épinière à la suite d'un traumatisme. Cependant, la majorité des modalités d'imagerie existantes ne s'adaptent pas à un contexte chirurgical. L'imagerie ultrasonore remplit toutes les conditions pour une utilisation au sein d'une salle d'opération, mais l'algorithme conventionnel présent dans les appareils cliniques ne possède pas une résolution spatiale suffisante pour caractériser les petits vaisseaux sanguins. Un algorithme par ondes planes a récemment été proposé pour contourner ces limitations mais n'a encore jamais été appliqué à la moelle épinière.

L'objectif de cette thèse était d'adapter la séquence d'imagerie ultrasonore Doppler par ondes planes et d'en évaluer l'intérêt dans un contexte de caractérisation médullaire par une comparaison avec la séquence conventionnelle, pour confirmer ou infirmer les conclusions reportées dans la littérature pour d'autres applications. Des fantômes représentant les conditions vasculaires de la moelle épinière ont tout d'abord dû être développés. Cette étape a été réalisée à partir de vaisseaux de diamètre contrôlé, guidés et moulés dans un milieu possédant les propriétés acoustiques des tissus mous. Une modulation des diamètres et des débits de fluide associés ont amélioré leur polyvalence, et ces outils peuvent donc être réutilisés pour caractériser les paramètres vasculaires de la moelle épinière pour d'autres conditions d'imagerie, et pour différentes configurations anatomiques. La deuxième phase de ce projet de recherche consistait à quantifier des propriétés relatives à un écoulement dans ces fantômes ainsi que la qualité des images reconstruites, lors de l'application des deux algorithmes d'émission des ondes ultrasonores. L'amélioration des valeurs de SNR, mais également la meilleure précision obtenue lors

de la quantification des diamètres, des vitesses et des débits relatifs aux écoulements étudiés, obtenus à l'aide de l'imagerie ultrasonore Doppler par ondes planes, soulignent son intérêt potentiel dans le cadre d'une application *in vivo* en contournant les limitations relatives à la séquence d'émission par ondes focalisées conventionnelle. Ces observations confirment ce qui a été observé dans la littérature. Enfin, une application *in vivo* sur un grand animal a permis de valider ces conclusions par la détection d'un plus grand nombre de vaisseaux sanguins et par une augmentation de la qualité des images. Par ailleurs, la visualisation de la région hémorragique permet d'estimer l'étendue des dommages à la moelle épinière et de prédire la propagation de la blessure secondaire (réactions biochimiques, ischémies) et les conséquences neurologiques associées.

L'utilisation de fréquences plus importantes pourrait conduire à une meilleure résolution spatiale dans les images et permettrait donc de visualiser des vaisseaux de plus petit diamètre. Ainsi, les conséquences d'une blessure au sein des capillaires des matières grise et blanche et la relation avec les régions associées à des fonctions neurologiques distinctes pourraient être détaillées. Un effet similaire serait associé à l'application d'un algorithme de reconstruction non-linéaire suite à l'injection de micro-bulles. Par ailleurs, une étude élastographique à l'aide d'émissions d'ondes ultrasonores par ondes planes compléterait la caractérisation d'une blessure par la quantification de variables mécaniques.

L'ensemble des résultats présentés au cours de cette étude soulignent l'amélioration apportée par un algorithme d'imagerie ultrasonore Doppler par ondes planes en comparaison de la séquence par ondes focalisées conventionnelle dans le cadre d'une application sur la moelle épinière, et suggèrent la pertinence de son application intra-opératoire pour guider les chirurgiens orthopédiques à long terme. En outre, cela apporte la possibilité d'évaluer à la fois les conséquences d'une blessure médullaire au moyen de la vascularisation associée et d'estimer l'étendue cranio-caudale de la dégradation.

BIBLIOGRAPHIE

- Abd Allah, F., Majidi, S., Watanabe, M., Chaudhry, S. & Qureshi, A. (2012). Feasibility and validation of spinal cord vasculature imaging using high resolution ultrasound. *J Vasc Surg*, 3(561), 637-643.
- Adamkiewicz, A. (1881). Die Blutgefäße des menschlichen Rückenmrkes, I : Die Gefäße der Rückenmarksubstanz. *Sitzb Akad Wiss*, (84), 469-598.
- Adamkiewicz, A. (1882). Die Blutgefäße des menschlichen Rückenmrkes, II : Die Gefäße der Rückenmarksüberfläsche. *Sitzb Akad Wiss*, (85), 101-130.
- Allen, A. (1911). Surgery of experimental lesion of spinal cord equivalent to crush injury of fracture dislocation of spinal column. A preliminary report. *J Am Med Assoc*, (57), 878-880.
- Alleyne, C., Cawley, C., Shengelaia, G. & Barrow, D. (1998). Microsurgical anatomy of the artery of adamkiewicz and its segmental artery. *J Neurosurg*, 5(89), 791-795.
- Amato, A. & Stolf, N. (2015). Anatomy of spinal blood supply. *J Vasc Bras*, 3(14), 248-252.
- Anderson, D., Nicolosi, G., Means, E. & Edward Hartley, L. (1978). Effects of laminectomy on spinal cord blood flow. *J Neurosurg*, 2(48), 232-238.
- Ashrafzadeh, A., Cheung, J. & Dormer, K. (1988). Analysis of velocity estimation error for a multidimensional doppler ultrasound system. *IEEE Trans Ultrason Ferroelectr Freq Control*, 5(35), 536-544.
- Backes, W. & Nijenhuis, R. (2008). Advances in spinal cord MR angiography. *Am J Neuro-radiol*, 4(29), 619-631.
- Barber, W., Eberhard, J. & Karr, S. (1985). A new time domain technique for velocity measurements using doppler ultrasound. *IEEE Trans Biomed Eng*, 3(32), 213-229.
- Barson, A. & Sands, J. (1977). Regional and segmental characteristics of the human adult spinal cord. *J Anat*, 3(123), 797-803.
- Battino, J. (1992). Echogenicity of blood. *J Radiol*, 12(73), 705-708.
- Bercoff, J., Montaldo, G., Loupas, T., Savery, D., Mézière, F., Fink, M. & Tanter, M. (2011). Ultrafast compound Doppler imaging : providing full blood flow characterization. *IEEE Trans Ultrason Ferroelectr Freq Control*, 1(58), 134-147.
- Bjærum, S., Torp, H. & Kristoffersen, K. (2002). Clutter filter design for ultrasound color flow imaging. *IEEE Trans Ultrason Ferroelectr Freq Control*, 2(49), 204-216.
- Blight, A. (1991). Morphometric analysis of blood vessels in chronic experimental spinal cord injury : hypervascularity and recovery of function. *J Neurol Sci*, 2(106), 158-174.

- Boll, D., Bulow, H., Blackham, K., Aschoff, A. & Schmitz, B. (2006). MDCT angiography of the spinal vasculature and the artery of adamkiewicz. *Am J Roentgenol*, 4(187), 1054-1060.
- Bolton, B. (1939). The blood supply of the human spinal cord. *J Neurol Psychiatry*, 2(2), 137-148.
- Boonpirak, N. & Apinhasmit, W. (1994). Length and caudal level of termination of the spinal cord in Thai adults. *Acta Anat (Basel)*, 1(149), 74-78.
- Bosmia, A., Hogan, E., Loukas, M., Tubbs, R. & Cohen-Gadol, A. (2015). Blood supply to the human spinal cord : Part I. Anatomy and hemodynamics. *Clin Anat*, 1(28), 52-64.
- Bozkus, H., Crawford, N., Chamberlain, R., Valenzuela, T., Espinoza, A., Yüksel, Z. & Dickman, C. (2005). Comparative anatomy of the porcine and human thoracic spines with reference to thoracoscopic surgical techniques. *Surg Endosc*, 12(19), 1652-1665.
- Bracco Imaging. (2004). *Sonovue, résumé des caractéristiques du produit*.
- Brinkley, D. & Masters, H. (1967). The depth of the spinal cord below the skin. *Br J Radiol*, 469(40), 66-68.
- Brown, T., Bell, L., Pedersen, D. & Blair, W. (1985). A three-dimensional computational simulation of some sources of measurement artifact in microvascular pulsed ultrasound doppler velocimetry. *J Biomech Eng*, 3(107), 274-280.
- Busscher, I., Ploegmakers, J., Verkerke, G. & Veldhuizen, A. (2010a). Comparative anatomical dimensions of the complete human and porcine spine. *Eur Spine J*, 7(19), 1104-1114.
- Busscher, I., van der Veen, A., van Dieën, J., Kingma, I., Verkerke, G. & Veldhuizen, A. (2010b). In vitro biomechanical characteristics of the spine : a comparison between human and porcine spinal segments. *Spine (Phila Pa 1976)*, 2(35), 35-42.
- Chiu, E., Vaisey, J. & Atkins, M. (2001). Wavelet-based space-frequency compression of ultrasound images. *IEEE Trans Inf Technol Biomed*, 4(5), 300-310.
- Christiansson, L., Ulus, A., Hellberg, A., Bergqvist, D., Wiklund, L. & Karacagil, S. (2001). Aspects of the spinal cord circulation as assessed by intrathecal oxygen tension monitoring during various arterial interruptions in the pig. *J Thorac Cardiovasc Surg*, 4(121), 762-772.
- Claudon, M., Winninger, D., Briançon, S. & Pesque, P. (2001). Power Doppler US : evaluation of the morphology of stenoses with a flow phantom. *Radiology*, 1(218), 109-117.
- Cliche, F. (2014). *Développement d'un modèle de contusion antérieure de la moelle épinière porcine*. (Mémoire de maîtrise, Ecole de Technologie Supérieure, Montréal).

- Couture, O., Fink, M. & Tanter, M. (2012). Ultrasound contrast plane wave imaging. *IEEE Trans Ultrason Ferroelectr Freq Control*, 12(59), 2676-2683.
- Dabrowski, W., Dunmore-Buyze, J., Cardinal, H. N. & Fenster, A. (2001). A real vessel phantom for flow imaging : 3-D Doppler ultrasound of steady flow. *Ultrasound Med Biol*, 27(1), 135-141.
- Dath, R., Ebinesan, A., Porter, K. & Miles, A. (2007). Anatomical measurements of porcine lumbar vertebrae. *Clin Biomech*, 5(22), 607-613.
- Datir, S. & Mitra, S. (2004). Morphometric study of the thoracic vertebral pedicle in an Indian population. *Spine (Phila Pa 1976)*, 11(29), 1174-1181.
- de Haan, P., Kalkman, C., Meylaerts, S., Lips, J. & Jacobs, M. (1999). Development of spinal cord ischemia after clamping of noncritical segmental arteries in the pig. *Ann Thorac Surg*, 4(68), 1278-1284.
- Demené, C., Deffieux, T., Pernot, M., Osmanski, B., Biran, V., Gennisson, J., Sieu, L., Bergel, A., Franqui, S., Correas, J., Cohen, I., Baud, O. & Tanter, M. (2015). Spatiotemporal clutter filtering of ultrafast ultrasound data highly increases Doppler and fultrasound sensitivity. *IEEE Trans Med Imaging*, 11(34), 2271-2285.
- Denarie, B., Tangen, T. A., Ekroll, I. K., Rolim, N., Torp, H., Bjastad, T. & Lovstakken, L. (2013). Coherent plane wave compounding for very high frame rate ultrasonography of rapidly moving targets. *IEEE Trans Med Imaging*, 32(7), 1265-1276.
- Di Chiro, G. & Fried, L. (1971). Blood flow currents in spinal cord arteries. *Neurology*, 11(21), 1088-1096.
- Dommissie, G. (1974). The blood supply of the spinal cord. A critical vascular zone in spinal surgery. *J Bone Joint Surg Br*, 2(56), 225-235.
- Dorsaz, P., Dorsaz, L., Chatelain, P. & Dorioit, P. (1997). Accuracy of intracoronary doppler ultrasound flow measurements in patients. *Computers in cardiology 1997*, 4(24), 65-68.
- Dort, S. (2013). *Vector flow mapping using plane-wave ultrasound imaging*. (Mémoire de maîtrise, Université de Montréal, Montréal).
- Doyle, T., Kobrine, A. & Martins, A. (1974). The effects of traumatic injury on spinal cord blood flow. *Armed Forces Radiobiology Research Institute*, (344), 1-16.
- Drake, R., Vogl, A. & Mitchell, A. (2014). *Gray's anatomy for students* (éd. 3). Elsevier Health Sciences.
- Ducker, T. B., Salcman, M., Lucas, J. T., Garrison, W. B. & Perot, P. L., J. (1978). Experimental spinal cord trauma, II : Blood flow, tissue oxygen, evoked potentials in both paretic and plegic monkeys. *Surg Neurol*, 10(1), 64-70.

- Ekroll, I., Swillens, A., Segers, P., Dahl, T., Torp, H. & Lovstakken, L. (2013). Simultaneous quantification of flow and tissue velocities based on multi-angle plane wave imaging. *IEEE Trans Med Imaging*, 4(60), 727-738.
- Ekroll, I., Voormolen, M., Standal, O., Rau, J. & Lovstakken, L. (2015). Coherent compounding in doppler imaging. *IEEE Trans Ultrason Ferroelectr Freq Control*, 9(62), 1634-1643.
- Errico, C., Osmanski, B., Pezet, S., Couture, O., Lenkei, Z. & Tanter, M. (2016). Transcranial functional ultrasound imaging of the brain using microbubble-enhanced ultrasensitive doppler. *Neuroimage*, (124), 752-761.
- Etz, C., Kari, F., Mueller, C., Brenner, R., Lin, H.-M. & Griep, R. (2011a). Remodeling the arterial collateral network after experimental artery sacrifice. *J Thorac Cardiovasc Surg*, 4(141), 1029-1036.
- Etz, C., Kari, F., Mueller, C., Silovitz, D., Brenner, R., Lin, H. & Griep, R. (2011b). The collateral network concept : a reassessment of the anatomy of spinal cord perfusion. *J Thorac Cardiovasc Surg*, 4(141), 1020-1028.
- Evans, J. (2000). Signal processing for colour flow Imaging. Dans Wiley (Éd.), *Doppler Ultrasound : Physics, Instrumentation and Signal Processing* (éd. 2, pp. 245-284).
- Fantini, S., Sassaroli, A., Tgavalekos, K. & Kornbluth, J. (2016). Cerebral blood flow and autoregulation : current measurement techniques and prospects for noninvasive optical methods. *Neurophotonics*, 3(3), 1-31.
- Fazio, C. & Agnoli, A. (1970). The vascularization of the spinal cord. Anatomical and pathophysiological aspects. *Vasc Surg*, 4(4), 245-257.
- Fehlings, M., Tator, C. & Linden, R. (1989). The relationships among the severity of spinal cord injury, motor and somatosensory evoked potentials and spinal cord blood flow. *Electroencephalogr Clin Neurophysiol*, 74(4), 241-259.
- Figley, S., Khosravi, R., Legasto, J., Tseng, Y. & Fehlings, M. (2014). Characterization of vascular disruption and blood-spinal cord barrier permeability following traumatic spinal cord injury. *J Neurotrauma*, 6(31), 541-552.
- Fish, P. (1981). A method of transcutaneous blood flow measurement - accuracy considerations. *Recent Advances in Ultrasound Diagnosis*, (3), 110-115.
- Flynn, J., Daigle, R., Pfulgrath, L., Linkhart, K. & Kaczowski, P. (2011). Estimation and display for vector doppler imaging using planewave transmissions. *2011 IEEE international ultrasonics symposium*, pp. 413-418.
- Forsberg, F., Liu, J., Burns, P., Merton, D. & Goldberg, B. (1994). Artifacts in ultrasonic contrast agent studies. *J Ultrasound Med*, 5(13), 357-365.

- Fradet, L., Arnoux, P., Ranjeva, J., Petit, Y. & Callot, V. (2014). Morphometrics of the entire human spinal cord and spinal canal measured from in vivo high-resolution anatomical magnetic resonance imaging. *Spine (Phila Pa 1976)*, 4(39), E262-269.
- Fried, L. & Goodkin, R. (1971). Microangiographic observations of the experimentally traumatized spinal cord. *J Neurosurg*, 6(35), 709-714.
- Gao, L., Wang, L., Su, B., Wang, P., Ye, J. & Shen, H. (2013). The vascular supply to the spinal cord and its relationship to anterior spine surgical approaches. *Spine J*, 8(13), 966-973.
- Geisbuesch, S., Schray, D., Bischoff, M., Lin, H.-M., Griep, R. & Di Luozzo, G. (2012). Imaging of vascular remodeling following simulated thoracoabdominal aneurysm repair. *J Thorac Cardiovasc Surg*, 6(144), 1471-1478.
- Gill, R. (1985). Measurement of blood flow by ultrasound : accuracy and sources of error. *Ultrasound Med Biol*, 4(11), 625-641.
- Giller, C. & Finn, S. (1989). Spinal cord blood velocity using pulsed doppler ultrasound. A case report. *Surg Neurol*, 5(32), 387-393.
- Gillilan, L. (1970). Veins of the spinal cord. Anatomic details ; suggested clinical applications. *Neurology*, 9(20), 860-868.
- Goldberg, A. & Kershah, S. (2010). Advances in imaging of vertebral and spinal cord injury. *J Spinal Cord Med*, 2(33), 105-116.
- Goto, N. & Otsuka, N. (1997). Development and anatomy of the spinal cord. *Neuropathology*, (17), 25-31.
- Greathouse, D., Halle, J. & Dalley, A. (2001). Blood supply to the spinal cord. *Phys Ther*, 6(81), 1264-1265.
- Greene, E. R. (2010). Noninvasive transthoracic and transesophageal Doppler echocardiographic measurements of human coronary blood flow velocity : In vitro flow phantom validation. *2010 annual international conference of the IEEE engineering in medicine and biology*, pp. 3784-3787.
- Greis, C. (2011). Quantitative evaluation of microvascular blood flow by contrast-enhanced ultrasound (CEUS). *Clin Hemorheol Microcirc*, 49, 137-149.
- Guha, A., Tator, C. & Rochon, J. (1989). Spinal cord blood flow and systemic blood pressure after experimental spinal cord injury in rats. *Stroke*, 20(3), 372-377.
- Hall, R., Oakland, R., Wilcox, R. & Barton, D. (2006). Spinal cord-fragment interactions following burst fracture : an in vitro model. *J Neurosurg Spine*, 3(5), 243-250.
- Hassan, A. (2013, juin, 10). Healthy body-healthy mind : Spinal cord anatomy. Repéré à <http://servignature.blogspot.ca/2013/06/spinal-cord-anatomy.html>.

- Hassler, O. (1966). Blood supply to human spinal cord. A microangiographic study. *Arch Neurol*, 3(15), 302-307.
- Henri, P. & Tranquart, F. (2000). B-flow ultrasonographic imaging of circulating blood. *J Radiol*, 4(81), 465-467.
- Herren, R. & Alexander, L. (1939). Sulcal and intrinsic blood vessels of human spinal cord. *Arch NeurPsych*, 4(41), 678-687.
- Hitchon, P., Lobosky, J., Yamada, T. & Torner, J. (1984). Effect of laminectomy and anesthesia upon spinal cord blood flow. *J Neurosurg*, 3(61), 545-549.
- Holfort, I., Gran, F. & Jensen, J. (2008). Plane wave medical ultrasound imaging using adaptive beamforming. *Proceedings of 5th IEEE sensor array and multichannel signal processing workshop*, pp. 288-292.
- Horvat, D., Bird, J. & Goulding, M. (1992). True time-delay bandpass beamforming. *IEEE J Ocean Eng*, 2(17), 185-192.
- Hoskins, P. (1990). Measurement of arterial blood flow by doppler ultrasound. *Clin Phys Physiol Meas*, 11(1), 1-26.
- Hoskins, P. (1999). A review of the measurement of blood velocity and related quantities using doppler ultrasound. *Proc Inst Mech Eng H*, 5(213), 391-400.
- Huang, C., Lee, P., Chen, P. & Liu, T. (2012). Design and implementation of a smartphone-based portable ultrasound pulsed-wave Doppler device for blood flow measurement. *IEEE Trans Ultrason Ferroelectr Freq Control*, 1(59), 182-188.
- Huang, L., Lin, X., Tang, Y., Yang, R., Li, A., Ye, J., Chen, K., Wang, P. & Shen, H. (2013). Quantitative assessment of spinal cord perfusion by using contrast-enhanced ultrasound in a porcine model with acute spinal cord contusion. *Spinal Cord*, 3(51), 196-201.
- Hudson, J., Finn-Bodner, S., Coates, J., Sorjonen, D., Simpson, S., Wright, J., Steiss, J., Cox, N., Vaughn, D., Miller, S., Brown, S. & Garrett, P. (1995). Color doppler and doppler spectral analysis in the spinal cord of normal dogs. *Vet Radiol Ultrasound*, 6(36), 542-547.
- IEC 61846. (1998). *Ultrasonics – pressure pulse lithotripters – characteristics of fields*. Geneva, CH.
- Jahan, R. & Vinuela, F. (2002). Vascular anatomy, pathophysiology, and classification of vascular malformations of the spinal cord. *Semin Cerebrovasc Dis Stroke*, 3(2), 186-200.
- Jain, N., Ayers, G., Peterson, E., Harris, M., Morse, L., O'Connor, K. & Garshick, E. (2015). Traumatic spinal cord injury in the United States, 1993-2012. *J Am Med Assoc*, 313(22), 2236-2243.

- Jellinger, K. (1972). Circulation disorders of the spinal cord. *Acta Neurochir (Wien)*, (26), 327-337.
- Jones, J., Hudson, J., Sorjonen, D., Hoffman, C., Braund, K., Wright, J., Garrett, P. & Bartels, J. (1996). Effects of experimental nerve root compression on arterial blood flow velocity in the seventh lumbar spinal ganglion of the dog : measurement using intraoperative doppler ultrasonography. *Vet Radiol Ultrasound*, 2(37), 133-140.
- Kabbani, L., Munie, S., Lin, J., Velez, M., Isseh, I., Brooks, S., Leix, S. & Shepard, A. (2017). Flow patterns in the carotid arteries of patients with left ventricular assist devices. *Ann Vasc Surg*, (39), 182-188.
- Kadyi, H. (1889). Über die Blutgefäße des menschlichen Rückenmarkes. *Anat Anz*, (1), 304–314.
- Kameyama, T., Hashizume, Y. & Sobue, G. (1996). Morphologic features of the normal human cadaveric spinal cord. *Spine (Phila Pa 1976)*, 11(21), 1285-1290.
- Kasai, C., Namekawa, K., Koyano, A. & Omoto, R. (1985). Real-time two-dimensional blood flow imaging using an autocorrelation technique. *IEEE Trans Sonics Ultrason*, 3(32), 458-464.
- Kim, H., Yeo, S., Yoon, Y. & Yoo, Y. (2001). Analysis of angle compounding on a fast color Doppler imaging : Phantom study. *2014 IEEE international ultrasonics symposium*, pp. 1738-1741.
- Kirkhorn, J. (1999). *Introduction to IQ-demodulation of RF-data*. Document non publié. Disponible en ligne à l'adresse <http://folk.ntnu.no/htorp/Undervisning/TTK4165/notater/IQdemodulation.pdf>, Norwegian University of Science and Technology, Trondheim.
- Ko, H., Park, J., Shin, Y. & Baek, S. (2004). Gross quantitative measurements of spinal cord segments in human. *Spinal Cord*, 1(42), 35-40.
- Lee, B., Cripps, R., Fitzharris, M. & Wing, P. (2014). The global map for traumatic spinal cord injury epidemiology : update 2011, global incidence rate. *Spinal Cord*, (52), 110–116.
- Leow, C., Bazigou, E., Eckersley, R., Yu, A., Weinberg, P. & Tang, M. (2015). Flow velocity mapping using contrast enhanced high-frame-rate plane wave ultrasound and image tracking : Methods and initial in vitro and in vivo evaluation. *Ultrasound Med Biol*, 11(41), 2913-2925.
- Li, Y. & Dahl, J. (2015). Coherent flow power doppler (CFPD) : flow detection using spatial coherence beamforming. *IEEE Trans Ultrason Ferroelectr Freq Control*, 6(62), 1022-1035.
- Liu, J., Wansaicheong, G., Merton, D., Forsberg, F. & Goldberg, B. (2005). Contrast-enhanced ultrasound imaging : State of the art. *J Med Ultrasound*, 3(13), 109-126.

- Liu, J., Jeng, G., Wu, T. & Li, P. (2006). ECG triggering and gating for ultrasonic small animal imaging. *IEEE Trans Ultrason Ferroelectr Freq Control*, 9(53), 1590-1596.
- Lo, D., Vallée, J., Spelle, L., Cormier, E., Saillant, G., Rancurel, G. & Chiras, J. (2002). Unusual origin of the artery of Adamkiewicz from the fourth lumbar artery. *Neuroradiology*, 2(44), 153-157.
- Macé, E., Montaldo, G., Osmanski, B., Cohen, I., Fink, M. & Tanter, M. (2013). Functional ultrasound imaging of the brain : theory and basic principles. *IEEE Trans Ultrason Ferroelectr Freq Control*, 3(60), 492-506.
- Madsen, E. L., Frank, G. R. & Dong, F. (1998). Liquid or solid ultrasonically tissue-mimicking materials with very low scatter. *Ultrasound Med Biol*, 24(4), 535-542.
- Marieb, E. (2005). *Anatomie et physiologie humaines* (éd. 3). Éditions du Renouveau pédagogique.
- Martirosyan, N., Feuerstein, J., Theodore, N., Cavalcanti, D., Spetzler, R. & Preul, M. (2011). Blood supply and vascular reactivity of the spinal cord under normal and pathological conditions. *J Neurosurg Spine*, 3(15), 238-251.
- Mauter, A., Schröck, H., Nacimiento, A. & Paschen, W. (2000). Regional spinal cord blood flow and energy metabolism in rats after laminectomy and acute compression injury. *Eur J Trauma Emerg Surg*, 3(26), 122-130.
- McCotter, R. (1915). Regarding the length and extent of the human medulla spinalis. *Anat Rec*, (10), 559-564.
- McLain, R., Yerby, S. & Moseley, T. (2002). Comparative morphometry of L4 vertebrae : comparison of large animal models for the human lumbar spine. *Spine (Phila Pa 1976)*, 8(27), 200-206.
- Montaldo, G., Tanter, M., Bercoff, J., Benech, N. & Fink, M. (2009). Coherent plane-wave compounding for very high frame rate ultrasonography and transient elastography. *IEEE Trans Ultrason Ferroelectr Freq Control*, 3(56), 489-506.
- Morita, S., Kimura, T., Masukawa, A., Saito, N., Suzuki, K. & Mitsuhashi, N. (2007). Flow direction of ascending lumbar veins on magnetic resonance angiography and venography : would "descending lumbar veins" be a more precise name physiologically ? *Abdom Imaging*, 6(32), 749-753.
- Murray, M., Bower, T. & Carmichael, S. (1992). Anatomy of the anterior spinal artery in pigs. *Clin Anat*, 6(5), 452-457.
- Muth, S., Dort, S., Sebag, I., Blais, M. & Garcia, D. (2011). Unsupervised dealiasing and denoising of color-doppler data. *Med Image Anal*, 4(15), 577-588.

- Nanai, B., Lyman, R. & Bichsel, P. (2004). Use of intraoperative ultrasonography in canine spinal cord lesions. *Vet Radiol Ultrasound*, 3(4), 254-261.
- National spinal cord injury statistical center. (2016a). Spinal Cord Injury (SCI) 2015 Facts and Figures at a Glance.
- National spinal cord injury statistical center. (2016b). Spinal Cord Injury (SCI) 2016 Facts and Figures at a Glance.
- Niu, H., Li, L., Liao, K., Li, X. & Fan, Y. (2012). Preliminary animal studies on observation of injured spinal cord with intraoperative ultrasound backscatter microscopy. *Chin Sci Bull*, 18(57), 2280-2284.
- Noonan, V., Fingas, M., Farry, A., Baxter, D., Singh, A., Fehlings, M. & Dvorak, M. (2012). Incidence and prevalence of spinal cord injury in Canada : a national perspective. *Neuroepidemiology*, 4(38), 219-226.
- Ohashi, T., Morimoto, T., Kawata, K., Yamada, T. & Sakaki, T. (1996). Correlation between spinal cord blood flow and arterial diameter following acute spinal cord injury in rats. *Acta Neurochir (Wien)*, 138(3), 322-329.
- Oktar, S., Yücel, C., Karaosmanoglu, D., Akkan, K., Ozdemir, H., Tokgoz, N. & Tali, T. (2006). Blood-flow volume quantification in internal carotid and vertebral arteries : comparison of 3 different ultrasound techniques with phase-contrast MR imaging. *Am J Neuroradiol*, 2(27), 363-369.
- Osmanski, B., Pernot, M., Montaldo, G., Bel, A., Messas, E. & Tanter, M. (2012). Ultrafast Doppler imaging of blood flow dynamics in the myocardium. *IEEE Trans Med Imaging*, 8(31), 1661-1668.
- Osmanski, B., Montaldo, G. & Tanter, M. (2015). Out-of-plane Doppler imaging based on ultrafast plane wave imaging. *IEEE Trans Ultrason Ferroelectr Freq Control*, 4(62), 625-636.
- Paefgen, V., Doleschel, D. & Kiessling, F. (2015). Evolution of contrast agents for ultrasound imaging and ultrasound-mediated drug delivery. *Front Pharmacol*, 197(6), 1-16.
- Paeng, D., Nam, K. & Shung, K. (2010). Cyclic and radial variation of the echogenicity of blood in human carotid arteries observed by harmonic imaging. *Ultrasound Med Biol*, 7(36), 1118-1124.
- Palleske, H., Kivelitz, R. & Leow, F. (1970). Experimental investigation on the control of spinal cord circulation IV. The effect of spinal or cerebral compression on the blood flow of the spinal cord. *Acta Neurochir (Wien)*, 1(22), 29-41.
- Pansini, A. & Conti, P. (1996). Vascularization of the spinal cord and variations in myelitic blood flow. Dans Springer Science & Business Media (Éd.), *Spinal Meningiomas* (pp. 9-13).

- Papadacci, C., Pernot, M., Couade, M., Fink, M. & Tanter, M. (2014). High-contrast ultrafast imaging of the heart. *IEEE Trans Ultrason Ferroelectr Freq Control*, 2(61), 288-301.
- Parke, W. (2004). Arteriovenous glomeruli of the human spinal cord and their possible functional implications. *Clin Anat*, 7(17), 558-563.
- Parke, W., Whalen, J., Bungler, P. & Settles, H. (1995). Intimal musculature of the lower anterior spinal artery. *Spine (Phila Pa 1976)*, 19(20), 2073-2079.
- Pickett, G., Campos-Benitez, M., Keller, J. & Duggal, N. (2006). Epidemiology of traumatic spinal cord injury in Canada. *Spine (Phila Pa 1976)*, 7(31), 799-805.
- Pinter, S. & Lacefield, J. (2009). Detectability of small blood vessels with high-frequency power doppler and selection of wall filter cut-off velocity for microvascular imaging. *Ultrasound Med Biol*, 7(35), 1217-1228.
- Pinto, P., Tekes, A., Singhi, S., Northington, F., Parkinson, C. & Huisman, T. (2012). White-gray matter echogenicity ratio and resistive index : sonographic bedside markers of cerebral hypoxic-ischemic injury/edema? *J Perinatol*, 6(32), 448-453.
- Poepping, T., Nikolov, H., Thorne, M. & Holdsworth, D. (2004). A thin-walled carotid vessel phantom for Doppler ultrasound flow studies. *Ultrasound Med Biol*, 8(30), 1067-1078.
- Porter, R., Wicks, M. & Ottewill, D. (1978). Measurement of the spinal canal by diagnostic ultrasound. *J Bone Joint Surg Br*, 4(60), 481-484.
- Rahimi-Movaghar, V., Sayyah, M., Akbari, H., Khorramirouz, R., Rasouli, M., Moradi-Lakeh, M., Shokraneh, F. & Vaccaro, A. (2013). Epidemiology of traumatic spinal cord injury in developing countries : a systematic review. *Neuroepidemiology*, 2(41), 65-85.
- Rajan, V., Varghese, B., van Leeuwen, T. & Steenbergen, W. (2008). Review of methodological developments in laser doppler flowmetry. *Lasers Med Sci*, 2(24), 269-283.
- Rannou, F., Mayoux-Benhamou, M., Poiraudou, S. & Revel, M. (2004). Disque intervertébral et structures voisines de la colonne lombaire : anatomie, biologie, physiologie et biomécanique. *EMC - rhumatologie-orthopédie*, 6(1), 487-507.
- Rådegran, G. (1997). Ultrasound doppler estimates of femoral artery blood flow during dynamic knee extensor exercise in humans. *J Appl Physiol*, 4(83), 1383-1388.
- Rickey, D. W., Picot, P. A., Christopher, D. A. & Fenster, A. (1995). A wall-less vessel phantom for doppler ultrasound studies. *Ultrasound Med Biol*, 21(9), 1163-1176.
- Rodriguez-Baeza, A., Muset-Lara, A., Rodriguez-Pazos, M. & Domenech-Mateu, J. (1991). The arterial supply of the human spinal cord : a new approach to the arteria radicularis magna of Adamkiewicz. *Acta Neurochir (Wien)*, 1(106), 57-62.

- Romanes, G. (1965). The arterial blood supply of the human spinal cord. *Paraplegia*, (2), 199-207.
- Ross, J. (1880). Distribution of the arteries of the spinal cord. *Brain*, 1(3), 80-84.
- Rubin, J. & Chandler, W. (1995). Ultrasonographic anatomy of the normal canine spinal cord and correlation with histopathology after induced spinal cord trauma. *Vet Radiol Ultrasound*, 1(36), 39-48.
- Saifuddin, A., Burnett, S. & White, J. (1998). The variation of position of the conus medullaris in an adult population. A magnetic resonance imaging study. *Spine (Phila Pa 1976)*, 13(23), 1452-1456.
- Sakano, R., Kamishima, T., Nishida, M. & Horie, T. (2015). Power Doppler signal calibration between ultrasound machines by use of a capillary-flow phantom for pannus vascularity in rheumatoid finger joints : a basic study. *Radiol Phys Technol*, 8(1), 120-124.
- Sandrin, L., Catheline, S., Tanter, M., Hennequin, X. & Fink, M. (1999). Time-resolved pulsed elastography with ultrafast ultrasonic imaging. *Ultrason Imaging*, 4(21), 259-272.
- Sandrin, L., Manneville, S. & Fink, M. (2001). Ultrafast two-dimensional ultrasonic speckle velocimetry : A tool in flow imaging. *Appl Phys Lett*, (78), 1155-1157.
- Schlosser, T., Pohl, C., Kuntz-Hehner, S., Omran, H., Becher, H. & Tiemann, K. (2003). Echoscintigraphy : a new imaging modality for the reduction of color blooming and acoustic shadowing in contrast sonography. *Ultrasound Med Biol*, 7(29), 985-991.
- Schmidt, R., Richter, M., Claes, L., Puhl, W. & Wilke, H. (2005). Limitations of the cervical porcine spine in evaluating spinal implants in comparison with human cervical spinal segments : a biomechanical in vitro comparison of porcine and human cervical spine specimens with different instrumentation techniques. *Spine (Phila Pa 1976)*, 11(30), 1275-1282.
- Shibata, K., Takamoto, S., Kotsuka, Y., Miyairi, T., Morota, T., Ueno, K. & Sato, H. (2001). Doppler ultrasonographic identification of the critical segmental artery for spinal cord protection. *Eur J Cardiothorac Surg*, 3(20), 527-532.
- Singh, R., Srivastva, S., Prasath, C., Rohilla, R., Siwach, R. & N.K., M. (2011). Morphometric measurements of cadaveric thoracic spine in indian population and its clinical applications. *Asian Spine Journal*, 1(5), 20-34.
- Soubeyrand, M., Laemmel, E., Dubory, A., Vicaut, E., Court, C. & Duranteau, J. (2012). Real-time and spatial quantification using contrast-enhanced ultrasonography of spinal cord perfusion during experimental spinal cord injury. *Spine (Phila Pa 1976)*, 22(37), 1376-1382.

- Soubeyrand, M., Badner, A., Vawda, R., Chung, Y. & Fehlings, M. (2014). Very high resolution ultrasound imaging for real-time quantitative visualization of vascular disruption after spinal cord injury. *J Neurotrauma*, 21(31), 1767-1775.
- Steinman, A., Tavakkoli, J., Myers, J. J., Cobbold, R. & Johnston, K. (2001). Sources of error in maximum velocity estimation using linear phased-array Doppler systems with steady flow. *Ultrasound Med Biol*, 5(27), 655-664.
- Storaa, C., Brodin, L. & Lind, B. (2001). Angular error in ultrasound doppler tissue velocities and its influence on the derived variable peak systolic strain. *Papers from 23rd annual international conference of the IEEE engineering in medicine and biology society*, pp. 1-4.
- Strauch, J., Spielvogel, D., Lauten, A., Zhang, N., Shiang, H., Weisz, D., Bodian, C. & Griep, R. (2003). Importance of extrasegmental vessels for spinal cord blood supply in a chronic porcine model. *Eur J Cardiothorac Surg*, 5(24), 817-824.
- Strauch, J., Lauten, A., Zhang, N., Wahlers, T. & Griep, R. (2007). Anatomy of spinal cord blood supply in the pig. *Ann Thorac Surg*, 6(83), 2130-2134.
- Suh, T. & Alexander, L. (1939). Vascular system of the human spinal cord. *Arch NeurPsych*, 4(41), 659-677.
- Tan, S., Teo, E. & Chua, H. (2004). Quantitative three-dimensional anatomy of cervical, thoracic and lumbar vertebrae of Chinese Singaporeans. *Eur Spine J*, 2(13), 137-146.
- Tang, P., Zhang, Y., Chen, C., Ji, X., Ju, F., Liu, X., Gan, W., He, Z., Zhang, S., Li, W. & Zhang, L. (2015). In vivo two-photon imaging of axonal dieback, blood flow, and calcium influx with methylprednisolone therapy after spinal cord injury. *Sci Rep*, 1-10.
- Tanter, M. & Fink, M. (2014). Ultrafast imaging in biomedical ultrasound. *IEEE Trans Ultrason Ferroelectr Freq Control*, 1(61), 102-119.
- Ten Cate, D. F., Luime, J. J., van der Ven, M., Hazes, J. M., Kooiman, K., de Jong, N. & Bosch, J. G. (2013). Very different performance of the power doppler modalities of several ultrasound machines ascertained by a microvessel flow phantom. *Arthritis Res Ther*, 15(5), R162.
- Thron, A. & Mull, M. (2004). Blood vessels of the spinal cord : Anatomical and MR-imaging correlation. *Riv Radiol*, (17), 277-281.
- Tiran, E., Deffieux, T., Correia, M., Maresca, D., Osmanski, B., Sieu, L., Bergel, A., Cohen, I., Pernot, M. & M, T. (2015). Multiplane wave imaging increases signal-to-noise ratio in ultrafast ultrasound imaging. *Phys Med Biol*, 21(60), 8549-8566.
- Tortoli, P., Morganti, T., Bambi, G., Palombo, C. & Ramnarine, K. (2006). Noninvasive simultaneous assessment of wall shear rate and wall distension in carotid arteries. *Ultrasound Med Biol*, 11(32), 1661-1670.

- Tsuji, T., Matsuyama, Y., Sato, K. & Iwata, H. (2001). Evaluation of spinal cord blood flow during prostaglandin E1-induced hypotension with power doppler ultrasonography. *Spinal Cord*, 39(1), 31-36.
- Tveten, L. (1976). Spinal cord vascularity. III. The spinal cord arteries in man. *Acta Radiol Diagn (Stockh)*, 3(17), 257-273.
- Udesen, J., Gran, F., Hansen, K., Jensen, J., Thomsen, C. & Nielsen, M. (2008). High frame-rate blood vector velocity imaging using plane waves : simulations and preliminary experiments. *IEEE Trans Ultrason Ferroelectr Freq Control*, 8(55), 1729-1743.
- Uotani, K., Yamada, N., Kono, A., Taniguchi, T., Sugimoto, K., Fujii, M., Kitagawa, A., Okita, Y., Naito, H. & Sugimura, K. (2008). Preoperative visualization of the artery of Adamkiewicz by intra-arterial CT angiography. *Am J Neuroradiol*, 2(29), 314-318.
- Veltmann, C., Lohmaier, S., Schlosser, T., Shai, S., Ehlgen, A., Pohl, C., Becher, H. & Tiemann, K. (2002). On the design of a capillary flow phantom for the evaluation of ultrasound contrast agents at very low flow velocities. *Ultrasound Med Biol*, 28(5), 625-634.
- Voci, P., Tritapepe, L., Testa, G. & Caretta, Q. (1999). Imaging of the anterior spinal artery by transesophageal color doppler ultrasonography. *J Cardiothorac Vasc Anesth*, 5(13), 586-587.
- Wang, D., Cheng, Z., Li, Z. & Wang, H. (1997). Observation on the distribution of capillary and measurement the capillary volume ratio of pig thoracic spinal cord with AKP staining. *Sich J Anat*, (2), 452-457.
- Wang, H., Chou, Y., Chiou, H., Chiou, S. & Chang, C. (2005). B-flow ultrasonography of peripheral vascular diseases. *J Med Ultrasound*, 4(13), 186-195.
- Webb, S. (1988). Diagnostic ultrasound. Dans CRC Press (Éd.), *The physics of medical imaging* (pp. 319-388).
- Wei, K., Jayaweera, A., Firoozan, S., Linka, A., Skyba, D. & Kaul, S. (1998). Quantification of myocardial blood flow with ultrasound-induced destruction of microbubbles administered as a constant venous infusion. *Circulation*, 97, 473-483.
- Wilcox, R., Boerger, T., Hall, R., Barton, D., Limb, D. & Dickson, R. (2002). Measurement of canal occlusion during the thoracolumbar burst fracture process. *J Biomech*, 3(35), 381-384.
- Wilcox, R., Boerger, T., Allen, D., Barton, D., Limb, D., Dickson, R. & Hall, R. (2003). A dynamic study of thoracolumbar burst fractures. *J Bone Joint Surg Am*, 11(85), 2184-2189.
- Wilcox, R., Allen, D., Hall, R., Limb, D., Barton, D. & Dickson, R. (2004). A dynamic investigation of the burst fracture process using a combined experimental and finite element approach. *Eur Spine IEEE*, 6(13), 481-488.

- Wilke, H., Geppert, J. & Kienle, A. (2011). Biomechanical in vitro evaluation of the complete porcine spine in comparison with data of the human spine. *Eur Spine J*, 11(20), 1822-1826.
- Woollam, D. & Millen, J. (1955). The arterial supply of the spinal cord and its significance. *J Neurol Neurosurg Psychiatry*, 2(18), 97-102.
- Woollam, H., Millen, J., Blackwood, W. & Pennybacker, J. (1958). Discussion on vascular disease of the spinal cord. *Proc R Soc Med*, 7(51), 540-550.
- Yiu, B. & Yu, A. (2013). High-frame-rate ultrasound color-encoded speckle imaging of complex flow dynamics. *Ultrasound Med Biol*, 6(39), 1015-1025.
- Yoo, Y., Managuli, R. & Kim, Y. (2003). Adaptive clutter filtering for ultrasound color flow imaging. *Ultrasound Med Biol*, 9(29), 1311-1320.
- Yu, A. & Lovstakken, L. (2010). Eigen-based clutter filter design for ultrasound color flow imaging : a review. *IEEE Trans Ultrason Ferroelectr Freq Control*, 5(57), 1096-1111.
- Zhang, Y., Hou, S., Liu, R. & Zhu, Y. (1999). Relationship between spinal cord blood flow and functional damage in acute spinal cord injury. *Chin J Spine Spinal Cord*, 5, 260-263.
- Zhou, S., McCarthy, I., McGregor, A., Coombs, R. & Hughes, S. (2000). Geometrical dimensions of the lower lumbar vertebrae – analysis of data from digitised CT images. *Eur Spine J*, 3(9), 242-248.